

# Sổ tay lâm sàng ECG

**Team soạn:**

Trương Văn Tín Lợi  
SV. Nguyễn Thế Bảo  
SV. Nguyễn Thị Thảo Nguyên

ECG

### “Lời nhỏ” for my friend ❤️

Vào những năm đầu của thập kỷ 20, nhà khoa học đại tài của nhân loại, Albert Einstein đã từng nói 1 câu nói nổi tiếng mà dù qua bao nhiêu thập kỷ đi nữa nó vẫn là chân lý không thể bác bỏ: “Không có gì trên đời là tuyệt đối. Cái duy nhất tuyệt đối là cái tương đối.”

Đó cũng là những gì chúng mình muốn gửi gắm tới các bạn, khi các bạn lật trang đầu tiên của cuốn sách này ra, tất cả con chữ, hình ảnh chỉ dừng lại ở sự “tương đối”, nhưng mình thật sự hi vọng kiến thức nó mang lại sẽ là “tuyệt đối” hài lòng. Tuy còn rất nhiều khiếm khuyết, chưa hoàn thiện, nhưng giá trị tâm huyết của team soạn là món quà đáng quý nhất muốn dành tặng tới quý bạn đọc. Chúc các bạn sẽ tìm ra được câu trả lời mà các bạn mong đợi trong lĩnh vực ECG sau khi đọc quyển sách này ❤️

## Mục lục

Bài 1: HỆ THỐNG DẪN TRUYỀN.....	5
Bài 2: ECG LỚN NHĨ THẮT.....	10
Bài 3: RỐI LOẠN NHỊP TRÊN THẮT .....	12
Bài 4: RỐI LOẠN DẪN TRUYỀN.....	20
Bài 5: MỘT SỐ HỘI CHỨNG TRONG ĐIỆN TÂM ĐỒ .....	26
Bài 6: ĐIỆN TÂM ĐỒ TRONG MỘT SỐ BỆNH LÝ KHÁC.....	30
Bài 7: ĐIỆN TÂM ĐỒ TRONG BỆNH MẠCH VÀNH .....	36
Bài 8: RỐI LOẠN NHỊP THẮT.....	47
Bài 9: NHỊP NHANH THẮT .....	52

# Bài 1: HỆ THỐNG DẪN TRUYỀN

## 1) Nút xoang (sinoatrial node – SA)

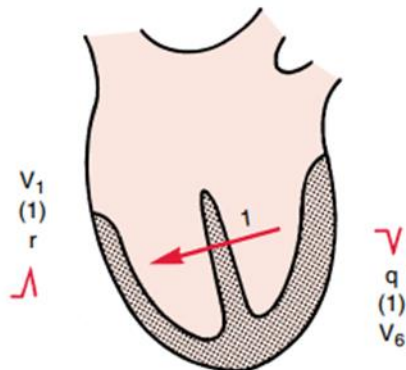
- Thuộc loại tế bào dẫn truyền chậm
- Nằm gần lỗ đổ của tĩnh mạch chủ trên
- Là nút chủ nhịp chính do:
  - + Bản chất có tính tự động
  - + Tần số phát xung nhanh, đề các ổ phát nhịp khác: 60-100l/p
- Khởi nhĩ phải trước → lớn nhĩ phải sóng P cao  
Khởi nhĩ trái sau → lớn nhĩ trái sóng P rộng, lưng lạc đà  
Lan xuống nút nhĩ thất

## 2) Nút nhĩ thất (atrioventricular node – AV)

- Loại tế bào chậm
- Dòng điện từ nút xoang xuống nút nhĩ thất theo 3 con đường, và dừng lại ở đây từ 0,12-0,2s → giúp thất có thời gian đổ đầy máu trước khi co, nhờ tại đây có phóng thích acetyl cholin
- Tần số tự phát: 40-60l/p

## 3) Bó His (Bundle of His)

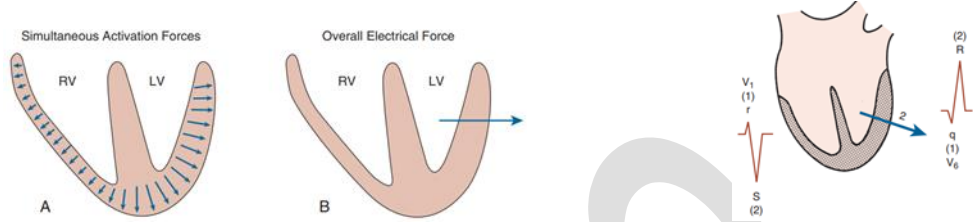
- Thuộc loại tế bào dẫn truyền nhanh → giúp 2 thất co bóp đồng bộ
- Dòng điện xuống dây chia làm 2 hướng qua bó nhánh phải và bó nhánh trái để vào mạng lưới purkinje (purkinje fibers) khởi đồng thời thất phải và thất trái
- Sự khởi cực tâm thất diễn ra theo 2 pha
  - + Pha này diễn ra nhanh (0,04s) và có biên độ nhỏ
  - + Tâm thất được khởi cực bắt đầu từ vách liên thất (bởi bó His), cụ thể là bắt đầu từ vách liên thất bên trái, nên sóng khởi cực của pha này sẽ lan từ trái qua phải



**Pha II: Khử cực khối cơ tâm thất**

+ Quá trình khử cực diễn ra đồng thời ở cả hai khối cơ phải và trái, lan từ nội tâm mạc ra ngoại tâm mạc

+ Bình thường khối cơ tâm thất bên trái dày hơn nên vector điện ở pha này đi xuyên qua tâm thất trái và hướng về phía bên trái của ngực

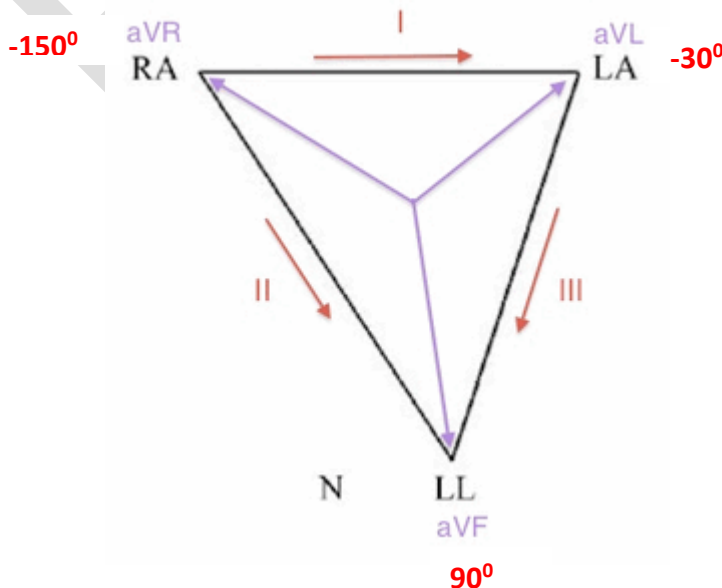


- Tần số tự phát: 20-40l/p

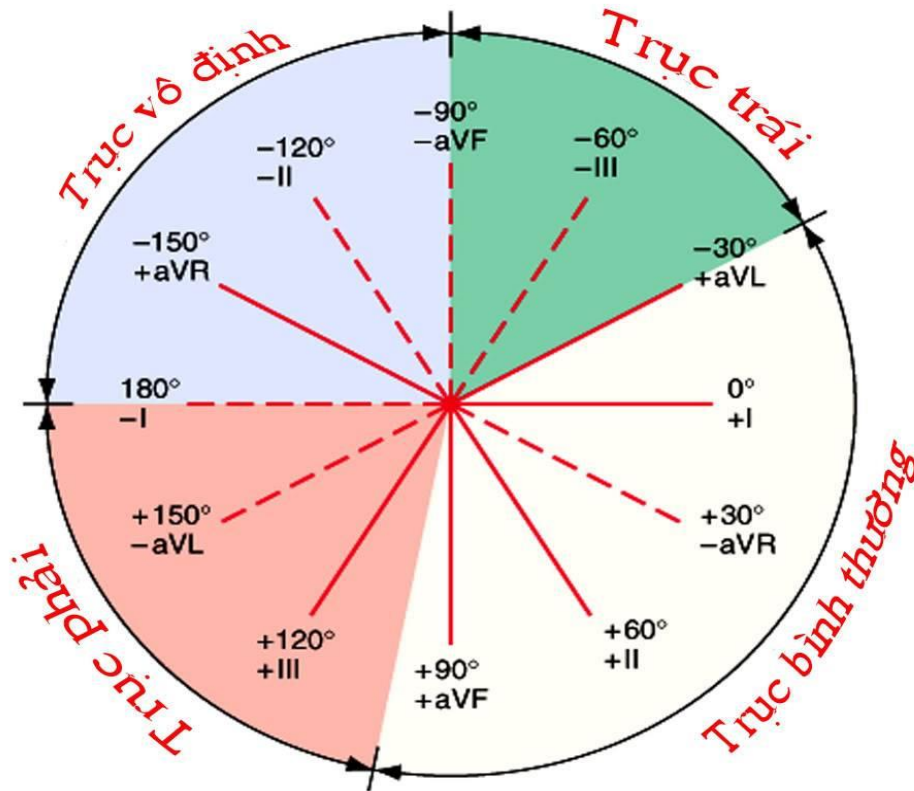
Sở dĩ dòng điện lan đến cơ tim làm cơ tim co bóp là do dòng điện làm **hoạt hóa sự giải phóng của các ion Ca<sup>2+</sup>** trong tế bào cơ tim ở nhĩ và thất

**4) ECG cơ bản:**

- 1 ô vuông nhỏ: 1mm = 0,1mV và 0,04s
- Tốc độ kéo giấy bình thường: N (25mm/s)
- Nhịp tim:
  - + Đều: **300 / số ô vuông lớn**
  - + Không đều: **số phức bộ QRS trong 6s (30 ô vuông lớn) x 10 = số phức bộ QRS x 6** (ở chuyển đạo kéo dài)
 (Lưu ý bỏ phức bộ đầu tiên, đếm từ phức bộ thứ hai, đếm đủ 30 ô lớn)
- Tam giác Einthoven:



**Trái dương hơn phải!**  
**Chân dương hơn tay!**



- **Xác định trục điện tim: nhìn DI và aVF**

- + DI (+) và aVF (+): trục trung gian
- + DI (+) và aVF (-): trục lệch trái
- + DI (-) và aVF (+): trục lệch phải
- + DI (-) và aVF (-): trục vô định

- Góc alpha: nhìn DI, II, III và aVF, aVR, aVL, tìm chuyển đạo có biên độ QRS nhỏ nhất, góc alpha là góc của trục chuyển đạo đường vuông góc với nó.

- Sóng P:

+ DII: cao < 2,5mm; rộng < 2,5mm

+ V1: sóng dương (khử cực thất phải)

Sóng âm (khử cực thất trái)

Cao < 1,5mm; rộng mỗi sóng < 1mm

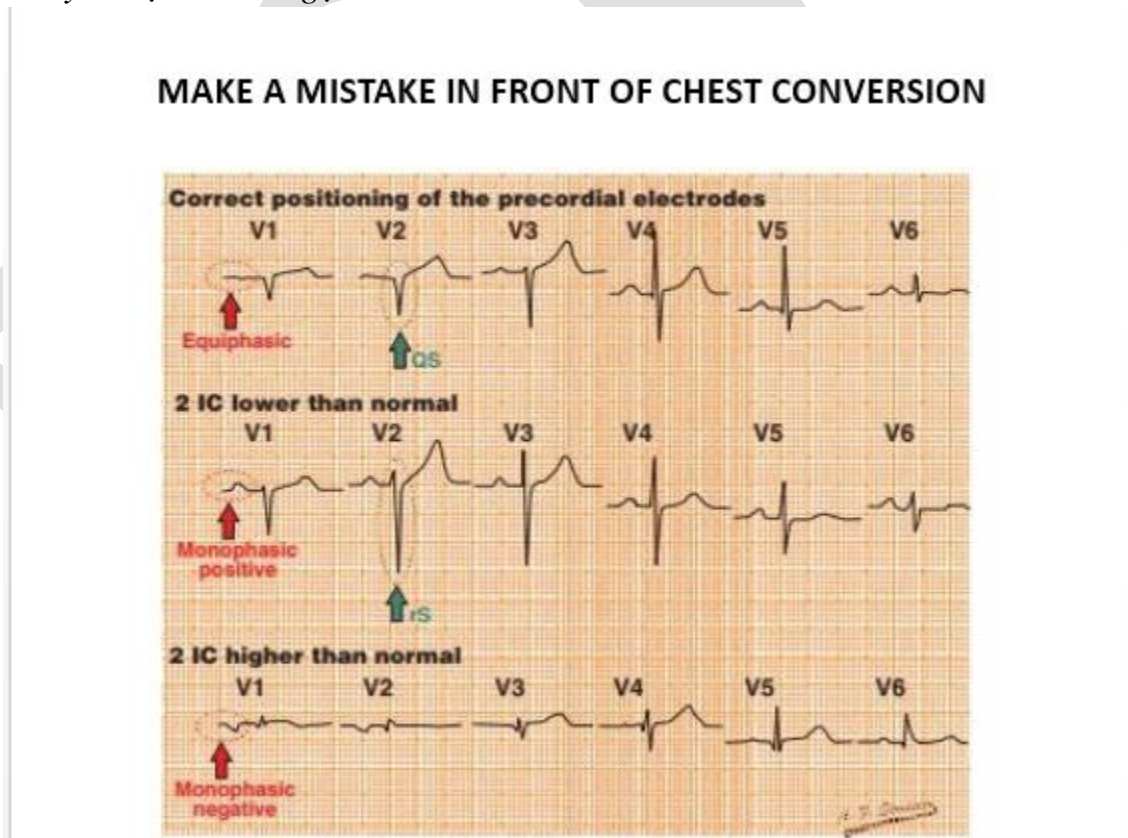
**Sóng P luôn âm ở chuyển đạo aVR**

**Sóng P luôn dương ở chuyển đạo II**

- Đoạn PR: 0,12 – 0,2s  
Theo Goldberger, đo ở chuyển đạo có PR ngắn nhất, nhưng lâm sàng thường xem ở DII.
- QRS: 0,1s (2,5mm) hay ít hơn
- Đoạn ST: đẳng điện hoặc chênh xuống <0,5mm, chênh lên < 1mm (DII, DIII, aVF) hay <2mm –nam, <1,5mm –nữ (V1-V6, DI, aVL)
- Sóng T: thường cùng chiều QRS, T luôn âm ở chuyển đạo aVR, có thể âm ở DIII, V1 và dương ở CD II,
- Sóng U:
- Khoảng QT (phải qui đổi sang QTc do bị ảnh hưởng bởi nhịp tim)  
+ Công thức Bazett:  $QTc = QT / \sqrt{RR}$   
+ Công thức Hodges:  $QTc = QT + 1.75 \times (\text{nhịp tim} - 60)$   
+ Bình thường QTc từ 0.33 – 0.44s

**5) Lỗi mắc sai điện cực**

a) Chuyển đạo trước ngực:



b) Chuyển đạo ngoài biên:

- Nhìn DI xem P, QRS, T có bị đảo ngược không → nếu có thì mắc sai điện cực hoặc đảo ngược phủ tạng → nghe tim loại trừ.



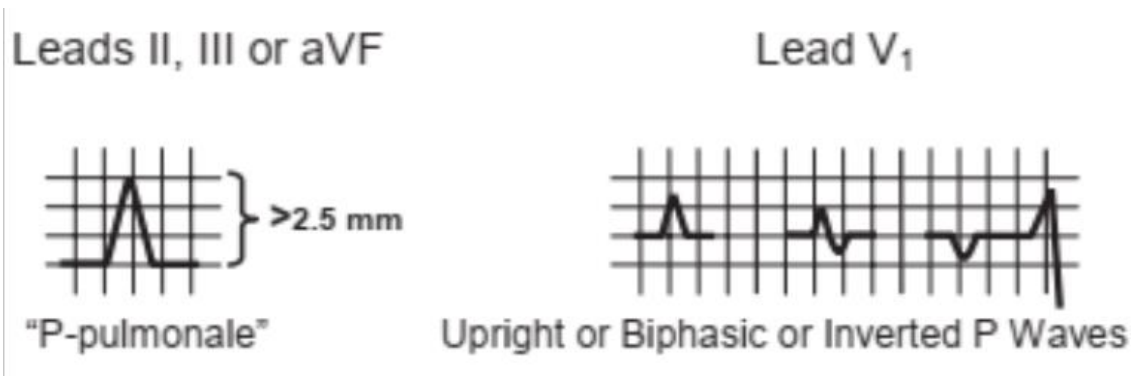
- LA lộn RL: DIII thẳng
- RA lộn RL: DII thẳng
- RA/RL lộn LA/LL: DI thẳng

EKG

## Bài 2: ECG LỚN NHĨ THẤT

### 1) Lớn nhĩ phải (P phé)

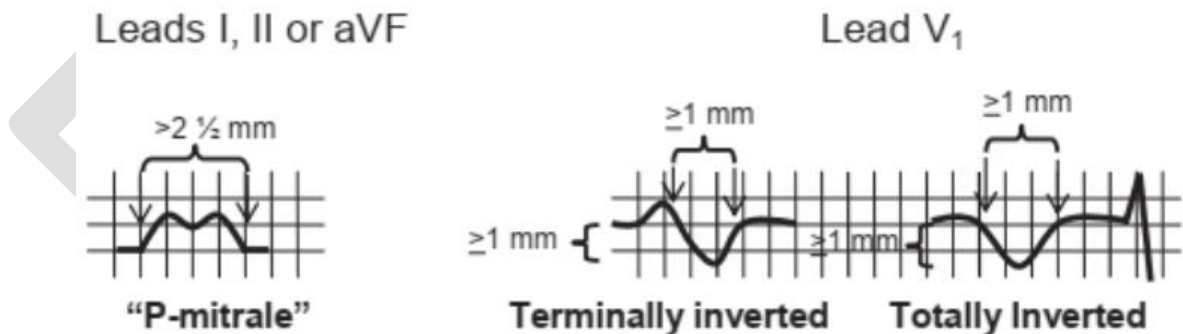
- DII: P cao > 2,5mm
- V1: P dương cao hoặc 2 pha hoặc đảo ngược
- Lớn NP đơn thuần chỉ gặp trong hẹp van 3 lá



### 2) Lớn nhĩ trái (P 2 lá)

- DII: P dài > 2,5mm
- V1: P âm cao ≥ 1mm, rộng ≥ 1mm

#### Left Atrial Enlargement



### 3) Lớn 2 nhĩ

- P vừa cao vừa rộng (đủ tiêu chuẩn dây cả nhĩ phải và trái)

#### BIATRIAL ABNORMALITY



#### 4) Dây thất phải

- Tiêu chuẩn:
  - + Trục lệch phải  $\geq 90^\circ$
  - + **RV1  $\geq 7\text{mm}$**
  - +  $\text{RV1} + \text{SV5} \geq 11\text{mm}$  (Sokolow – Lyon thất phải)
  - + V1 dạng rSR' hoặc block nhánh phải + trục lệch phải
- Thường kèm lớn nhĩ phải
- Bất thường ST và sóng T: ST chênh xuống và sóng T đảo ở V1, V2

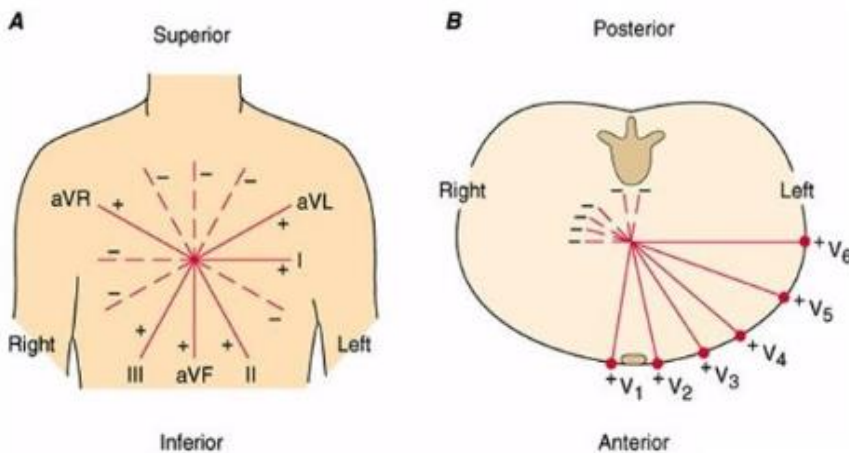
#### 5) Dây thất trái

- Tiêu chuẩn:
  - + **SK:  $\text{SV1} + \text{RV5}$  or  $\text{SV2} + \text{RV6} \geq 35\text{mm}$  (7 ô lớn)**
  - + Cornell:  $\text{SV3} + \text{RaVL} \geq 28\text{mm}$  (nam),  $20\text{mm}$  (nữ)
  - + Trục lệch trái

Dây thất và Block nhánh  $\rightarrow$  ST và sóng T thay đổi  $\rightarrow$  không chẩn đoán TM và NMCT.

#### 6) Lớn 2 thất

- Tiêu chuẩn theo dõi dày 2 thất:
  - + **Katz-Wachtel: V3, V4 có  $\text{R} + \text{S} \geq 50\text{mm}$**
  - + Lớn nhĩ phải có kèm dày thất trái



**Trục điện tim theo trục của DII.**

**Đi xa CD nào thì ở CD đó mang 1 sóng âm**

**Chiều khử cực nhĩ: P-T**

**Chiều khử cực thất: (1) T-P  
(2) P-T**

## **Bài 3: RỐI LOẠN NHỊP TRÊN THẤT**

- Hiện tượng khởi kích (hiện tượng lấy cò): là do sự phát xung của một nhóm tế bào cơ tim được khởi kích bởi hàng loạt các xung trước. Hoạt động này được tạo ra bởi một loạt hậu khử cực, là kết quả giảm điện thế màng. Điện thế màng dao động, khi đạt đến ngưỡng có thể hoạt hoá để tạo ra rối loạn nhịp đặc biệt này.

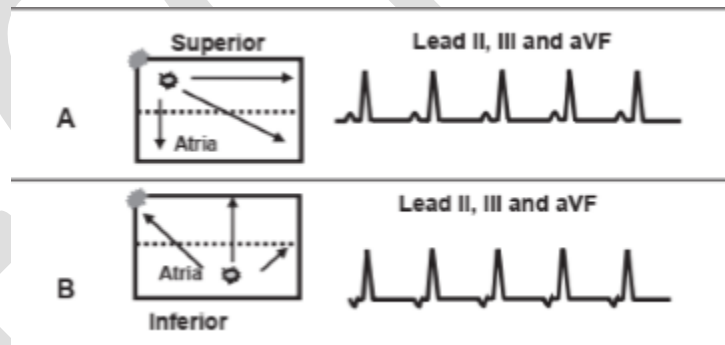
Tham khảo: <http://hoinhiptimhoc.com/vi/news/TONG-QUAN-NHIP-TIM-HOC/CO-CHE-LOAN-NHIP-26/>

### 1) Rối loạn nhịp xoang: nên nhìn ở DII

- Nhanh xoang: >100l/p
- Chậm xoang: <60l/p
- Rối loạn do hô hấp: nhịp tăng khi hít vào và giảm khi thở ra, sóng P giống nhau ở tất cả các phức bộ.
- Ngừng xoang: không có xung động (1 đường thẳng) > 3s (10-15 ô lớn)

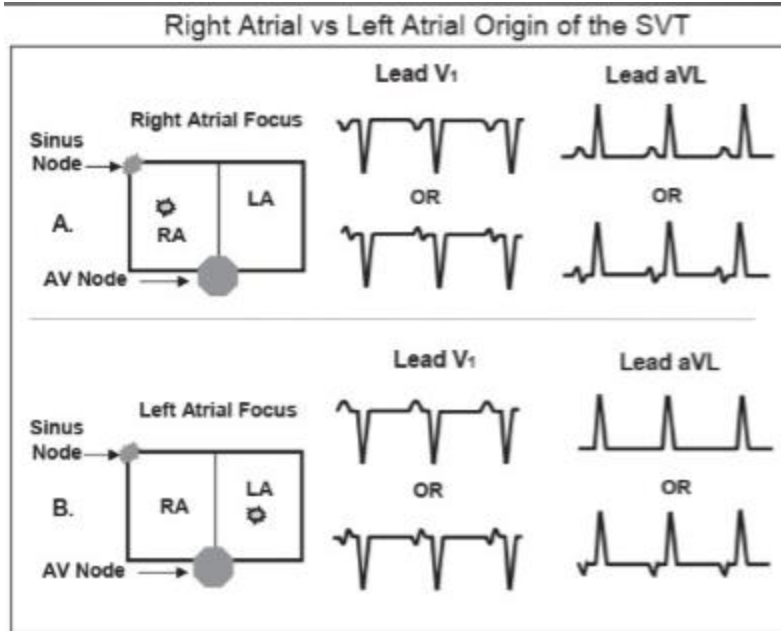
### 2) Ngoại tâm thu nhĩ:

- Nhát ngoại lai đến sớm có P' # P, QRS bình thường
- Thường gặp ở bn sử dụng chất kích thích và không cần điều trị



**Quy tắc: chân dương hơn tay nên khi khử từ phần cao của nhĩ xuống phần thấp sẽ tạo nên một sóng dương.**

**Còn khi khử ngược lại từ thấp lên cao sẽ tạo sóng P âm**

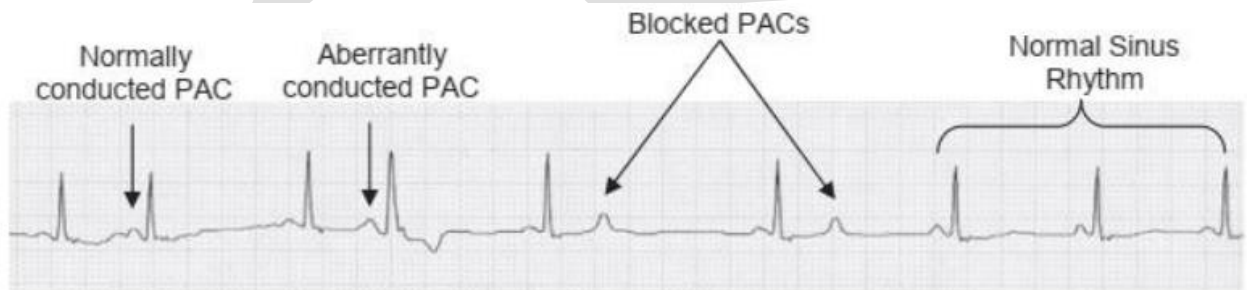


**Quy tắc: chiều dòng điện hướng tới phức bộ nào thì phức bộ đó mang sóng dương và ngược lại.**

**(A): ổ phát nhịp nằm ở nhĩ phải, chiều khử tâm nhĩ là P-T, đi xa V1 nên V1 có P (-) ưu thế, hướng tới aVL nên P (+)**

**(B): ổ phát nhịp nằm nhĩ trái nên, chiều khử tâm nhĩ là T-P, hướng tới V1 nên P(+), đi xa aVL nên P(-)**

- Các dạng ngoại tâm thu nhĩ:



+ Ngoại tâm thu nhĩ có dẫn truyền

+ Ngoại tâm thu nhĩ dẫn truyền lệch hướng: xung động nhĩ đến sớm có thể dẫn truyền từ nhĩ xuống nút AV, bó His. Tuy nhiên, một nhánh vẫn còn trơ từ xung động trước nên nó sẽ dẫn truyền qua nhánh không bị trơ làm QRS giãn rộng và thường có dạng block nhánh (thường là nhánh phải vì thời gian trơ dài hơn nhánh trái). Để chẩn đoán nhầm với ngoại tâm thu thất

+ Ngoại tâm thu nhĩ bị block: nhất ngoại tâm thu nhĩ khử được tâm nhĩ nhưng không xuống khử được tâm thất

### 3) Rối loạn nhịp nhĩ

#### 3.1 Chủ nhịp nhĩ ngoại vị:

- Tần số tim đều,  $\leq 99l/p$
- Sóng P'# P xoang, giống nhau ở tất cả các phức bộ cùng CD
- PR và QRS trong giới hạn bình thường

### 3.2 Chủ nhịp nhĩ lang thang

- Tần số không đều,  $\leq 99$ /p
- Có ít nhất 3 P' khác nhau và khác P xoang trong cùng 1 CD
- PR và QRS trong giới hạn bình thường

### 3.3 Nhịp nhanh nhĩ một ổ

- Tương tự chủ nhịp nhĩ ngoại vị nhưng tần số 100 – 250 l/p

### 3.4 Nhịp nhanh nhĩ đa ổ

- Tương tự chủ nhịp nhĩ lang thang nhưng tần số  $>100$ /p

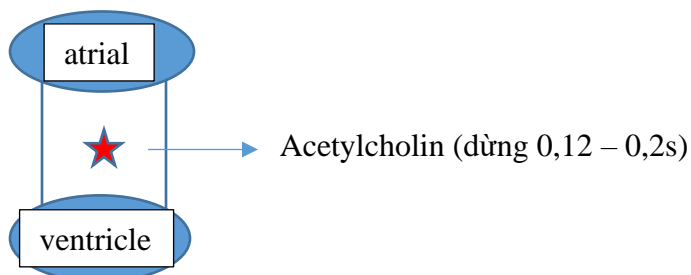
### 3.5 Cường nhĩ

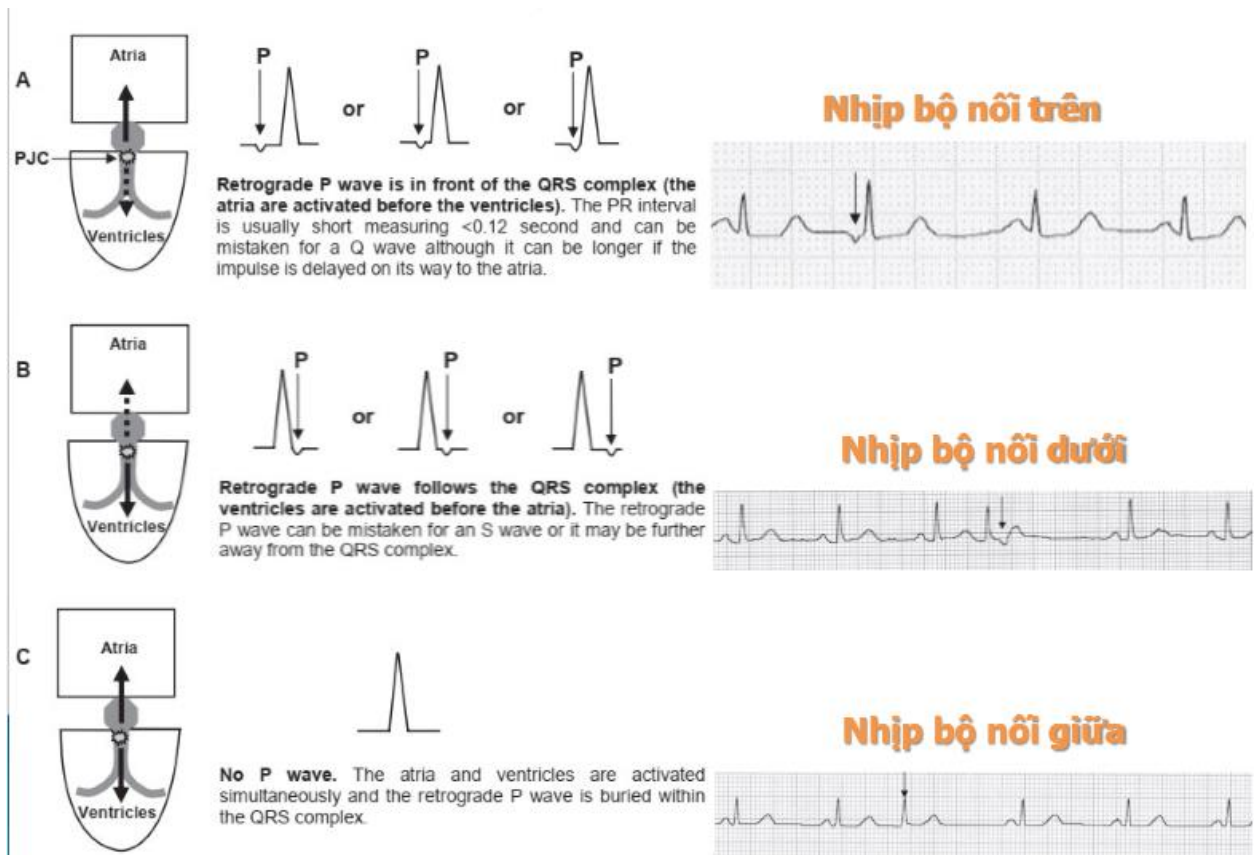
- Nhìn rõ nhất ở DII
- Mất sóng P thay vào đó là sóng F (Flutter) răng cưa
- Tần số thất bất kỳ, thường đều
- Tần số nhĩ đều, 250-350l/p, do cơ chế vòng vào lại

### 3.5 Rung nhĩ

- Nhìn rõ nhất ở V1
- Mất sóng P, thay bằng sóng f (fibrillation) lăn tăn
- Tần số thất không đều
- Tần số nhĩ không đều,  $>350$ /p
- Thường gặp ở các bn uống rượu nhiều, kéo dài → Hội chứng “tim ngày ngủ”
  - Điều trị rung nhĩ và cường nhĩ tương tự, đều có 3 mục tiêu:
    - + Kiểm soát tần số thất
    - + Kiểm soát nhịp → đưa về nhịp xoang
    - + Dự phòng huyết khối
  - Khi không phân biệt được, ta có thể chẩn đoán là “Rung cường nhĩ”

#### 4) Nhịp bộ nối





- Nhịp bộ nổi trên (A): khử nhĩ trước nên sóng P âm đi trước phức bộ QRS
- Nhịp bộ nổi dưới (B): khử thất trước nên P âm đi sau phức bộ QRS
- Nhịp bộ nổi giữa (C): khử nhĩ thất gần như cùng lúc nên P lẫn vào phức bộ QRS, không thấy sóng P.

**P âm vì theo quy tắc chân dương hơn tay, khử ngược từ nút nhĩ thất nằm dưới xoang nhĩ lên nên P âm**

- Chân đoán:
  - + Nhịp thoát bộ nổi: 40-60l/p
  - + Nhịp bộ nổi tăng tốc: 60-100l/p
  - + Nhịp nhanh bộ nổi: 100-180l/p

**5) Nhịp nhanh kịch phát trên thất**

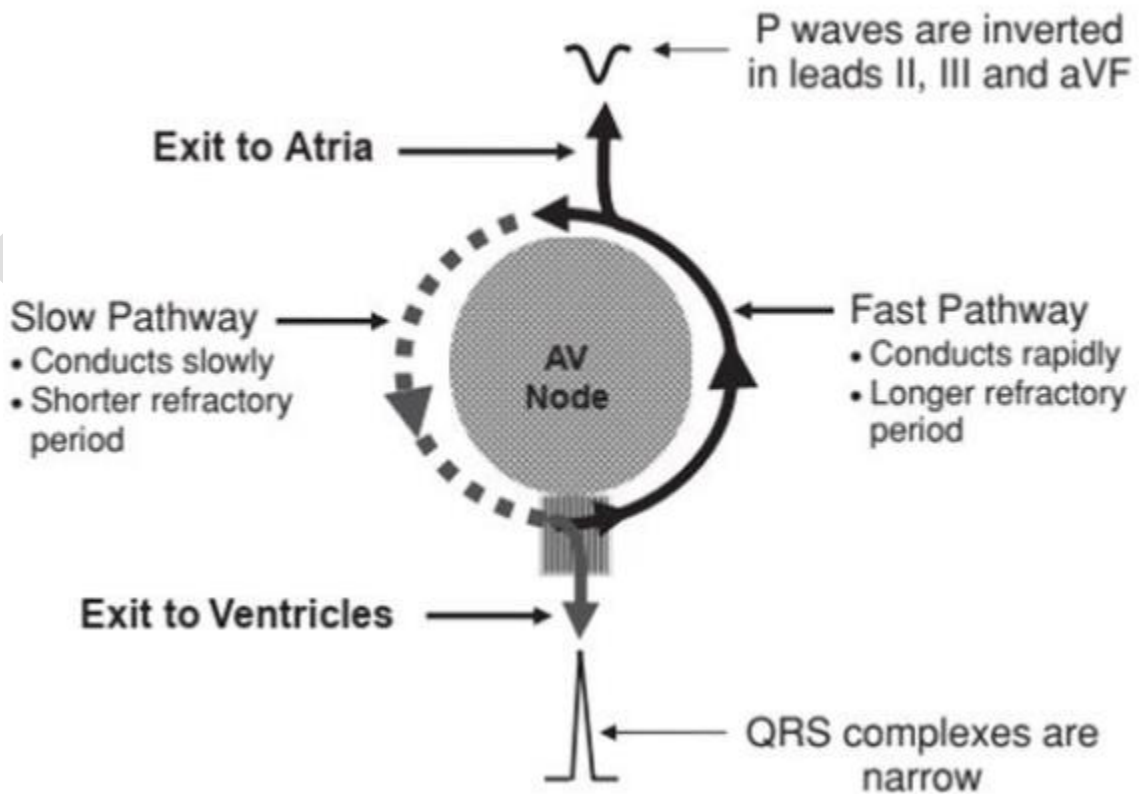
**5.1 Nhịp nhanh vòng vào lại nút nhĩ thất (AVNRT)**

- Có thể khởi phát do một nhát ngoại tâm thu

Cơ chế của vòng vào lại:

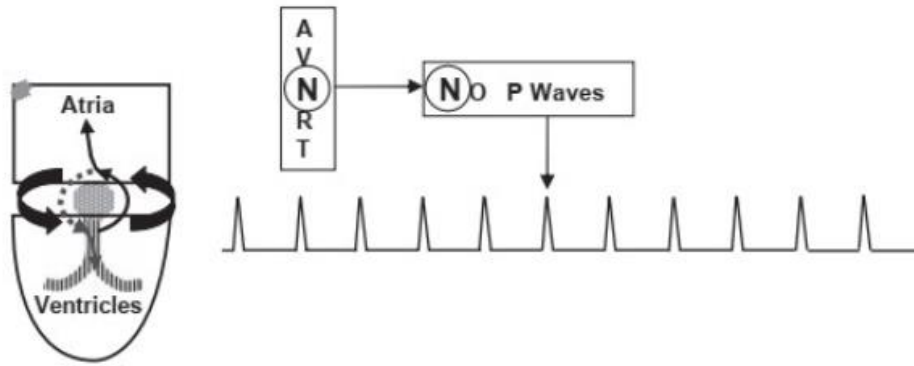
Loại loạn nhịp này thường được khởi phát bằng 1 ngoại tâm thu (NTT) sớm. Do NTT đến sớm, khi ấy 1 nhánh của vòng vào lại có thời gian trơ ngắn (ra khỏi thời kỳ trơ) nên xung động đi qua được, còn nhánh kia có thời gian trơ dài (chưa ra khỏi thời kỳ trơ) nên xung động không đi vào nhánh đó được. Khi xung động lan truyền hết nhánh có thời gian trơ ngắn thì nhánh có thời gian trơ kéo dài đã đủ thời gian để tái cực tức ra khỏi thời kỳ trơ và có thể dẫn truyền được xung động vì vậy xung động từ nhánh có thời gian trơ ngắn lan truyền ngược lại nhánh có thời gian trơ kéo dài (khi đó đã ra khỏi thời gian trơ) rồi lại quay trở lại đầu kia của nhánh có thời gian trơ ngắn tạo thành một vòng vào lại. Sóng xung động cứ di chuyển liên tục trong vòng vào lại ấy nên tạo ra và duy trì cơn tim nhanh.

Điều kiện phát sinh vòng vào lại là có ít nhất 2 đường dẫn truyền, 1 nhanh nhưng thời gian trơ kéo dài + 1 chậm và thời gian trơ ngắn

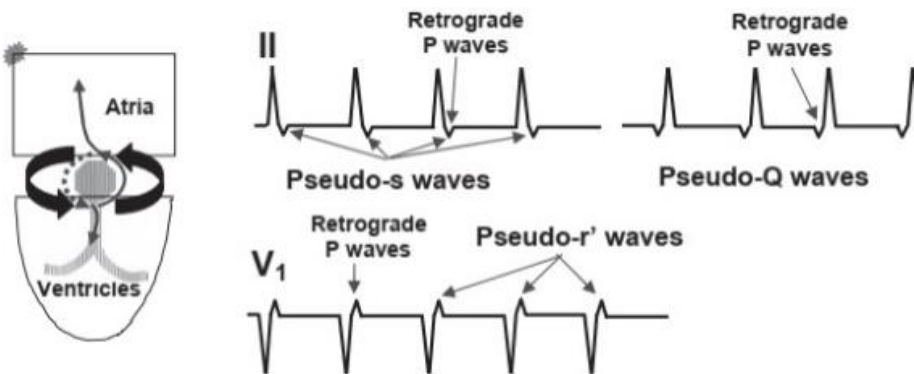
**Cơ chế lên cơn nhịp nhanh**

- Vòng vào lại đi qua nút nhĩ thất để lần lượt khử nhĩ và thất:



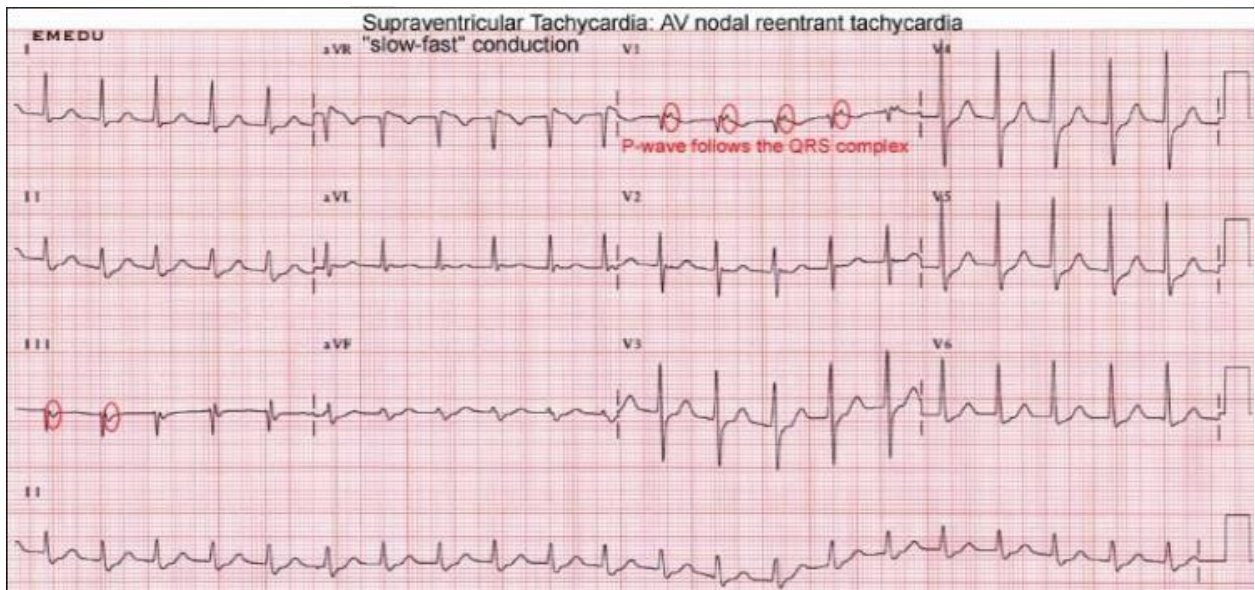


Xung động dẫn truyền khứ cực nhĩ và thất đồng thời: **Sóng P** lẫn vào phức bộ QRS



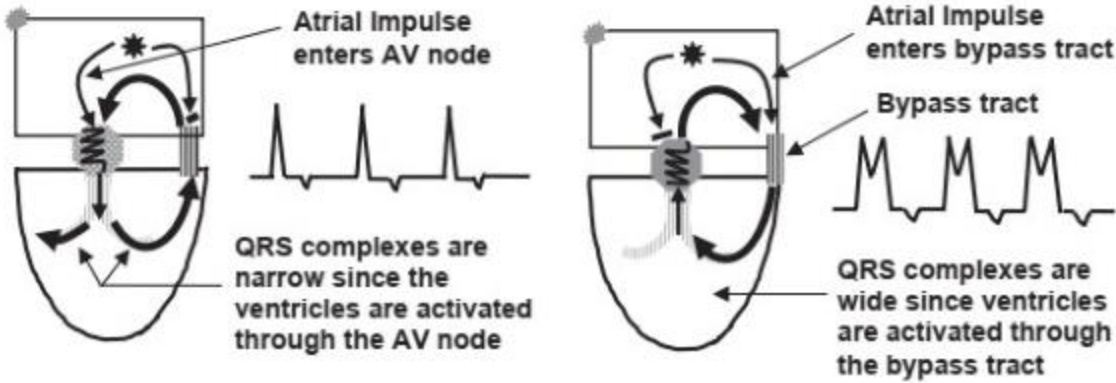
Khử cực nhĩ trước thất: **Giả sóng Q (DII), giả sóng r (V1)**

Khử cực nhĩ sau thất: **Giả sóng S**



## 5.2 Nhịp nhanh vòng vào lại nhĩ thất (AVRT):

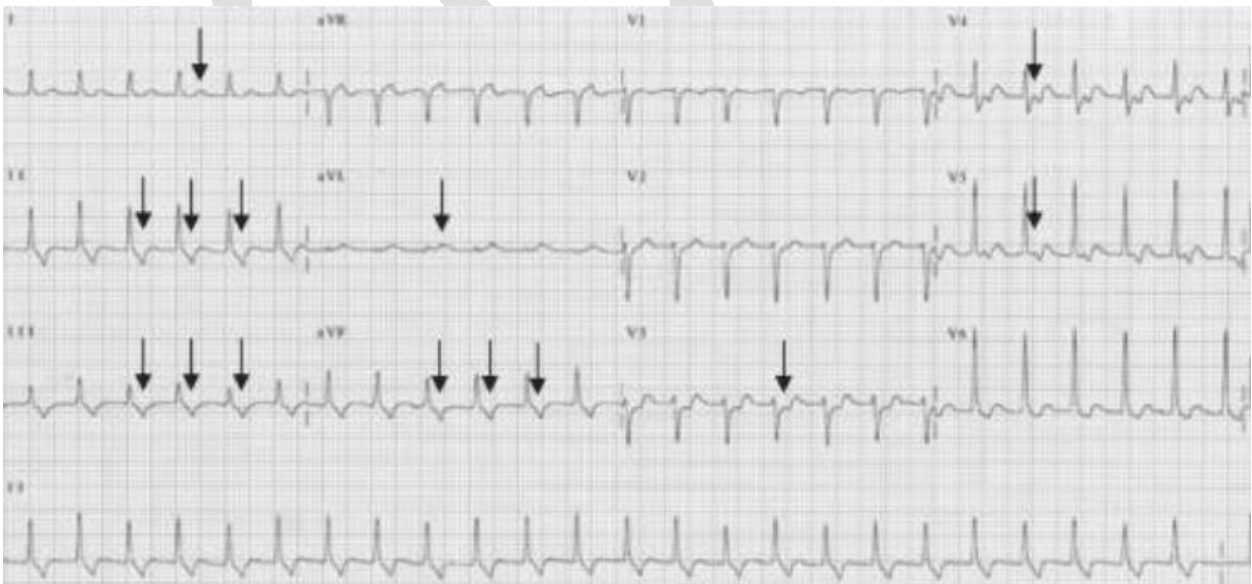
- Vòng vào lại qua đường dẫn truyền phụ để khứ nhĩ và thất



**A. Orthodromic AVRT**

**B. Antidromic AVRT**

- AVRT thuận chiều (A): phức bộ QRS hẹp do xung động đi thuận chiều từ nhĩ xuống nút nhĩ thất lan xuống khủ cùng lúc 2 thất như bình thường, sau đó sẽ theo đường dẫn truyền phụ (cầu Kent) lên khủ nhĩ nên có sóng P âm theo sau phức bộ QRS
- AVRT nghịch chiều (B): xung động từ nhĩ không vào nút nhĩ thất mà vào cầu Kent xuống khủ thất trái trước rồi sang khủ thất phải, tạo phức bộ QRS rộng (do 2 sóng khủ cực không khủ nhau), sau đó vào nút nhĩ thất quay ngược lên khủ nhĩ nên có P âm đi sau phức bộ QRS



**- Nhịp nhanh, QRS đều, mất sóng P:**

- + AVNRT
- + Nhịp bộ nổi giữa

**- Nhịp nhanh, QRS đều, P âm đi sau QRS:**

- + AVRT:  $RP > 0,08s$  (do phải mất thời gian khử thất rồi mới vòng qua cầu Kent lên khử nhĩ)
  - + AVNRT:  $RP < 0,08s$  (khử nhĩ và thất gần như đồng thời khi vòng qua nút nhĩ thất)
- (Lưu ý: có tài liệu ghi 0,07s)
- + Nhịp bộ nổi dưới

**- Xử trí AVNRT và AVRT:**

Nghiệm pháp Valsava + monitor theo dõi huyết áp

**Cơ chế nghiệm pháp Valsalva** trong điều trị các rối loạn nhịp nhanh kịch phát trên thất: Là biện pháp gây cường phế vị → kích thích phóng thích acetylcholin, khởi phát 3 tác dụng:

- Giảm tính thấm của màng tế bào với  $Na^+$  và  $Ca^{2+}$
- Giảm số lượng các kênh  $Ca^{2+}$ -type L sẵn có → tăng ngưỡng điện thế hoạt động
- Hoạt hóa kênh  $K^+$  chậm → tăng  $K^+$  đi từ trong ra ngoài tế bào → gây ưu phân cực ở màng tế bào tạo nhịp (hyperpolarization) → khó khử cực hơn => giảm nhịp + cắt đứt nhịp nhanh trên thất bằng các cơ chế (giảm tính tự động, giảm vòng vào lại, giảm hoạt động lãn cò)

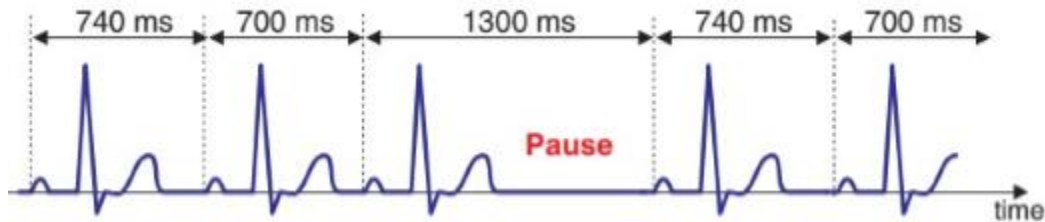
## **Bài 4: RỐI LOẠN DẪN TRUYỀN**

### **1. Block xoang nhĩ**

Chia làm 3 độ nhưng ECG thường nhận biết được độ 2 (do độ 1 thường giống nhịp xoang bình thường trên ECG còn độ 3 giống ngừng xoang)

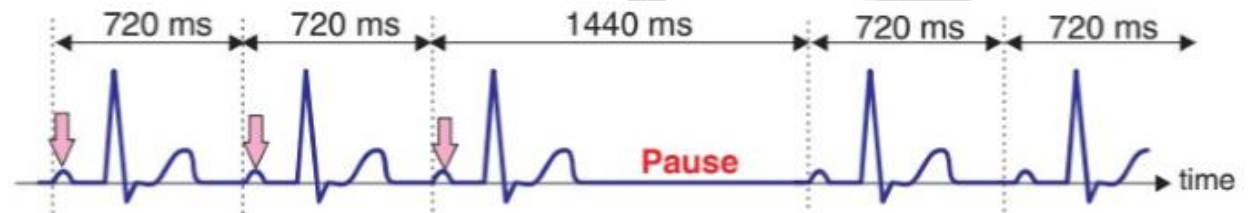
#### **1.1 Block xoang nhĩ độ 2 type 1 (Wenckebach)**

- **PP ngắn dần** rồi có một **khoảng ngưng < 2 lần PP** trước đó



#### **1.2 Block xoang nhĩ độ 2 type 2 (block đường ra)**

- **PP cố định** rồi có một **khoảng ngưng = 2 lần PP** trước đó



### **2. Block nhĩ thất**

- Chia làm 3 độ:

#### **2.1 Block nhĩ thất độ 1**

- **PR > 0,2s**
- Gặp trong tim bẩm sinh, vận động viên khỏe mạnh, người cường phé vị

#### **2.2 Block nhĩ thất độ 2 mobitz 1 (Wenckebach)**

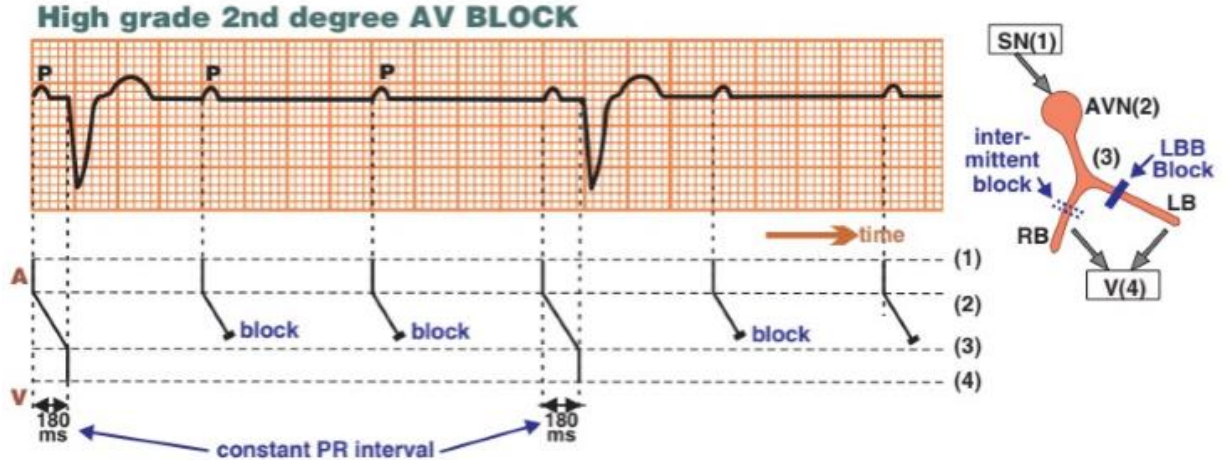
- **PR dài dần cho đến 1 P không dẫn**, sau đó quay lại như ban đầu

#### **2.3 Block nhĩ thất độ 2 mobitz 2**

- **PR cố định rồi xuất hiện 1 P không dẫn**, sau đó quay lại như ban đầu
- Thường theo 1 chu kì như 2 P bình thường–1 P block hoặc 3 P bình thường–1 P block

#### **2.4 Block nhĩ thất độ 2 cao độ**

- **> 2 P bị block liên tiếp**
- QRS rộng là block dưới nút
- QRS hẹp là block tại hay dưới nút nhưng trên chỗ chia đôi bó His



### 2.5 Block nhĩ thất độ 3 (Phân ly nhĩ thất)

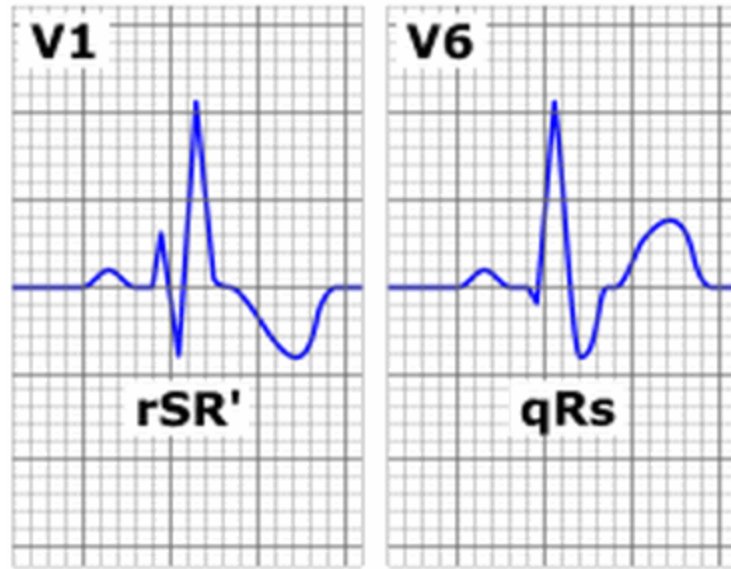
- Block hoàn toàn, xung động từ nhĩ không xuống được thất, chỉ có hình ảnh sóng P, thất sẽ ngừng co bóp thời kì tâm thu nếu không có nhịp thoát, vì thế QRS có thể rộng hay hẹp tùy vị trí block và nhịp thoát.
- Tần số nhĩ và thất không liên quan (tần số thất thường <50 lần/phút)

### 3. Block nhánh

#### 3.1 Block nhánh phải

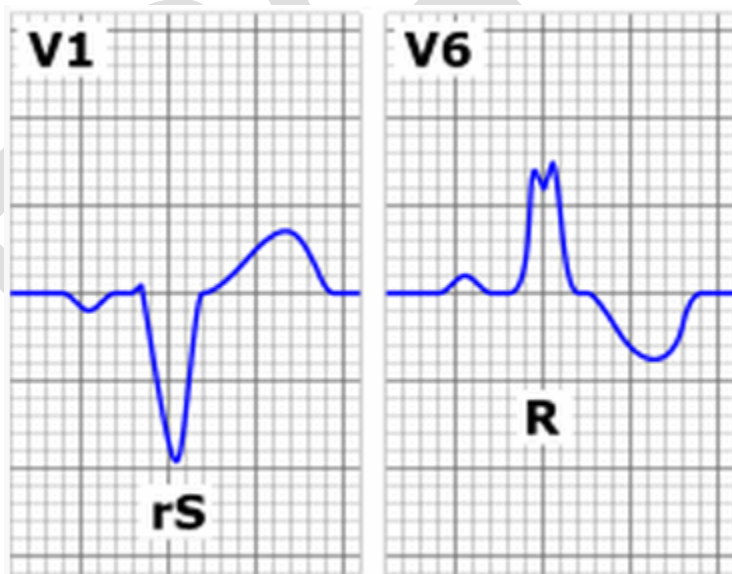
- Khi QRS  $\geq 0,12s$  là block nhánh phải hoàn toàn, khi từ  $0,08 - 0,12s$  là block nhánh trái không hoàn toàn
- V1: dạng rR' hoặc rsR'
- V6: dạng qRs

*Block nhánh phải có thể gặp ở trường hợp ngoại tâm thu nhĩ hay nhịp nhanh trên thất. Hiện tượng này xuất hiện do rung động dẫn truyền từ nút nhĩ thất đến bó His, đến nhánh phải vẫn còn trong thời kỳ trơ nên tạo hình ảnh block nhánh phải*



### 3.2 Block nhánh trái:

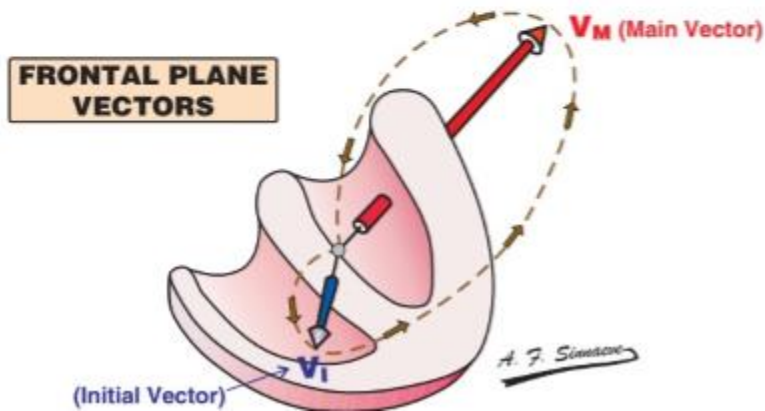
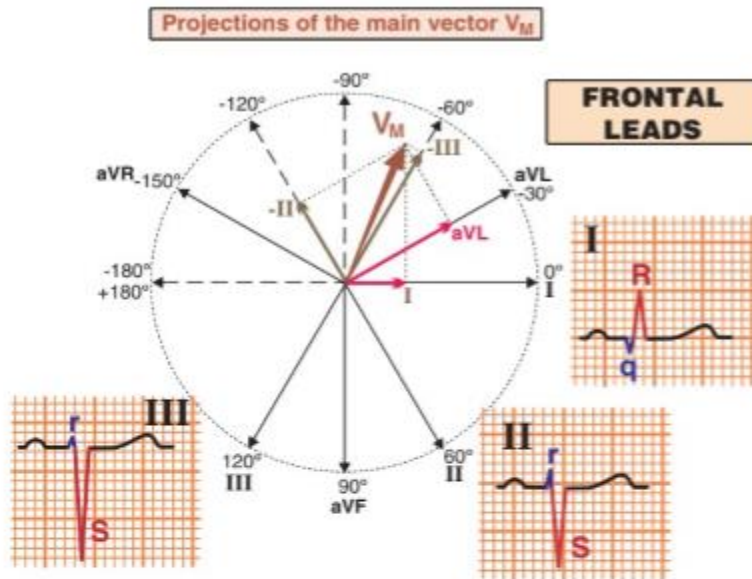
- Khi QRS  $\geq 0,12s$  là block nhánh trái hoàn toàn, khi từ  $0,08 - 0,12s$  là block nhánh trái không hoàn toàn
- **V1: QS hoặc rS**
- **V6: không sóng q vách (do chiều khử cực vách lúc này là P-T). Có dạng rR, R, RR'**



### 3.3 Block phân nhánh trái trước:

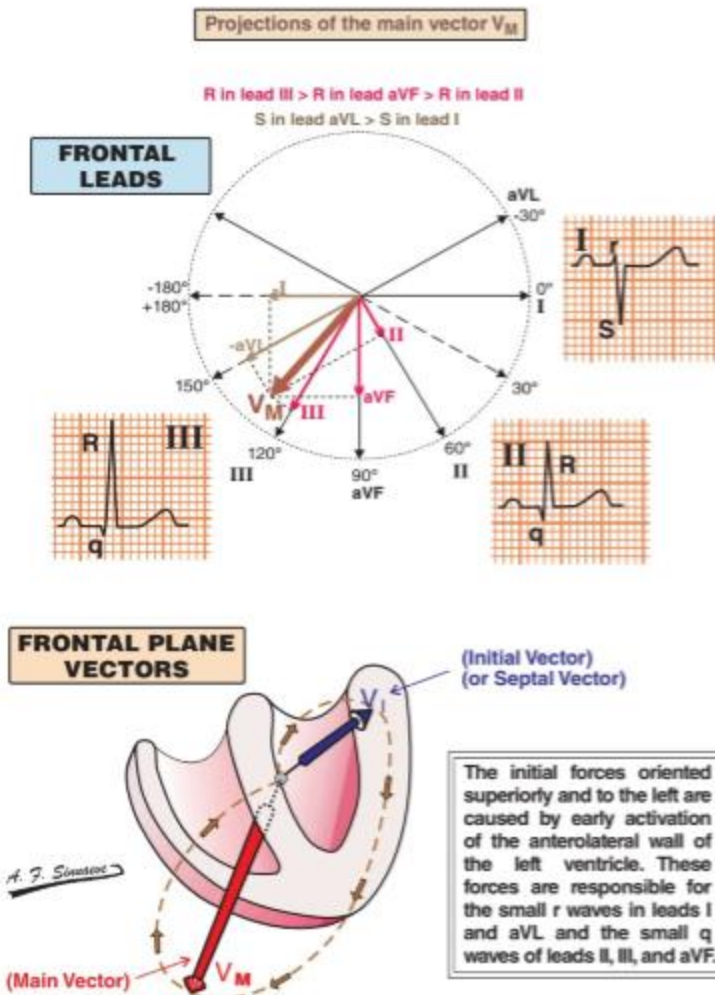
- **Trục điện tim lệch trái** ( $-45^0 - 90^0$ )
- QRS  $< 0,12s$
- **qR ở DI, aVL**
- **rS ở DII, III**

Vì trục tim lệch trái nên gần DI, aVL → sóng dương R cao. Xa DII, DIII nên sóng âm S sâu



### 3.4 Block phân nhánh trái sau:

- Trục lệch phải ( $90^\circ$ - $180^\circ$ )
- QRS < 0,12s
- rS ở DI, aVL
- qR ở DII, DIII, aVF

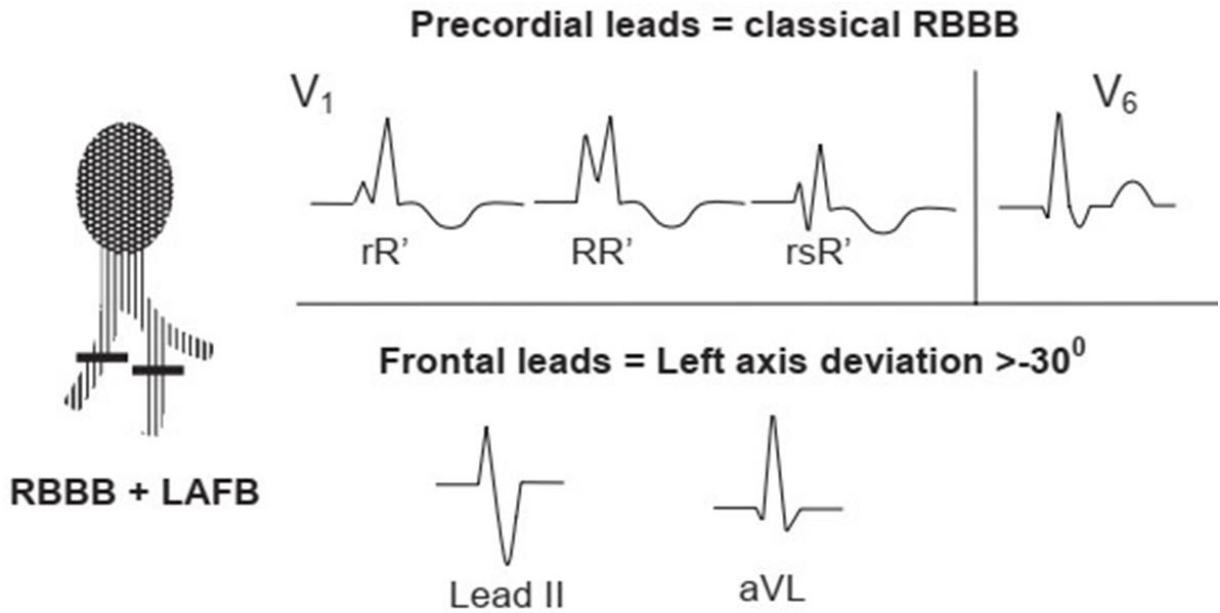


### 3.5 Block 2 nhánh

#### a) Block nhánh phải + Block phân nhánh trái trước

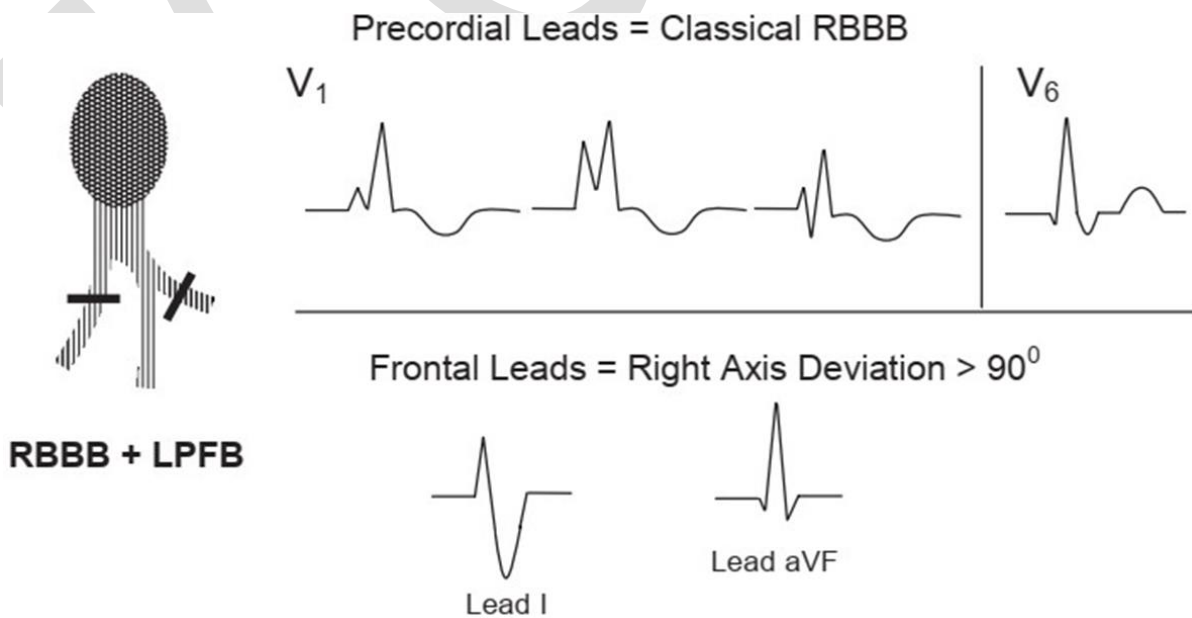
- V1 và V6 dạng block nhánh phải
- Trục lệch trái  $\geq 30^\circ$  (dạng block phân nhánh trái trước)





**b) Block nhánh phải + Block phân nhánh trái sau:**

- V1 và V6 dạng block nhánh phải
- Trục lệch phải  $> 90^{\circ}$  ( dạng block phân nhánh trái sau)
- rS ở DI, aVL
- qR ở DII, DIII, aVF



# **Bài 5: MỘT SỐ HỘI CHỨNG TRONG ĐIỆN TÂM ĐỒ**

## **1. Hội chứng kích thích sớm**

### **1.1 Hội chứng Wolff-Parkinson-White (W.P.W)**

- **PR <0,12s** (do dẫn truyền qua đường phụ không dừng lại ở nút nhĩ thất)
- **Sóng delta**
- QRS, ST-T thay đổi thứ phát

*Nếu đường dẫn truyền phụ (cầu Kent) nằm bên T, chiều khử cực sẽ là T-P, cùng chiều dương ở V1, V1 sẽ có sóng delta và phức bộ QRS dương.*

*Nếu đường dẫn truyền phụ (cầu Kent) nằm bên P, chiều khử cực sẽ là P-T, ngược chiều dương của V1, V1 sẽ có sóng delta và phức bộ QRS âm.*

**Định vị sơ bộ vị trí đường phụ dựa vào ECG bề mặt (sóng Delta là chìa khóa vàng)**

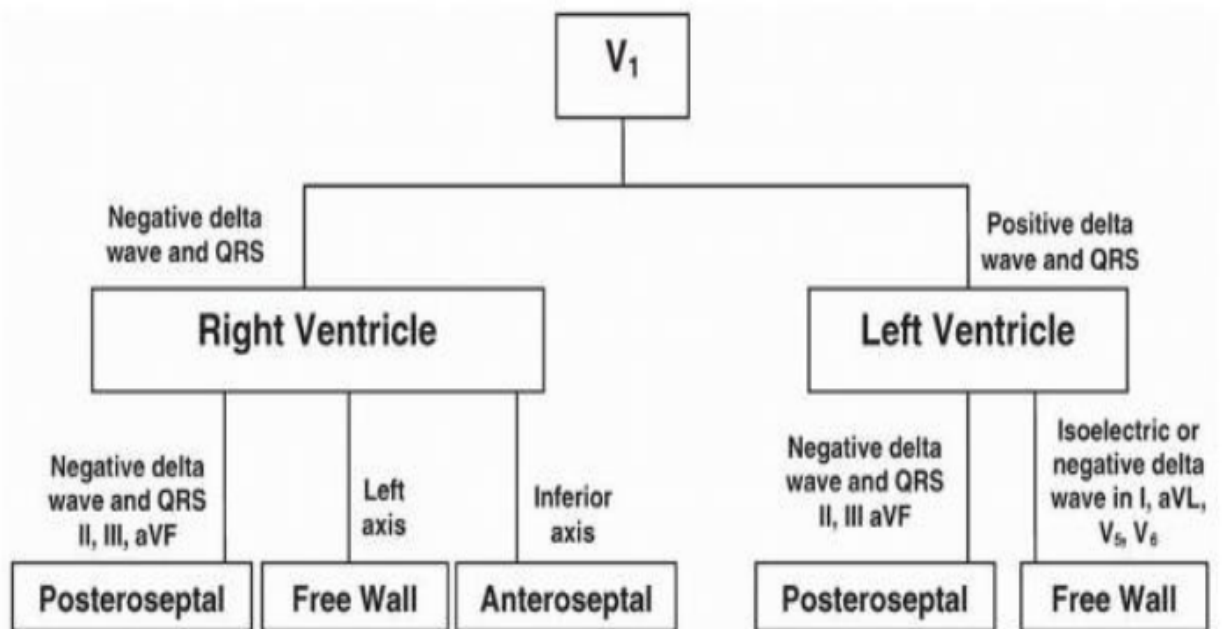
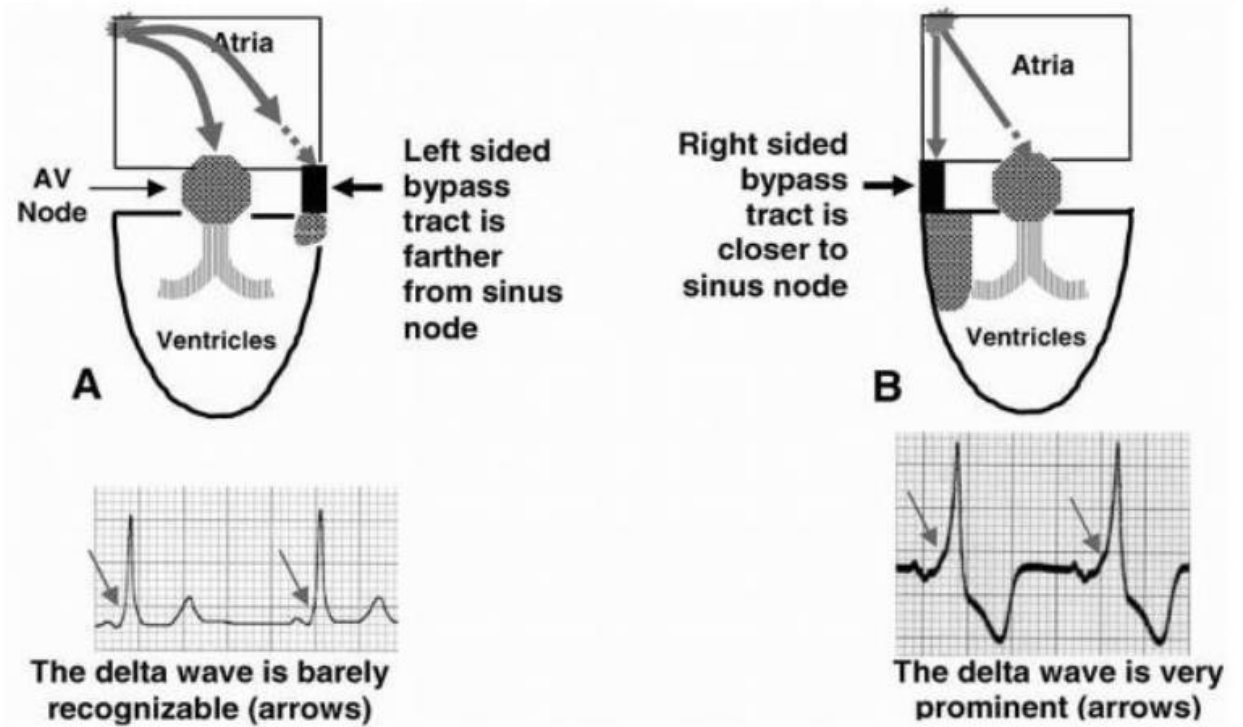
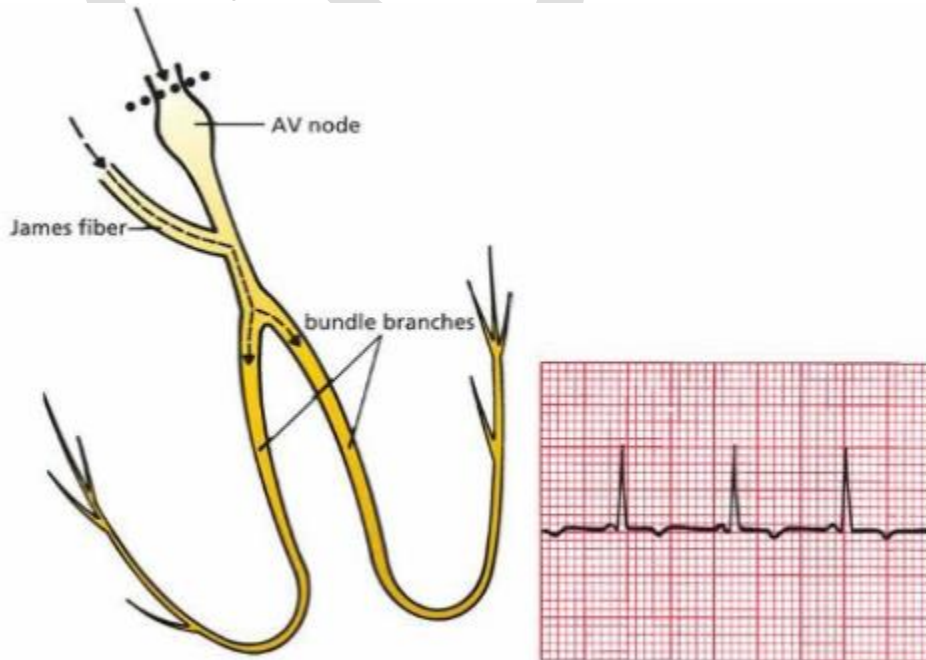


Figure 20.10: Localizing the Bypass Tract. Adapted from Olgin and Zipes.



### 1.2 Hội chứng Lown-Ganong-Levine

- PR < 0,12s
- Không sóng delta
- QRS bình thường



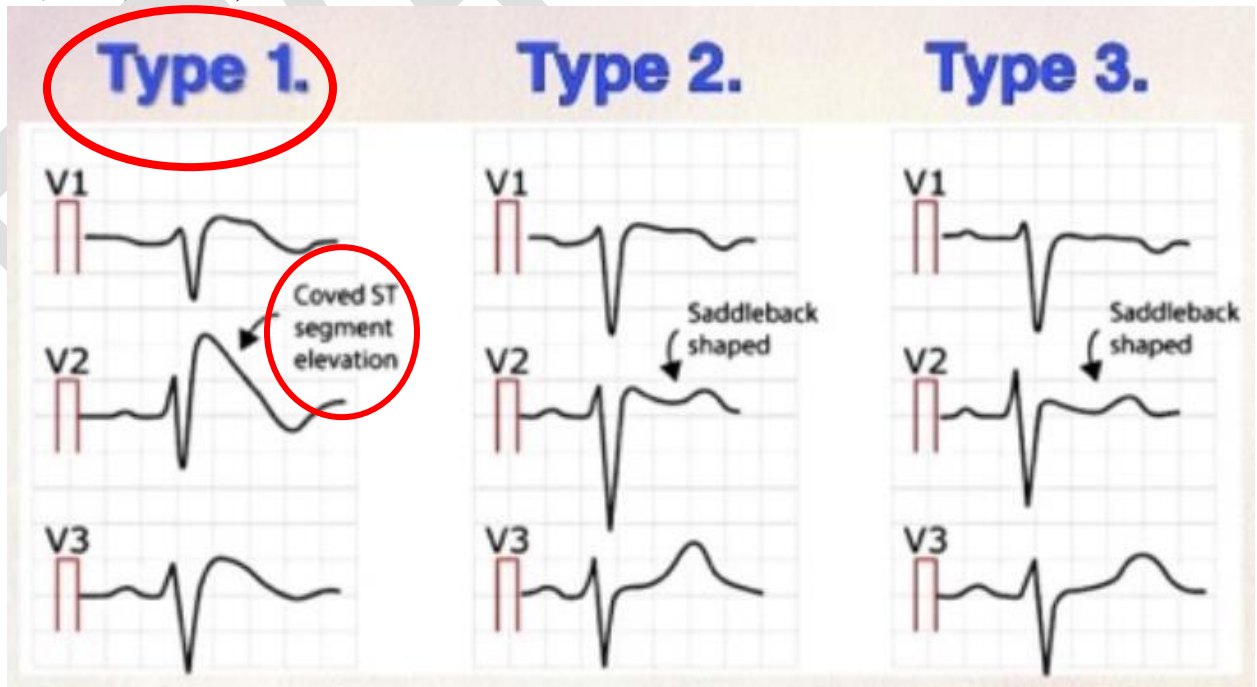
In LGL syndrome, the PR interval is short, but there is no delta wave.

**2. Hội chứng sóng J (tái cực sớm – Hội chứng BER – Benign early repolarization)**

- Chiếm khoảng 6% dân số
- ECG có dạng sóng J dạng “móc câu” (điểm J **chênh lên > 1mm** ở ít nhất 2 CD liên tiếp ở thành dưới (DII, DIII, aVF) và thành bên (V4-V6, DI, aVL). **Tỷ lệ ST/T ≤ ¼.**
- Thường gặp ở bệnh nhân <50 tuổi
- Bệnh nhân có ECG dạng sóng J và có tiền căn ngưng tim được cứu sống, ghi nhận có rung thất, nhanh thất hay gia đình có đột biến gen liên quan.

**3. Hội chứng Brugada**

- Hình ảnh **giả block nhánh phải** và **ST chênh lên ở V1-V3**. Đề nghị mặc ECG các chuyển đạo V1, V2 lên 1 khoảng liên sườn, nếu hình ảnh Brugada không thay đổi thì chẩn đoán: Điện tâm đồ dạng Brugada. Chỉ chẩn đoán hội chứng Brugada khi có điện tâm đồ dạng Brugada + triệu chứng lâm sàng liên quan (cần khai thác kỹ tiền căn triệu chứng, gia đình)
- Bệnh nhân có ECG dạng Brugada có tiền căn ngưng tim được cứu sống, ghi nhận có rung thất, nhanh thất hay gia đình có đột biến gen liên quan.
- Hiện tại chỉ chấp nhận ECG Brugada type 1 (theo sách Lâm sàng tim mạch học 2019)



**4. Hội chứng QT dài**

- **QTc nam ≥ 0,44s, nữ ≥ 0,46s**

- Là một dạng rối loạn tái cực, tăng nguy cơ đột tử (xoắn đỉnh), QTc kéo dài là đặc trưng nhưng không phải là tiêu chuẩn duy nhất của hội chứng này (tham khảo Schwartz score)
- Có thể do di truyền đột biến gen của kênh ion của tim hay mắc phải do **thuốc**, do rối loạn điện giải (**hạ K, hạ calci**), do thiếu máu cơ tim.
- Có 2,5% dân số bình thường có QTc kéo dài.

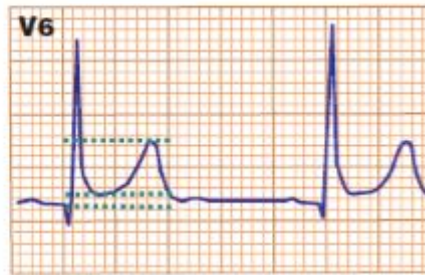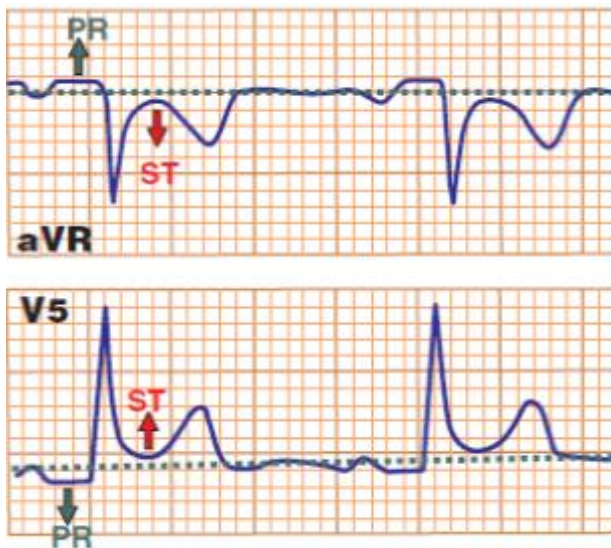
#### 5. Hội chứng QT ngắn

- **QTc nam  $\leq 0,33s$ , nữ  $\leq 0,34s$**  (tham khảo thêm “Short QT syndrome diagnostic criteria”)
- Đoạn ST thường không có, sóng T nhọn, hẹp đi ngay sau QRS
- Có thể do di truyền đột biến gen của kênh ion hay mắc phải do tăng thân nhiệt, **tăng kali, tăng calci**, toan máu, do thay đổi trương lực thần kinh tự động.

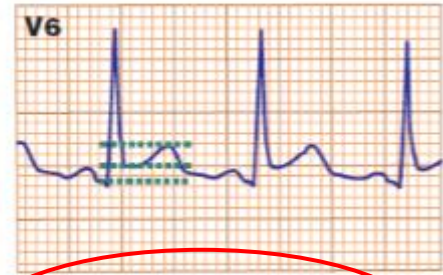# **Bài 6: ĐIỆN TÂM ĐỒ TRONG MỘT SỐ BỆNH LÝ KHÁC**

## **1. Viêm màng ngoài tim cấp**

- Gồm 4 giai đoạn:
  - (1) ST chênh lên, PR chênh xuống ở hầu hết các CD (ngoại trừ aVR và V1 có ST chênh xuống, PR chênh lên), không có hình ảnh soi gương. Tỷ lệ ST/T > 0,25
  - (2) ST, PR trở về đẳng điện, sóng T dẹt
  - (3) Sóng T đảo lan tỏa
  - (4) Sóng T trở về bình thường



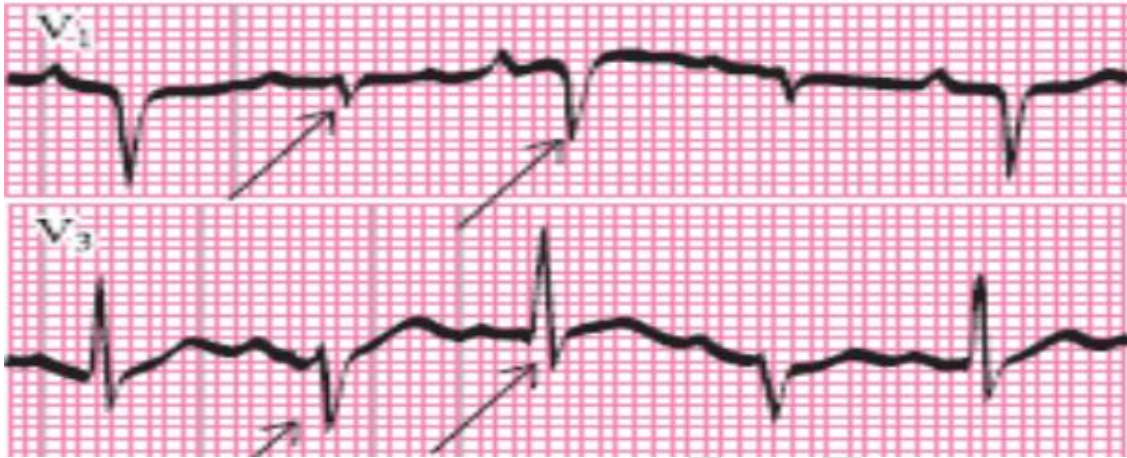ST segment height = 1 mm  
 T wave height = 6 mm  
 ST / T wave ratio = 0.16  
 ST / T < 0.25 is consistent with ER



ST segment height = 1.5 mm  
 T wave height = 3.5 mm  
 ST / T wave ratio = 0.43  
 ST / T > 0.25 is consistent with pericarditis

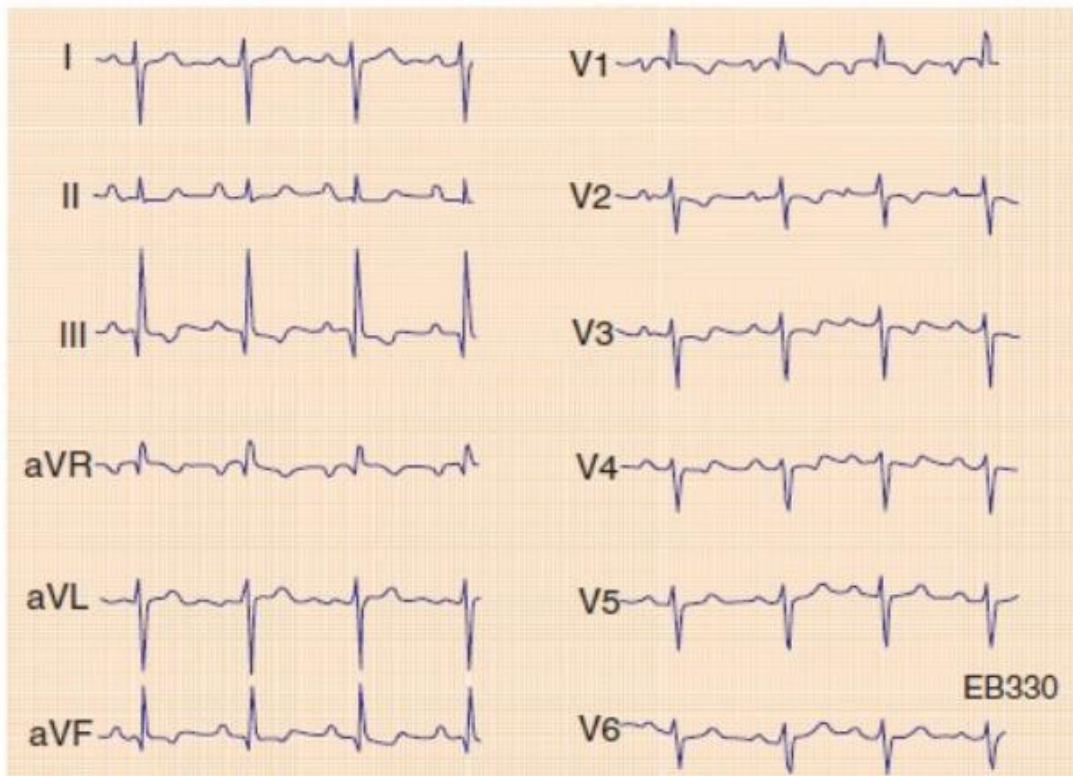
## **2. Tràn dịch màng ngoài tim / Viêm màng ngoài tim co thắt**

- Điện thế thấp
- ST chênh lên lan tỏa
- Điện thế so le



### 3. Thuyên tắc phổi cấp

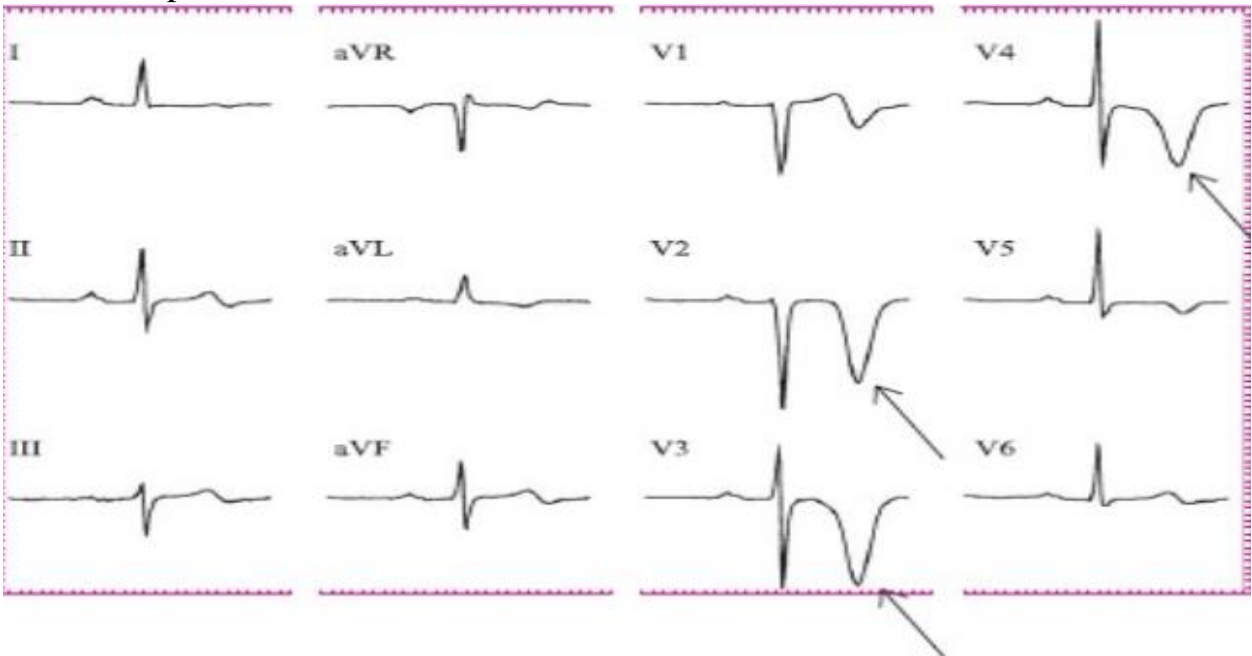
- Trục lệch phải, tăng gánh nhĩ phải, tăng gánh thất phải, block nhánh phải, có thể xuất hiện rung nhĩ
- Điện thế thấp ở nhiều chuyển đạo
- Dấu hiệu “S1Q3T3”



Acute Pulmonary Embolism. Sinus rhythm - RR = about 880 ms; HR = about 69 bpm; P pulmonale P wave > 2.5 mV; right axis deviation: QRS axis at +125°; deep S wave in I & aVL; qR in III & aVF; S1Q3T3 syndrome; incomplete RBBB; negative T wave in V1 & V2.

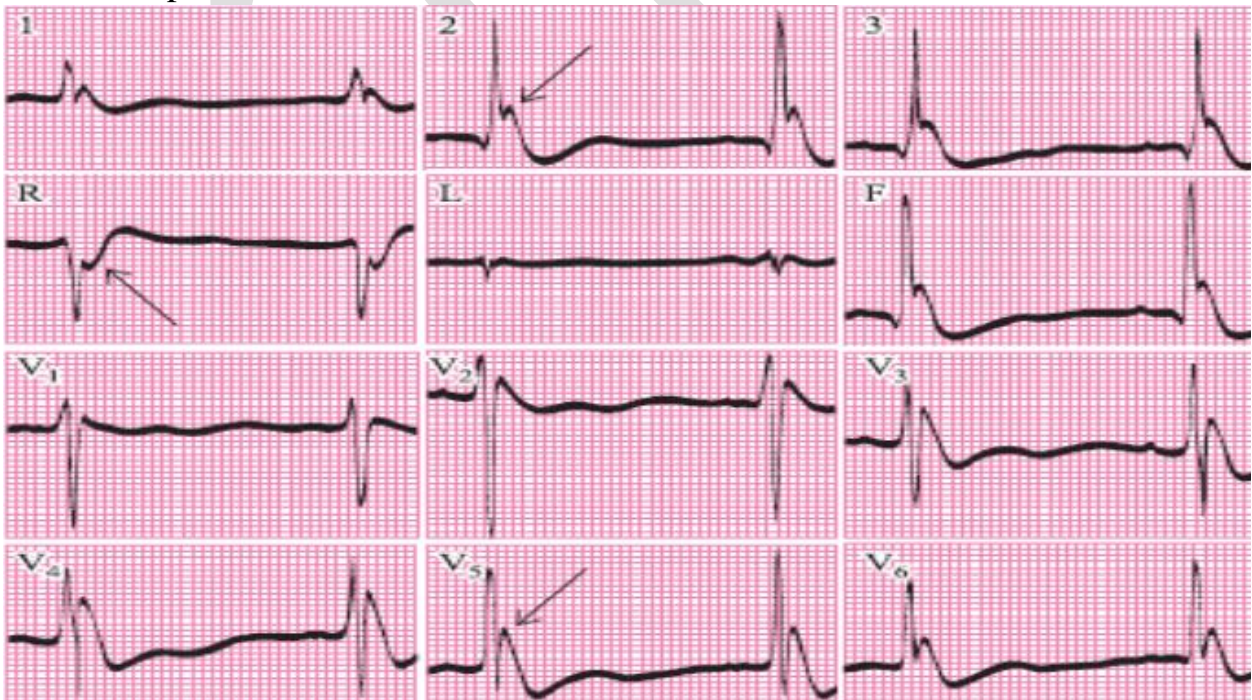
### 4. Xuất huyết nội sọ

- **T rộng, đảo ở các CD trước ngực** (T khổng lồ, T sọ não, T thác niagara)
- QTc kéo dài
- Nhịp chậm



### 5. Hạ thân nhiệt

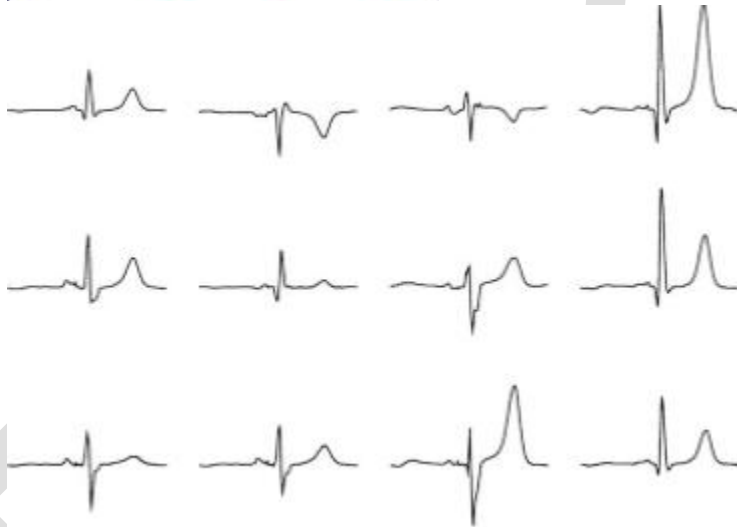
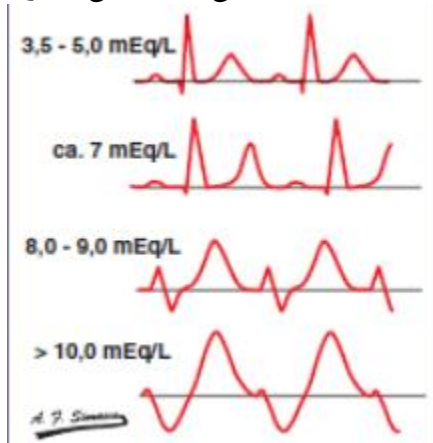
- **Sóng Osborn** (còn gặp trong tăng calci máu)
- Nhịp chậm





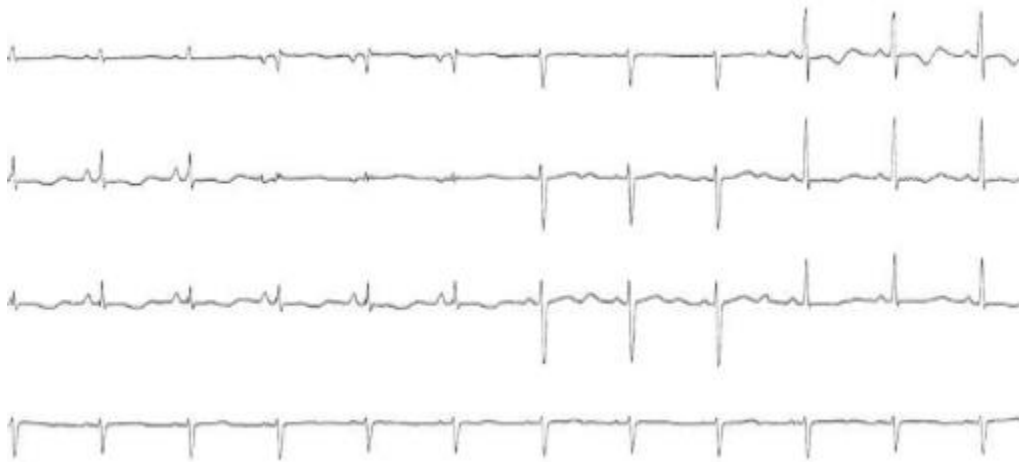
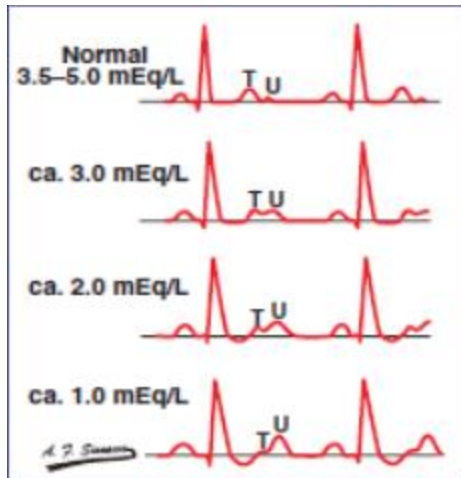
## 6. Tăng Kali máu

- T cao, nhọn, đối xứng
- QRS giãn rộng, PR kéo dài, có thể có block.



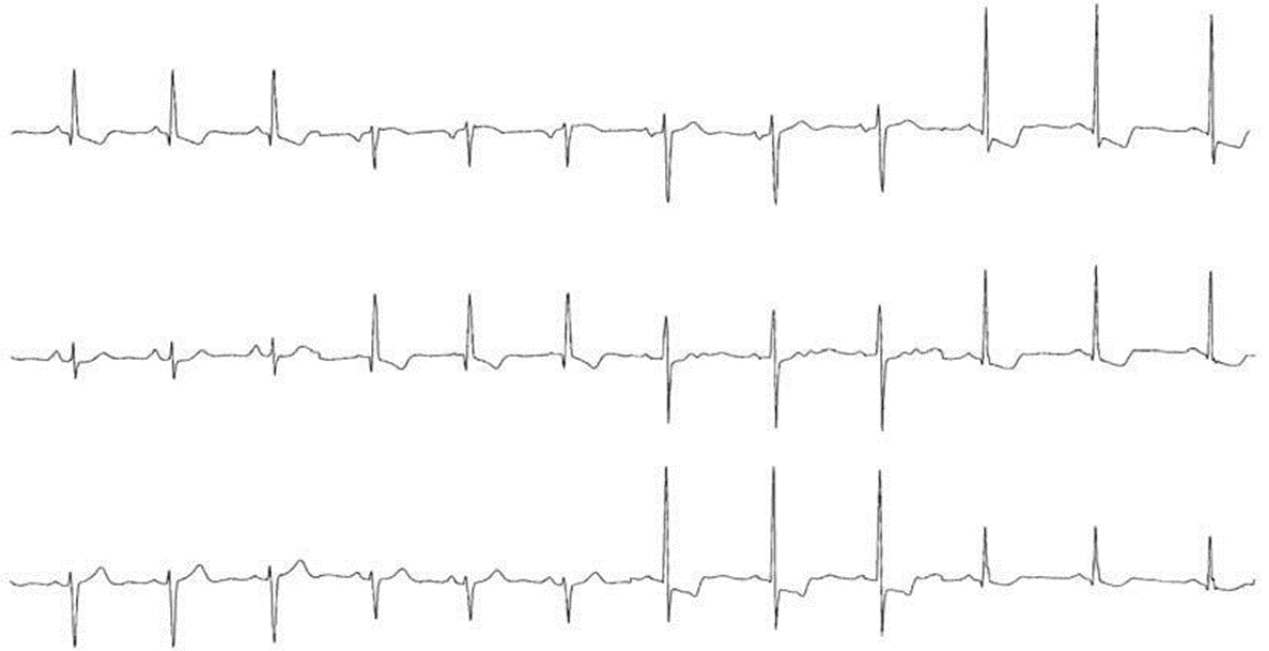
## 7. Hạ kali máu

- T dẹt hay đảo
- Sóng U cao chiếm ưu thế



## 8. Digoxin

- Dấu ngấm:
  - + ST chênh xuống dạng lõm đáy chén (D2, V5, V6 nhìn rõ nhất)
  - + Sóng T dẹt
  - + QTc ngắn lại
- Dấu ngộ độc:
  - + Nhịp chậm: xoang, block xoang nhĩ, nhịp bộ nối, rung nhĩ chậm
  - + Nhịp nhanh: nhanh nhĩ với block, nhanh thất 2 hướng, ngoại tâm thu thất
  - + Block dẫn truyền: Block nhĩ thất



ECG

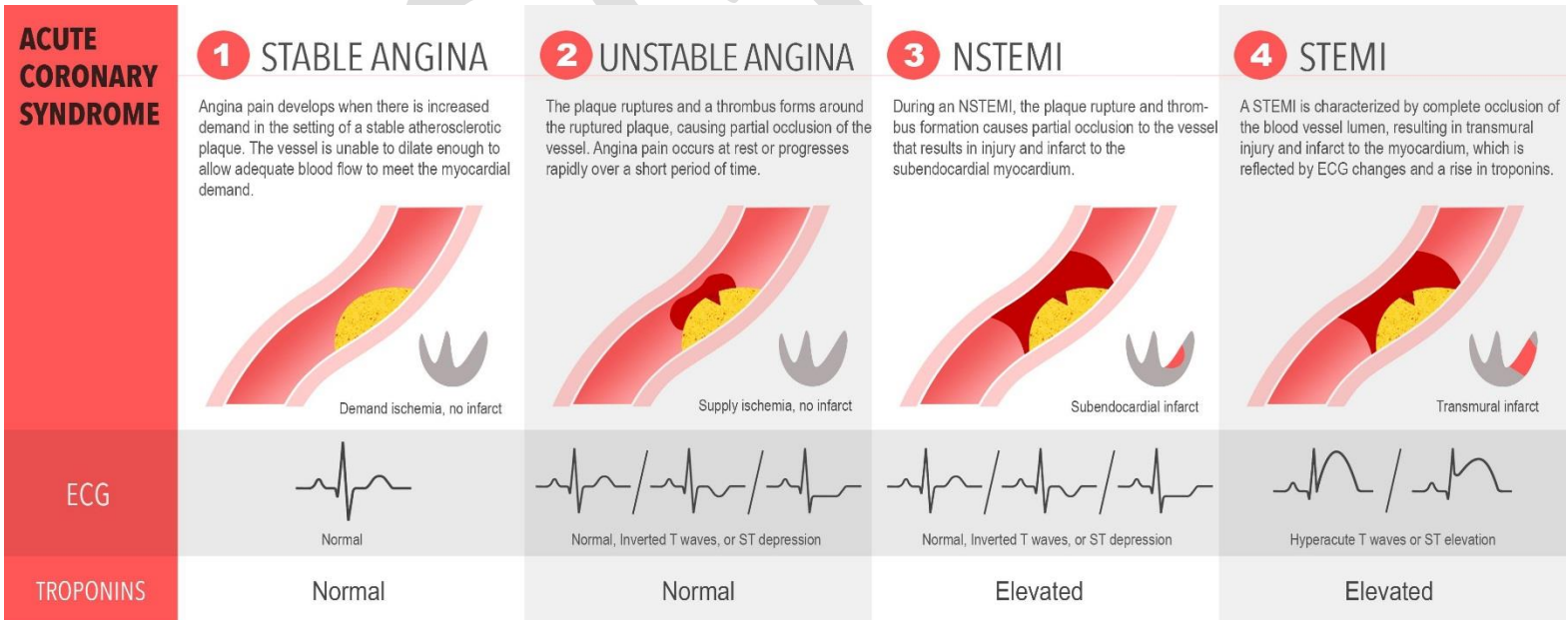
# **Bài 7: ĐIỆN TÂM ĐỒ TRONG BỆNH MẠCH VÀNH**

## ❖ Sơ lược hệ mạch vành:

- Động mạch vành phải (*The right coronary artery – RCA*): nuôi thất phải, thành dưới thất trái và một phần thành sau thất trái
- Động mạch vành trái (*The left coronary artery – LCA*): chia 2 nhánh:
  - + Động mạch liên thất trước (*Left anterior descending artery - LAD*): nuôi thành trước, vách liên thất, mỏm, một phần thành bên thất trái
  - + Động mạch mũ (*Left circumflex artery – LCx*): nuôi thành sau, một phần thành bên và một phần thành dưới thất trái.

## ❖ Phân loại bệnh mạch vành: (chỉ đề cập các dạng cơ bản)

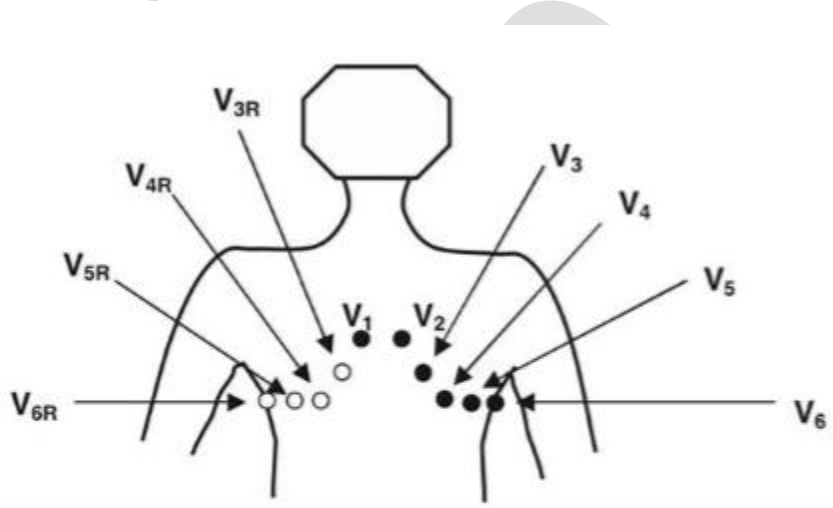
- BMV mạn: Đau thắt ngực ổn định (Thiếu máu cục bộ cơ tim mạn tính)
- Hội chứng vành cấp:
  - + Đau thắt ngực không ổn định
  - + Nhồi máu cơ tim không ST chênh (Non STEMI)
  - + Nhồi máu cơ tim ST chênh (STEMI)



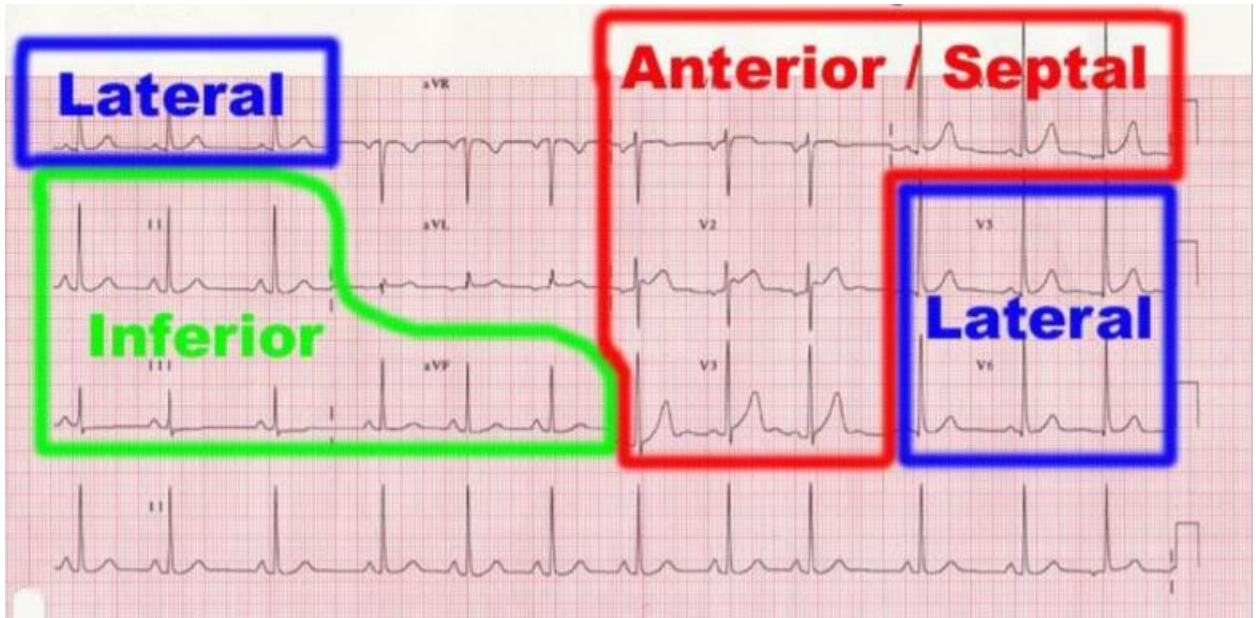
This infographic was created by Paula Sneath and Leah Zhao for the Sirens to Scrubs series of CanadiEM.org.

❖ **Định khu chuyển đạo (tương đối)**

- V1, V2: “nhìn vào” vách liên thất
- V3, V4: thành trước thất trái
- V5, V6: thành bên thấp (mỏm) thất trái
- D1, aVL: thành bên cao thất trái
- D2, D3, aVF: thành dưới thất trái → **LCx và RCA**
- V7, V8, V9: thành sau thất trái → **RCA và LCx**
- V3R, V4R: thất phải → **RCA**

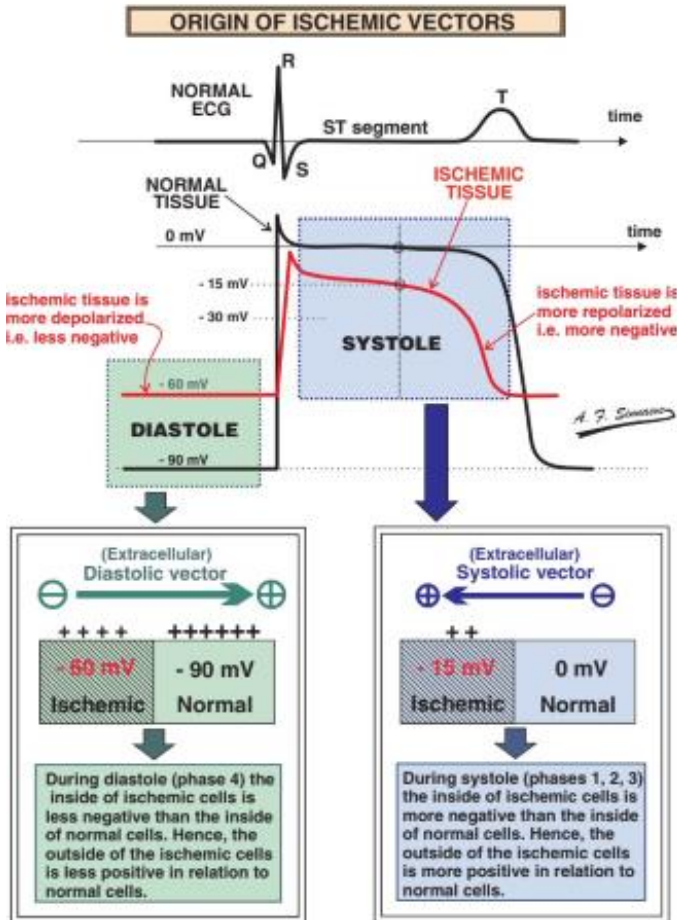


**Figure 23.35: Right-Sided Precordial Leads.** The right-sided precordial leads are labeled  $V_{3R}$  to  $V_{6R}$  (*open circles*). The leads are obtained by repositioning the standard precordial electrodes  $V_{3-6}$  (*dark circles*) to the right side of the chest. Leads  $V_1$  and  $V_2$  remain in their original location.

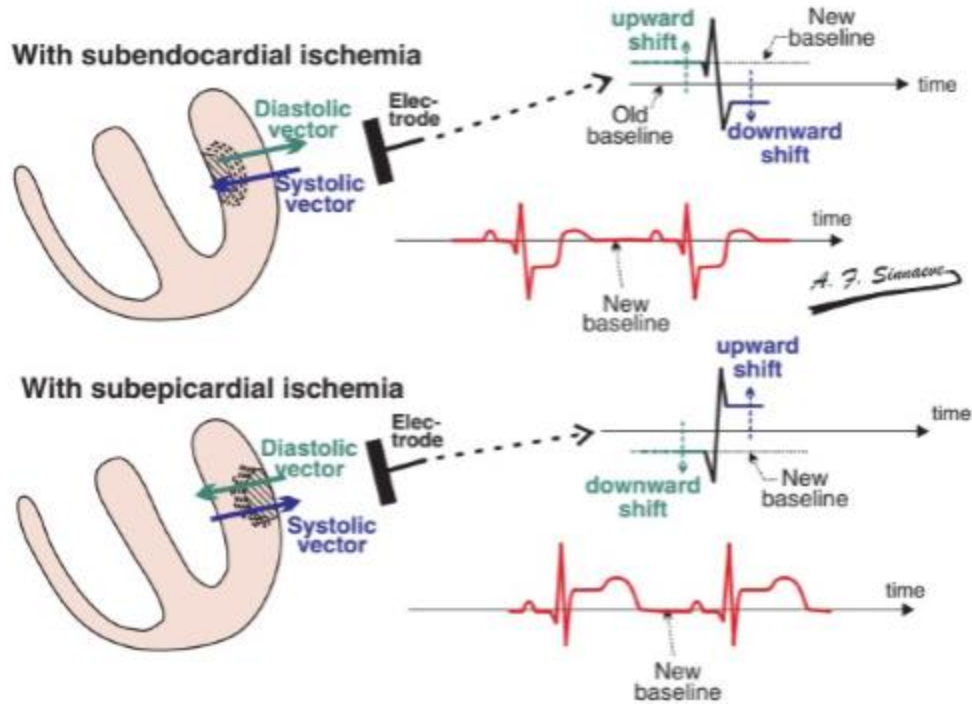


❖ Sơ lược về điện sinh lý của tế bào cơ tim:

**Vector khử cực có khuynh hướng hướng ra xa vùng hoại tử**  
**Vector tái cực có khuynh hướng hướng về vùng tổn thương**

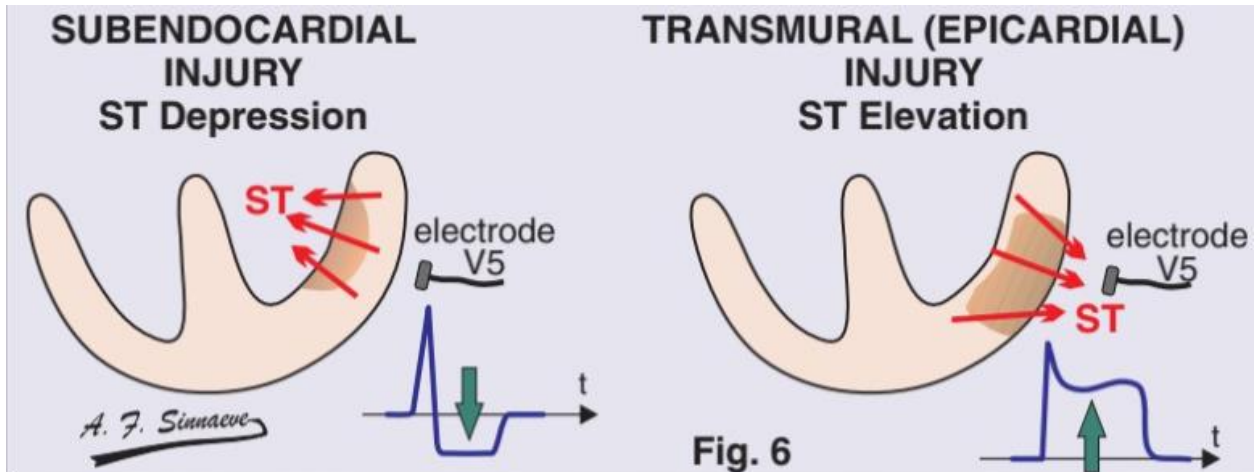


- Diastole (âm trương – phần trước phức bộ QRS): dòng điện đi xa vùng tổn thương
- Systole (âm thu – phần sau phức bộ QRS): dòng điện đi tới vùng tổn thương



- Khi vị trí tổn thương ở nội tâm mạc: ở kỳ tâm trương, vector khử cực đi xa nơi tổn thương → hướng ra ngoài, về phía điện cực đo, tạo nên phần trước phức bộ QRS 1 đường đẳng điện mới cao hơn ở người bình thường. Khi so sánh với kỳ tâm thu trên cùng CD, vector tái cực hướng về phía tổn thương, đi ra xa điện cực tạo nên phần sau phức bộ QRS thấp hơn hẳn đường đẳng điện mới => ST chênh xuống thấy được trên ECG.
- Khi vị trí tổn thương ở ngoại tâm mạc: thì ngược lại, vector khử cực đi xa nơi tổn thương là hướng ra xa điện cực, tạo nên đường đẳng điện mới trước QRS thấp, sau khi tái cực, vector lại hướng ra ngoài về phía điện cực tạo nên phần sau QRS cao hơn đường đẳng điện mới => ST chênh lên trên ECG.
- ST chênh lên hay chênh xuống tương xứng với vị trí điện cực của vùng thiếu máu cơ tim.





### 1. Thiếu máu cục bộ cơ tim

- Sóng T: **đẹt, âm, đảo** ít nhất 2 chuyển đạo liên tiếp

## Thay đổi sóng T

Dạng thay đổi sóng T: cao, thẳng đứng, âm hoặc 2 pha

### Tiêu chuẩn kích thước sóng T

- 1/8 chiều cao sóng R
- < 2/3 size of the R wave
- Chiều cao < 10 mm

### T cao

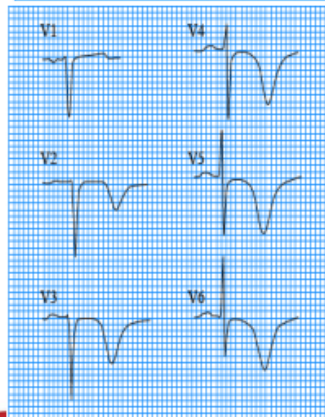
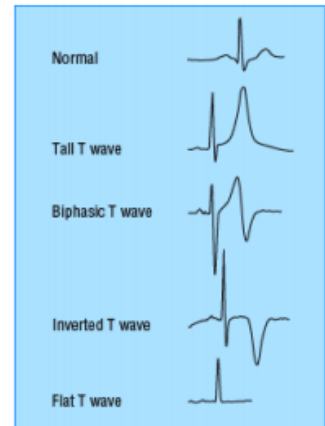
- Tại các chuyển đạo trước tim: pha sớm NMCT
- Cao đơn độc ở V1-V3: NMCT vùng sau

### T âm:

- Thường liên quan đến thiếu máu cơ tim
- Rất không đặc hiệu
- Bình thường có ở III, aVR, V1 (QRS âm) hoặc V2+V1
- Hình dạng âm sâu đối xứng (mũi tên) rất gợi ý nguyên nhân thiếu máu cơ tim

### T 2 pha

- Thường tiến triển thành T âm đối xứng
- Gợi ý thiếu máu nhất là ĐTNKỒĐ



14<sup>th</sup> Vietnam National Congress of Cardiology 2014

HỘI TIM MẠCH HỌC T âm trong ĐTNKỒĐ

(Nguồn: VNHA2014)

### 2. Hội chứng vành cấp:

- Thiếu máu cơ tim: T dương, cao (thiếu máu thượng tâm mạc) hoặc âm, nhọn, đối xứng
- Tổn thương cơ tim: ST chênh lên ít nhất 2 chuyển đạo liên tiếp có liên hệ
- Hoại tử cơ tim: sóng Q hoại tử ít nhất 2 chuyển đạo liên tiếp có liên hệ

### 1) Nhồi máu cơ tim cấp ST chênh lên (STEMI):

- **ST chênh lên:**
  - + Tại V2, V3: nam < 40 tuổi:  $J \geq 2,5\text{mm}$   
nam  $\geq 40$  tuổi:  $J \geq 2\text{mm}$   
nữ:  $J \geq 1,5\text{mm}$
  - + Các chuyển đạo khác:  $J \geq 1\text{mm}$
  - + Có động học
  - + Hình ảnh soi gương
  - + ST chênh lên hình bia mộ gặp trong tắc đột ngột hoàn toàn nhánh lớn động mạch vành

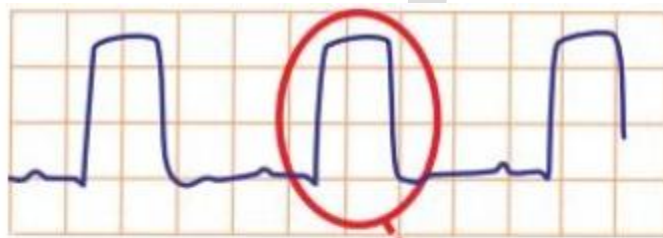


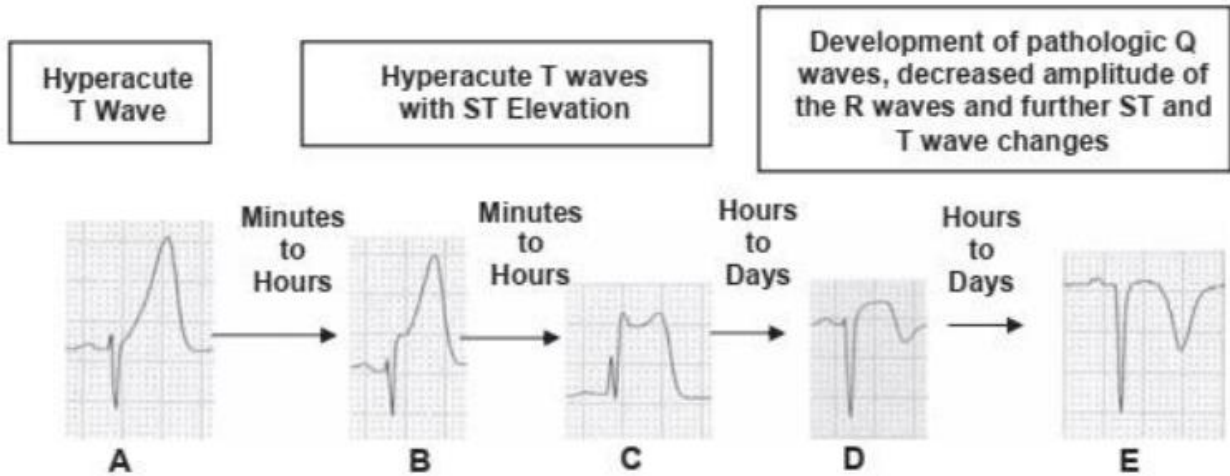
Fig. 8

A. F. Sinacore

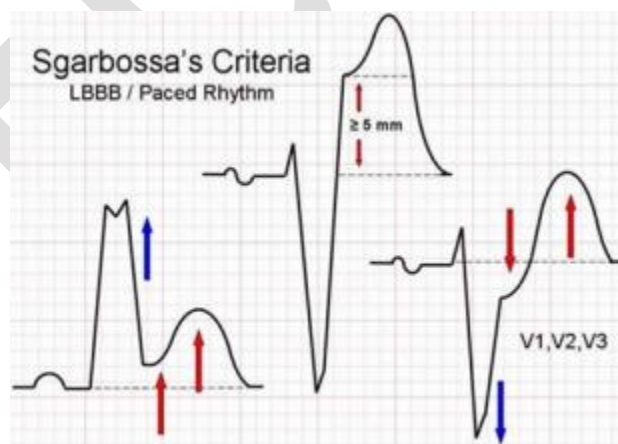- **Q bệnh lý:**
    - + V2, V3: bất kỳ sóng Q > 0,02s hoặc hình ảnh QS
    - + Ít nhất 2 chuyển đạo liên tiếp nhau có:  $Q \geq 0,03\text{s}$  và sâu  $\geq 1\text{mm}$  hoặc QS.
    - + V1, V2:  $R > 0,04\text{s}$  và  $R/S > 1$  cùng sóng T dương đồng dạng không có rối loạn dẫn truyền đi kèm.
- (Lưu ý: Sóng q bình thường còn gọi là q vách thấy ở bên (T) vách liên thất: DI, aVL, V5, V6 theo Ethinoven, <0,03s.  
Sóng Q ở DIII không đại diện cho khử cực vách liên thất, nếu nó xuất

hiện đơn độc, thậm chí > 0,03s, bất kể rộng hay sâu bao nhiêu, cũng không đủ cơ sở thành lập NMCT)

- **Biến đổi sóng T theo thời gian:**



- Theo ESC và ACC, trong chẩn đoán STEMI thì ST phải chênh lên ít nhất 2 chuyển đạo kế cận nhau và chênh  $\geq 2\text{mm}$  ở các chuyển đạo V1-V3, chênh  $\geq 1\text{mm}$  ở các chuyển đạo còn lại.
- **Tiêu chuẩn Sgarbossa:** chẩn đoán nhồi máu cơ tim trên bệnh nhân có block nhánh trái:
  - + ST chênh lên cùng chiều  $\geq 1\text{mm}$ : 5đ
  - + ST chênh xuống ngược chiều  $\geq 1\text{mm}$ : 3đ
  - + ST chênh lên ngược chiều  $\geq 5\text{mm}$ : 2đ $\Rightarrow \geq 3\text{đ}$ : chẩn đoán NMCT với độ đặc hiệu 90%



- Hình ảnh nhồi máu cơ tim thành sau có thể được phát hiện gián tiếp qua hình ảnh soi gương tại V1, V2, V3: R ưu thế ( $R/S > 1$ ) và ST chênh

xuống. Đo thêm V7, V8, V9 để có chẩn đoán xác định: V7 – V9 có ST chênh lên  $\geq 0,05$  mm

**a) Giai đoạn tối cấp**

- Chỉ trong vài giờ đầu
- ST chênh lên ở ít nhất 2 chuyển đạo liên tiếp

**b) Giai đoạn cấp (ĐTĐ điển hình):**

- **24-48h sau khi NMCT**
- ST chênh lên ít hơn
- T âm
- Q bệnh lý xuất hiện

**c) Giai đoạn mạn tính:**

- Sau vài tuần – vài tháng
- ST trở về đẳng điện
- T dương trở lại
- Sóng Q bệnh lý

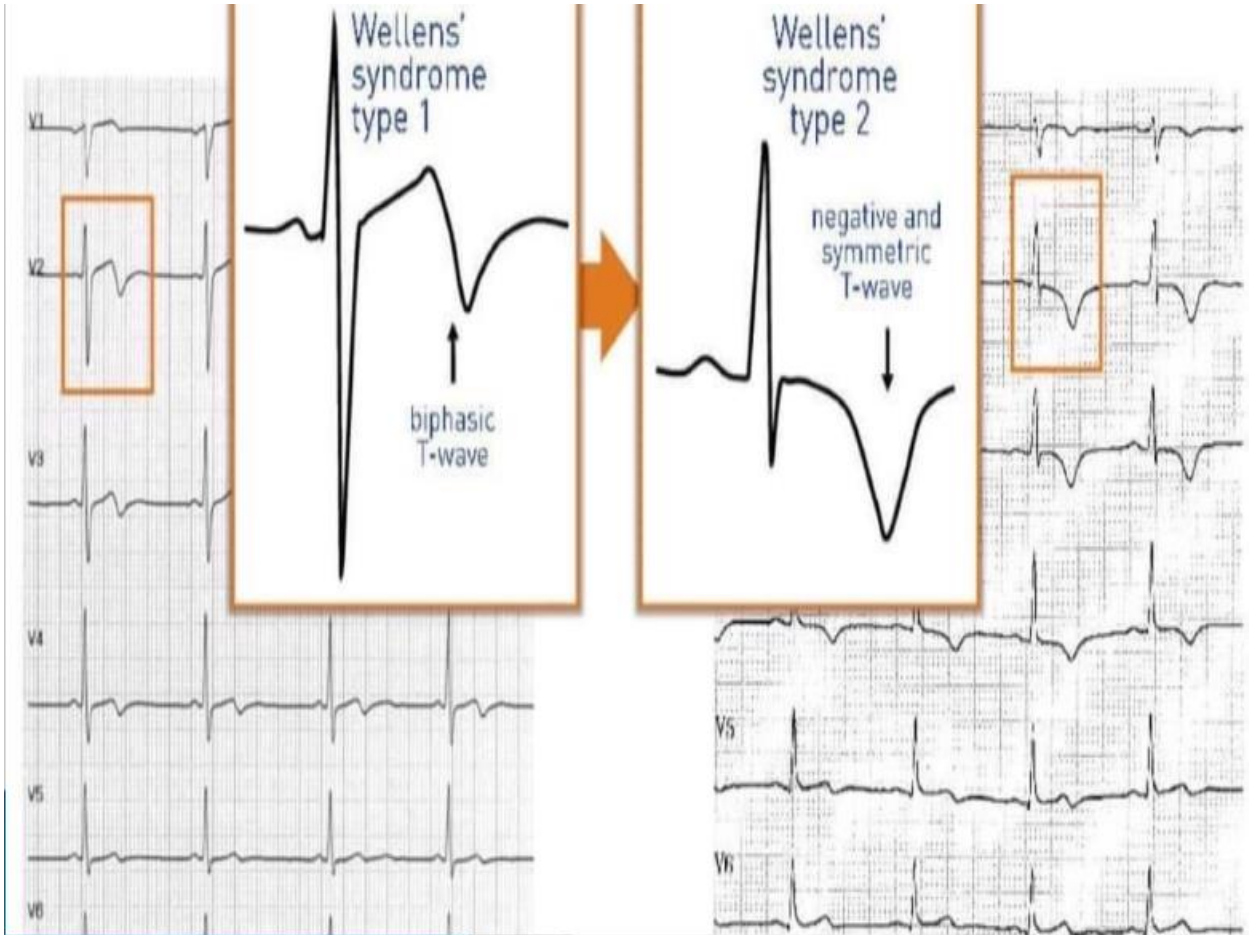**2) Nhồi máu cơ tim ST không chênh lên**

- ST chênh xuống  $\geq 0,5$ mm ở tất cả chuyển đạo
- T âm, đảo

**3) Cơ đau thắt ngực không ổn định: ECG không đặc hiệu**

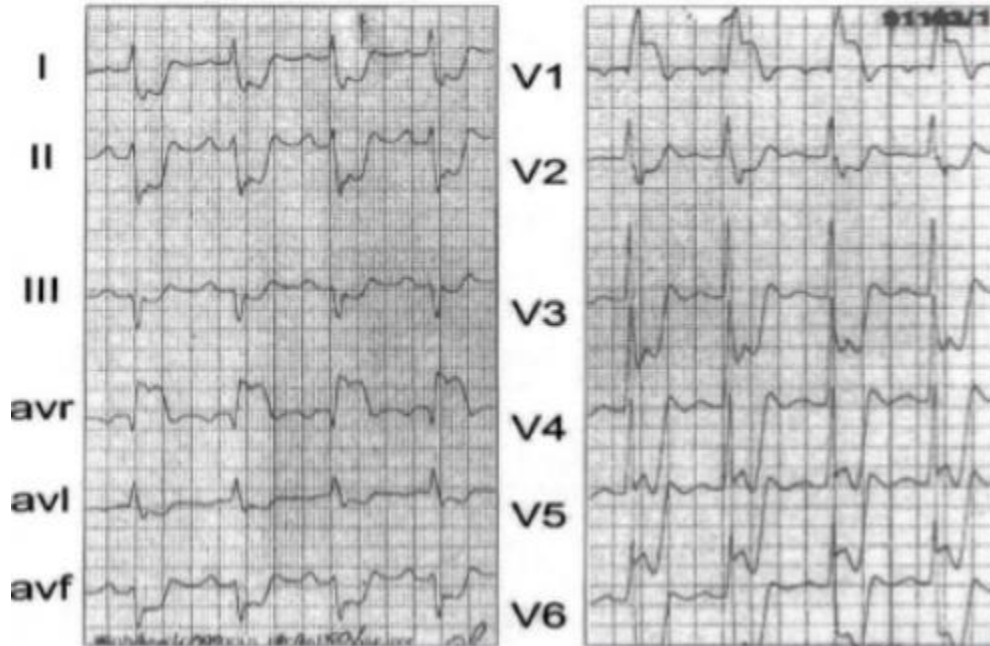
**3. Hội chứng Wellens: (báo hiệu tắc LAD)**

- Sóng T sâu – đảo ngược hoặc 2 pha ở V2, V3 (có thể mở rộng V1-V6)
- Không có Q
- Dầu ấn men tim huyết thanh bình thường hoặc hơi cao.



#### 4. Tổn thương thân chung động mạch vành trái (tắc LMCA)

- QRS dạng block nhánh phải
- ST chênh xuống ở nhiều chuyển đạo
- ST chênh lên ở aVR, V1

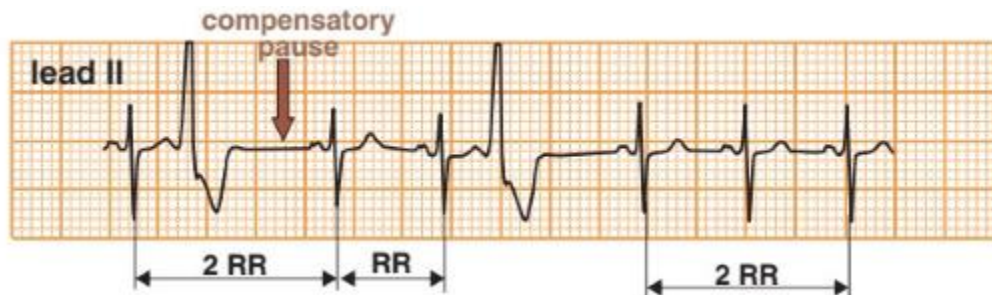


ECG

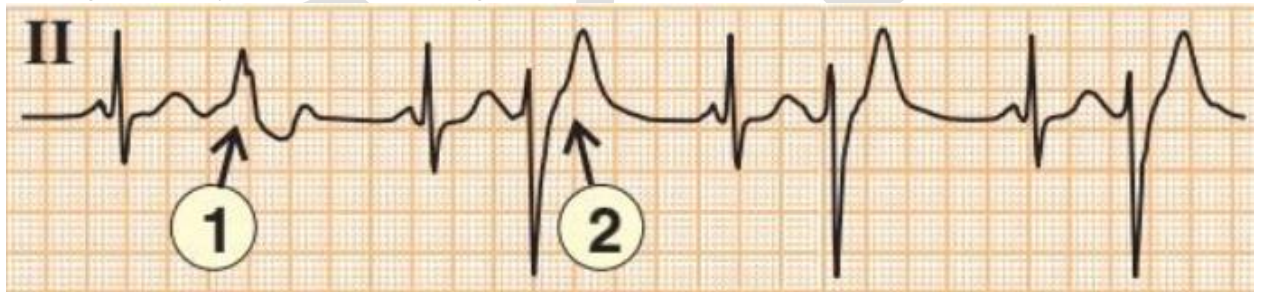
## Bài 8: RỐI LOẠN NHỊP THẮT

### 1. Ngoại tâm thu thất: phức bộ QRS dẫn rộng

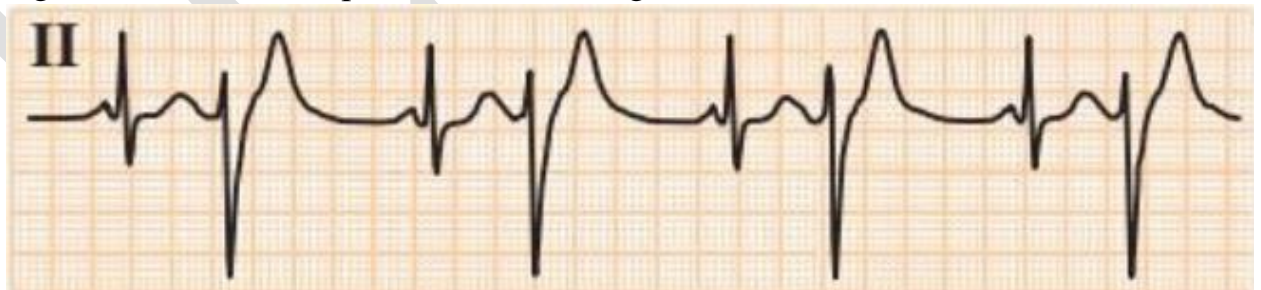
- Ngoại tâm thu thất 1 ổ (đơn dạng): nhịp đến sớm, khoảng nghỉ bù hoàn toàn



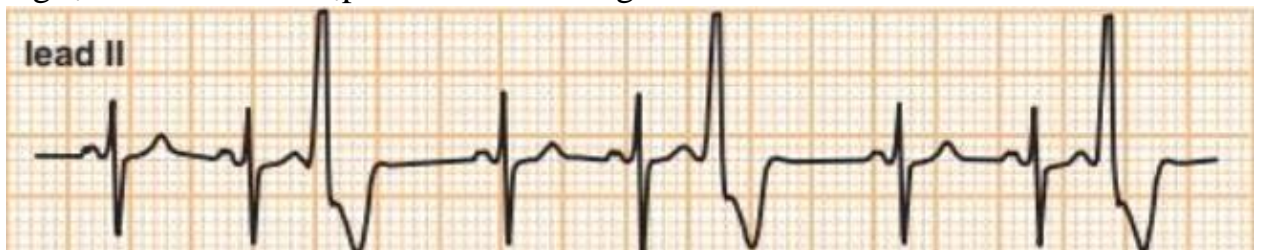- Ngoại tâm thu thất nhiều ổ (đa dạng): > 2 ổ hoặc 1 ổ nhưng do thay đổi đường dẫn truyền nên hình dạng khác nhau.



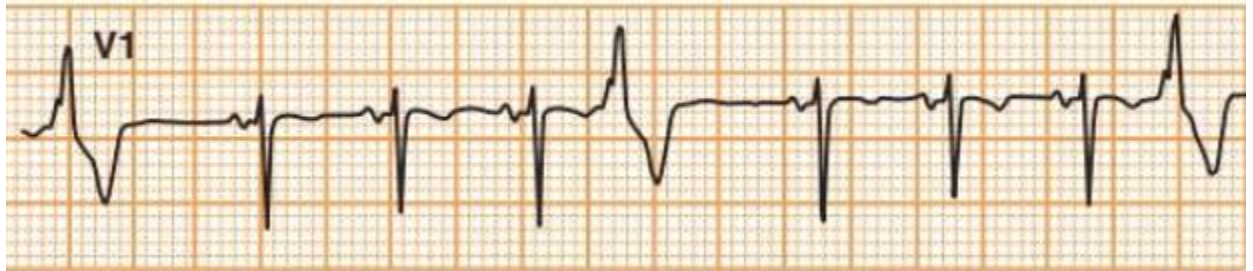- Ngoại tâm thu thất nhịp đôi: 1 bình thường – 1 NTT



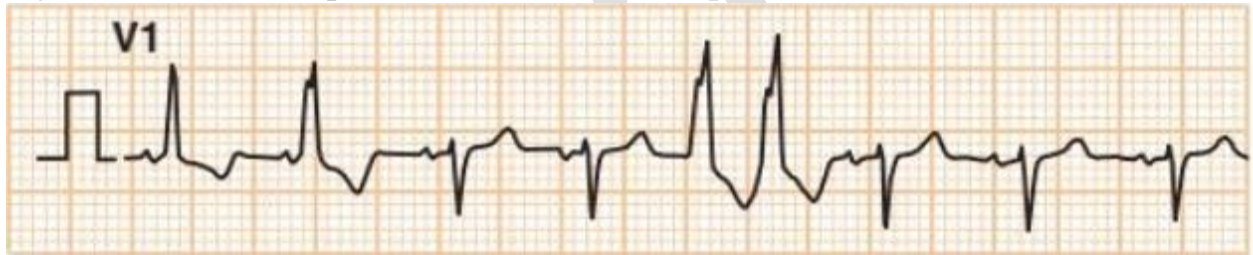- Ngoại tâm thu thất nhịp ba: 2 bình thường – 1 NTT



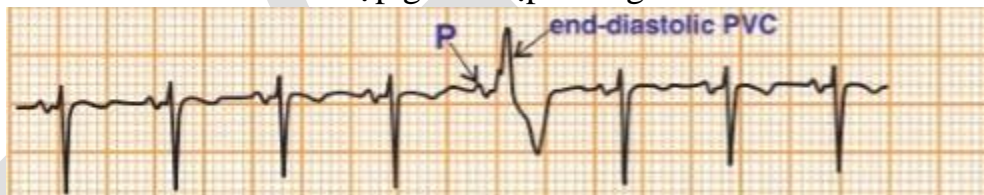
- Ngoại tâm thu thất bốn: 2 bình thường – 1 NTT



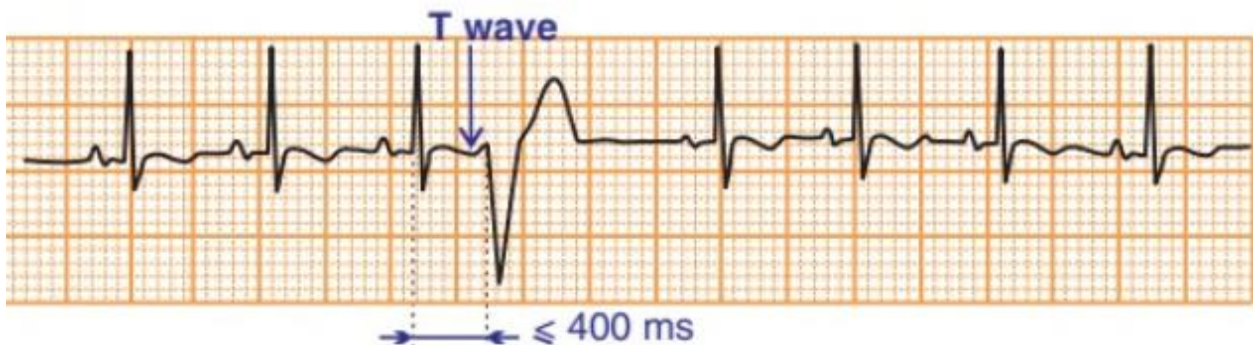
- Ngoại tâm thu thất cặp đôi: 2 nhát NTT liên tiếp



- Ngoại tâm thu thất cuối tâm trương: NTT đến trễ, sóng P đã khử cực nên nhát NTT là nhát hỗn hợp giữa nhịp xoang và NTT.



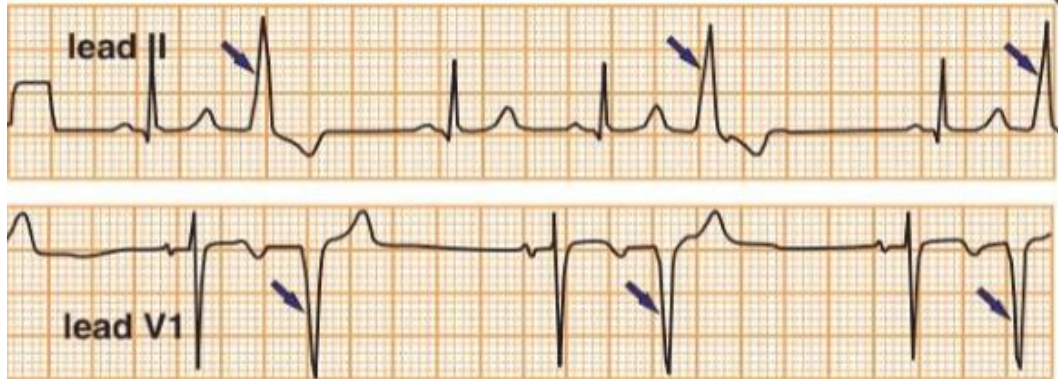
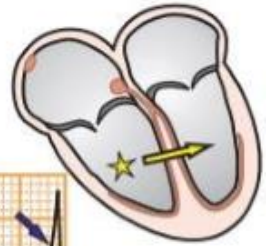- **NTT thất và hiện tượng R/T:** NTT rơi vào đỉnh hay chân sóng T đi trước, nguy cơ nhanh thất, rung thất nhất là trên NMCT, TMCT hay QT kéo dài.



- Ngoại tâm thu thất phải: có hình ảnh giống block nhánh trái

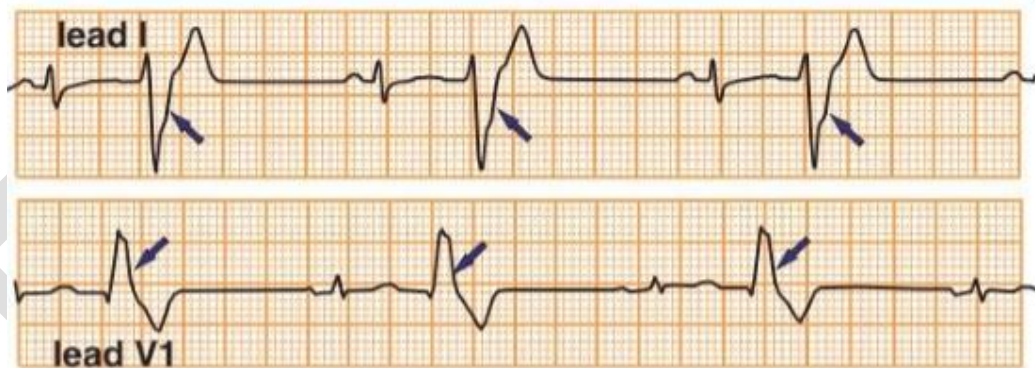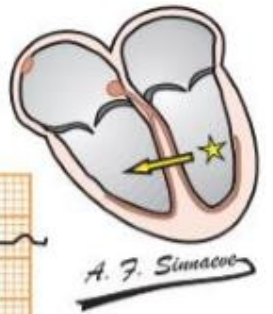


Premature Ventricular Complexes (PVC) with Left Bundle Branch Block Morphology (LBBB)  
Two leads (II and V1) from the same patient

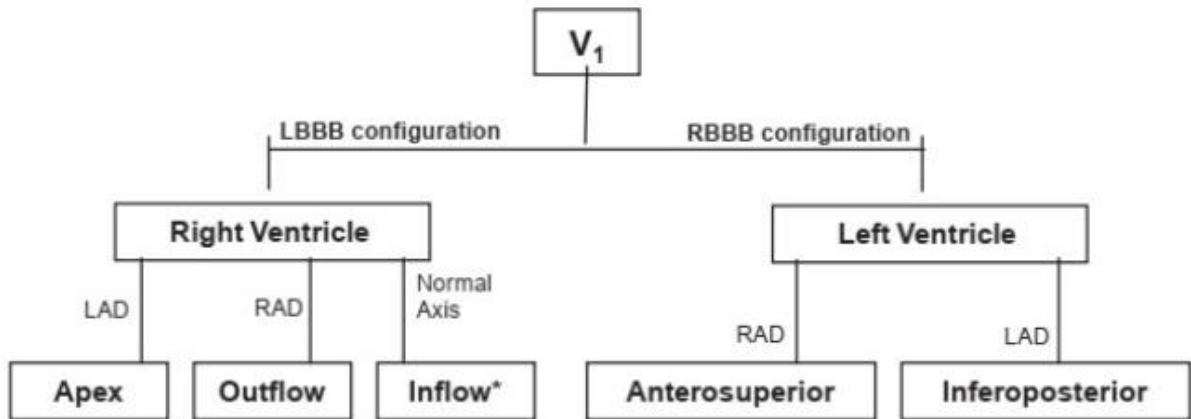


- Ngoại tâm thu thất trái: có hình ảnh giống block nhánh phải

Premature Ventricular Complexes (PVC) with Right Bundle Branch Block Morphology (RBBB)  
Two leads (I and V1) from the same patient

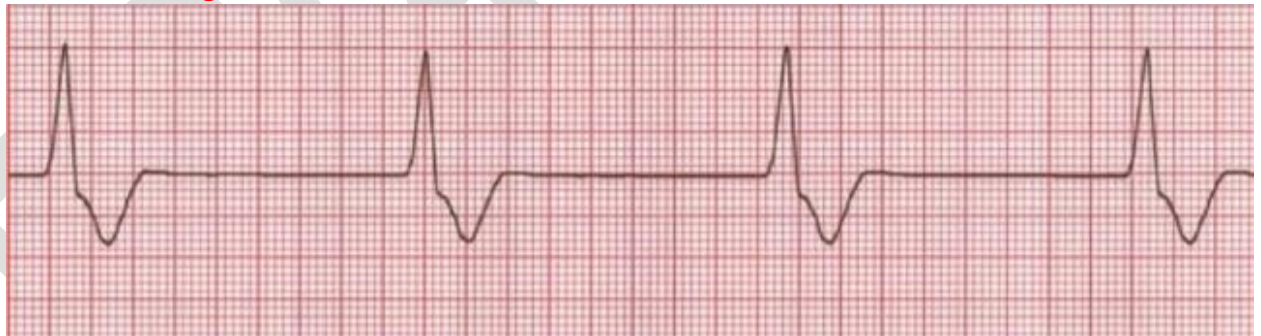


## Sơ đồ xác định vị trí ngoại tâm thu thất



### 2. Nhịp tự thất

- Tần số: 20-40 nhịp/p
- Không tồn tại sóng P
- QRS dẫn rộng > 0,12s

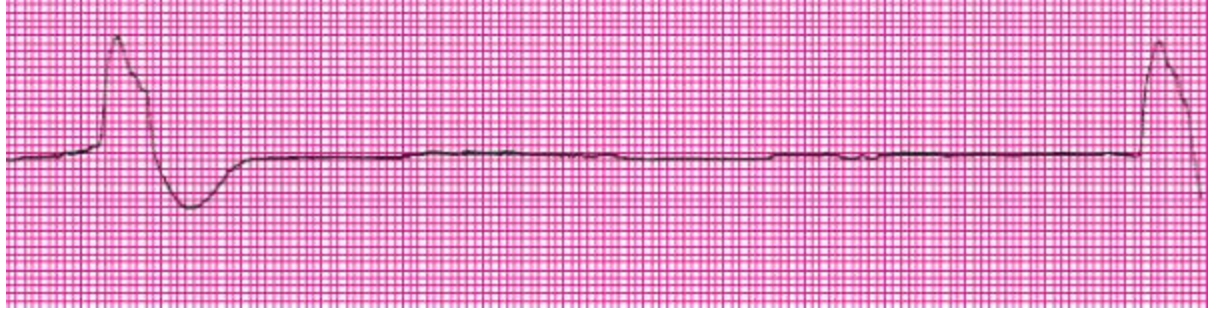


### 3. Nhịp tự thất tăng tốc

- Tương tự nhịp tự thất
- Tần số: 41-100 nhịp/p

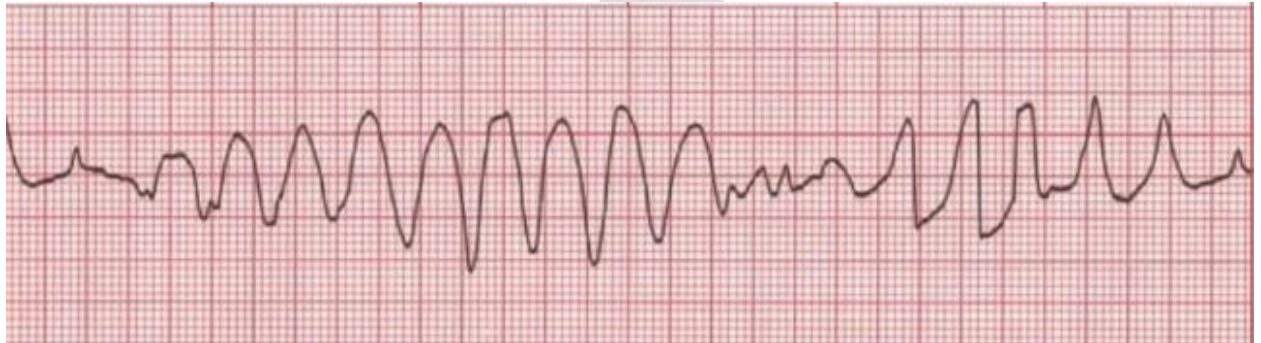### 4. Nhịp thất chậm (nhịp hấp hối)

- Tần số: <20 nhịp/p

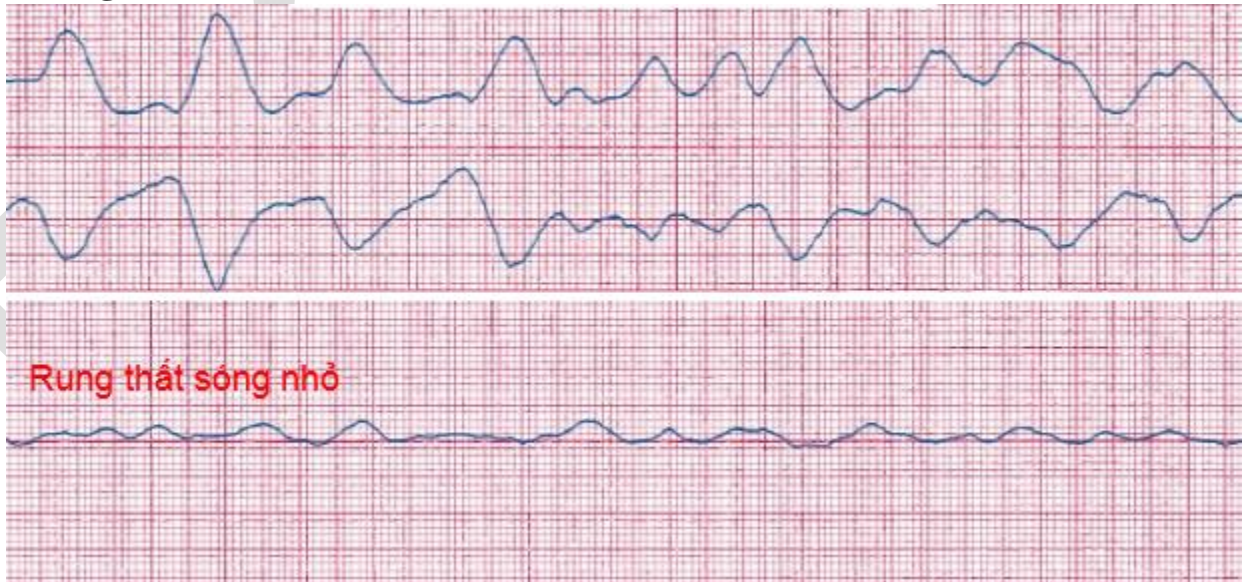

### 5. Xoắn đỉnh

- Tần số: 200-250 nhịp/p



### 6. Rung thất

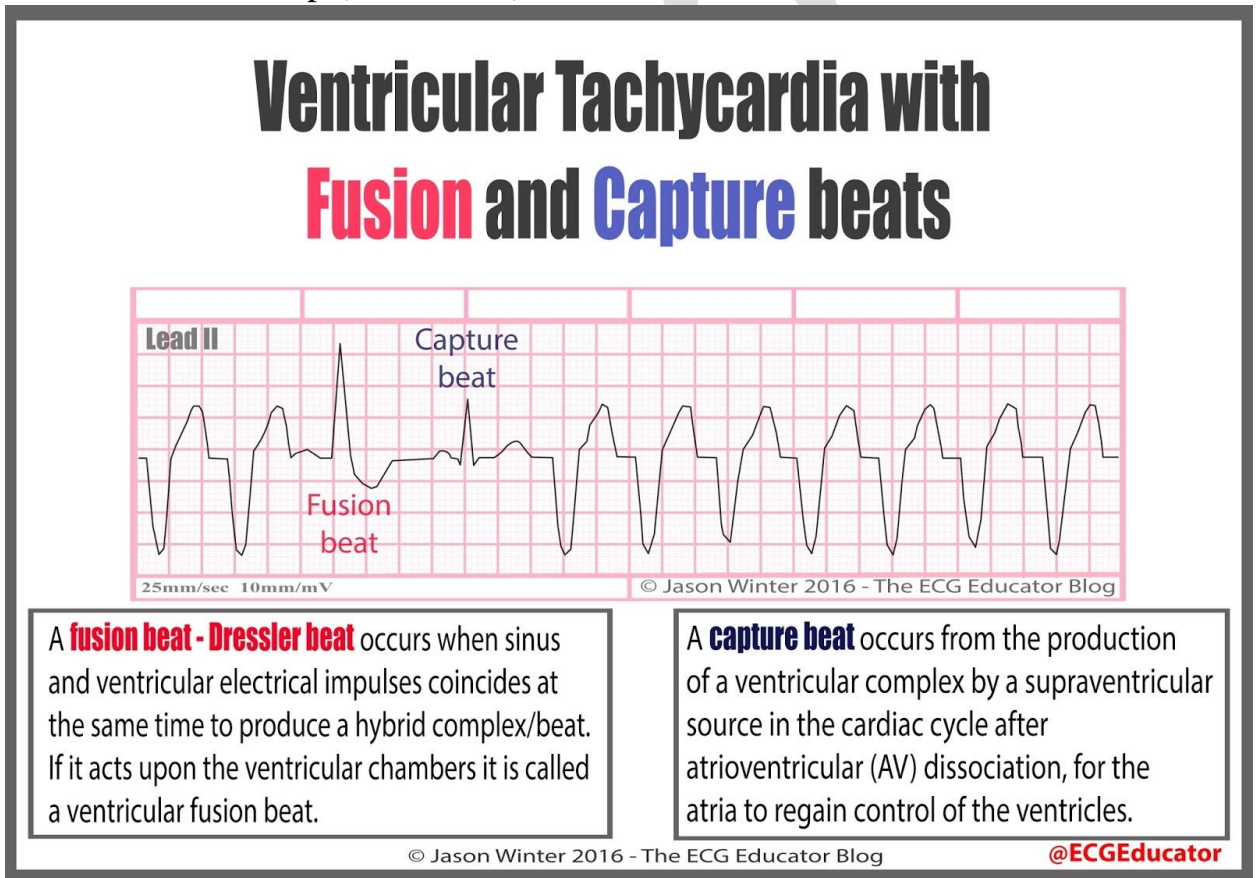


## Bài 9: NHỊP NHANH THẮT

### 1. Tiếp cận một ĐTD nhanh thắt (VT)

**Khi nhịp nhanh QRS giãn rộng, nghĩ nhiều VT hơn SVT khi:**

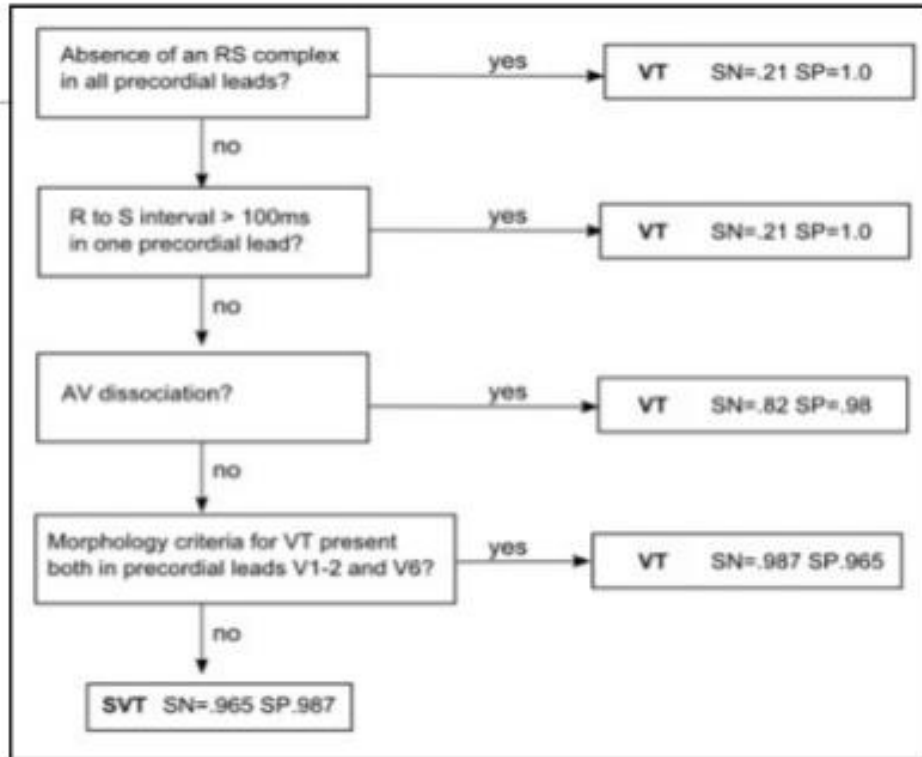
- QRS > 0,16s
- Dạng block nhánh phải ở V1 nhưng đỉnh sóng R trước cao hơn đỉnh r' sau, dạng RSr'.
- Có nhát bắt thắt (capture beat)
- Có nhát hỗn hợp (fusion beat)



- 3 nhát NTT thắt (PVC) liên tiếp + tần số >100 nhịp/p
- Trục lệch phải (right axis deviation – RAD) và V1 dạng block nhánh trái (LBBB)
- Trục lệch trái (LAD) và V1 dạng block nhánh phải (RBBB)
- Đồng dạng (-) hay đồng dạng (+) ở tất cả chuyển đạo trước ngực
- Lược đồ Brugada
- CT siêu đơn giản brugada: từ điểm bắt đầu sóng R tới đỉnh cao nhất phức bộ QRS > 0,05s.

## 2. Lược đồ brugada

### Sơ đồ chẩn đoán nhanh thất của Brugada



**B1:** V1-V6 có phức bộ dạng RS không? Nếu có kết luận là VT, nếu không thì qua B2

**B2:** đo khoảng cách từ R → S có >100ms không? Nếu có thì kết luận là VT, nếu không thì qua B3

**B3:** Có dạng phân ly nhĩ thất không? Nếu có thì kết luận là VT, nếu không thì tiếp tục B4

**B4:** Quan sát V1-V2 và V6 có hình dạng VT không? Nếu có thì kết luận là VT, nếu không luôn thì kết luận là nhịp nhanh trên thất SVT.

### 3. Các dạng VT có thể gặp trên ĐTD

- NNT không bền bỉ (cơn nhịp nhanh kéo dài <30s)
- NNT bền bỉ (cơn nhịp nhanh >30s)
- NNT đơn dạng hay đa dạng
- NNT vòng vào lại nhánh
- NNT 2 chiều
- Xoắn đỉnh
- Cường thất

- Rung thất

ECG

