

BỘ Y TẾ
BỆNH VIỆN CHỢ RẪY

BỆNH ÁN THỰC HÀNH

SIÊU ÂM TỔNG QUÁT

HỌC VIÊN: Đ.M.K
TUY HÒA- PHÚ YÊN

Thành phố Hồ Chí Minh

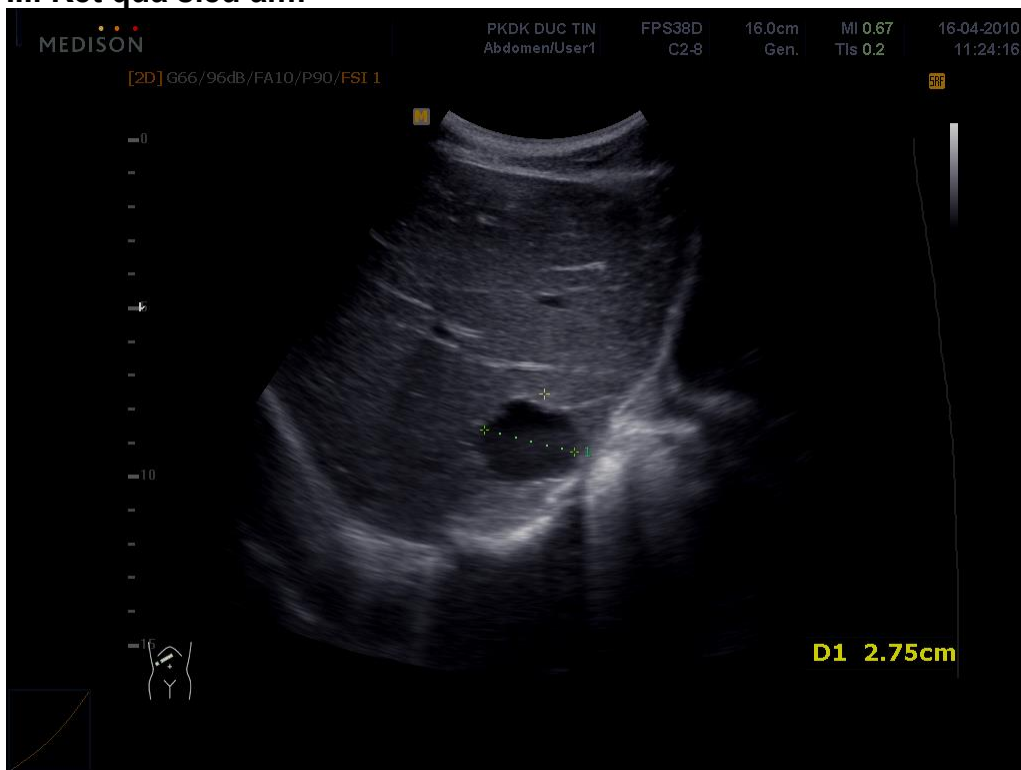
BỆNH ÁN 1

I. Hành chính:

- Họ và tên: NGUYỄN THỊ THỦY T. NỮ 38 tuổi
- Địa chỉ: TUY AN-PHÚ YÊN

II. Lý do vào viện: KTSK

III. Kết quả siêu âm:



- ASCITES: Không
- TDMP: Không
- Tĩnh mạch cửa: Không dẫn
- Tĩnh mạch trên gan : Không dẫn
- Gan: +Kích thước: Không to.
+Bờ: Đều

+Cấu trúc: GAN P CÓ CẤU TRÚC ECHO TRÔNG VÁCH MỎNG

TĂNG ÂM PHÍA SAU d # 28 mm

+Độ echo: Bình thường

- Đường mật trong gan : Không dẫn
- Túi mật: Không to, vách mỏng, không sỏi
- Ông mật chủ: Không dẫn, không sỏi
- Lách: Không to, không tổn thương khu trú.
- Tụy: Đầu, thân và đuôi tụy không to, độ echo bình thường
- 2 thận:
 - + Kích thước: Không to
 - + Cấu trúc: Giới hạn vỏ / tủy rõ
 - + Độ echo: Kém hơn gan
- Bàng quang: Vách mỏng, không sỏi
- Tử cung-phần phụ: bình thường
- Tiêu hóa: Không có gì lạ.

IV. Kết Luận : NANG GAN PHẢI

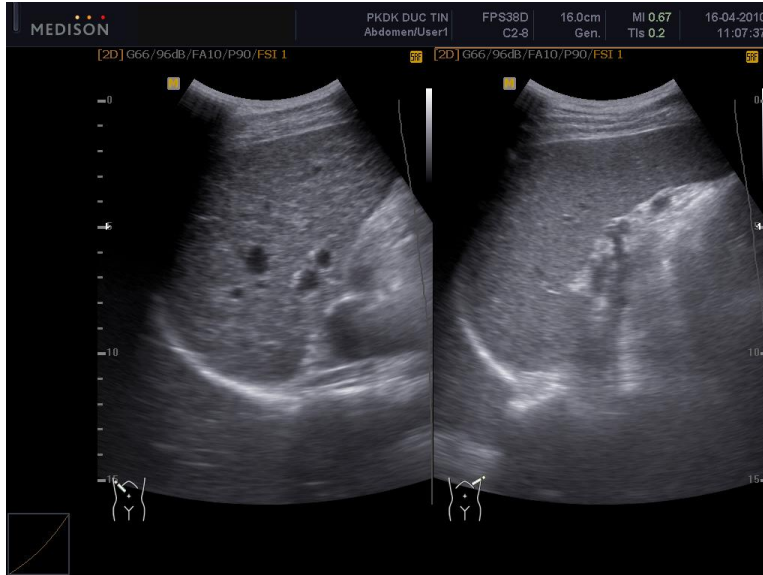
BỆNH ÁN 2

I. Hành chính:

- Họ và tên: Lê thị Hu. nữ: 44 tuổi
- Địa chỉ: TUY HÒA – PHÙ YÊN

II. Lý do vào viện: VÀNG DA

III. Kết quả siêu âm:



- **ASCITES: (-)**
- TDMP: không
- Tĩnh mạch cửa: Không dẫn
- Tĩnh mạch trên gan : Không dẫn
- **Gan:**
 - +Kích thước: Không to
 - +Bờ: Đều
 - +Cấu trúc: không đồng dạng-thô
 - +Độ echo: dày .
- Đường mật trong gan : Không dẫn.
- Túi mật: không to, vách mỏng.
- Ống mật chủ: Không dẫn, không sỏi.
- Lách: Không to, không tổn thương khu trú.
- Tụy: Đầu, thân và đuôi tụy không to, độ echo bình thường
- 2 Thận:
 - + Bình thường
 - + Kích thước: Không to
 - + Cấu trúc: Giới hạn vỏ / tủy rõ
- Bàng quang: Vách mỏng, không sỏi
- Tử cung phần phụ : bình thường
- Tiêu hóa: Không có gì lạ .

IV. Kết Luận : VIÊM GAN MÃN

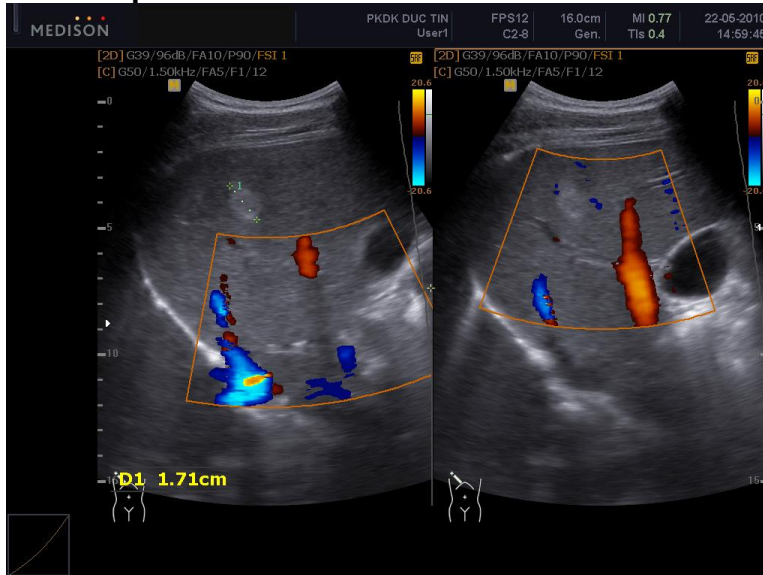
BỆNH ÁN 3

I. Hành chính:

- Họ và tên: LÊ TRUNG H. Nam 36 tuổi
- Địa chỉ: P3-TUY HÒA-PHÚ YÊN

II. Lý do vào viện: KTSK

III. Kết quả siêu âm:



- ASCITES: Không
- TDMP: Không
- Tĩnh mạch cửa: Không dẫn
- Tĩnh mạch trên gan : Không dẫn
- Gan:**
 - +Kích thước: to.
 - +Bờ: không đều
 - +Cấu trúc: có 1 echo dày-đồng nhất d# 17mm, giới hạn rõ
 - +Độ echo: bình thường
- Đường mật trong gan : Không dẫn
- Túi mật: Không to, vách mỏng, không sỏi
- Ông mật chủ: Không dẫn, không sỏi
- Lách: Không to, không tổn thương khu trú.
- Tụy: Đầu, thân và đuôi tụy không to, độ echo bình thường
- 2 Thận :
 - + Bình thường
 - + Kích thước: Không to
 - + Cấu trúc: Giới hạn vỏ / tủy rõ
 - + Độ echo: Kém hơn gan
- Bàng quang: bình thường
- Tiền liệt tuyến: Không to
- Tiêu hóa: Không có gì lạ .

IV. Kết Luận : U GAN NGHĨ LÀ U LÀNH (HEMANGIOMA)

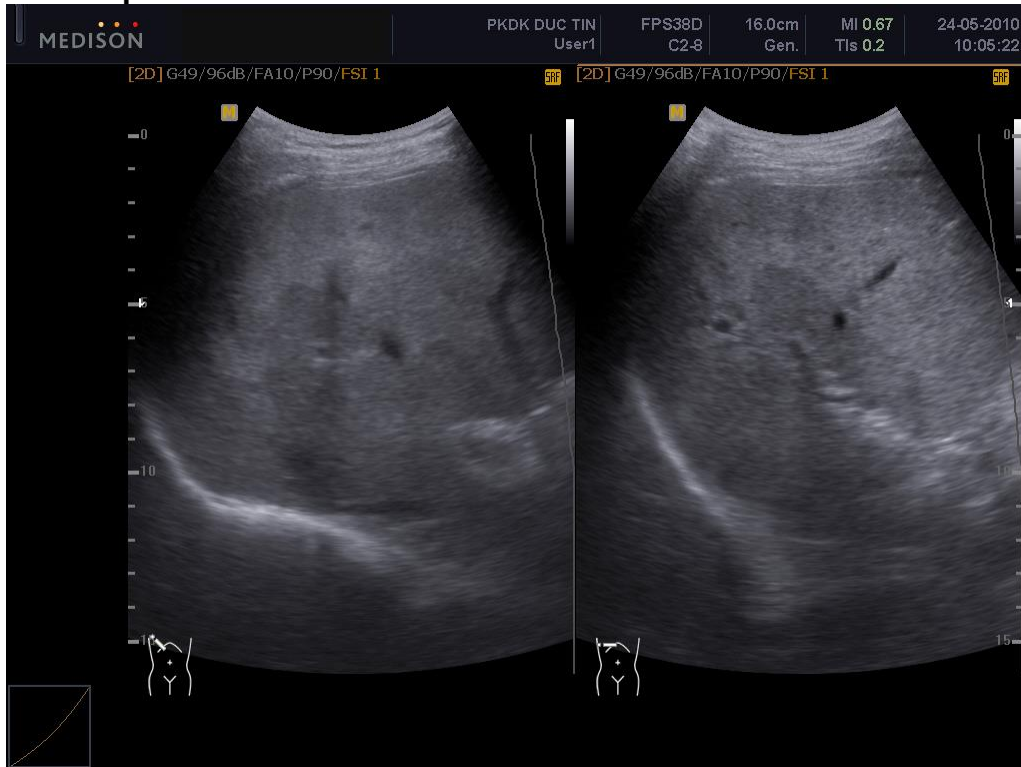
BỆNH ÁN 4

I. Hành chính:

- Họ và tên: TRẦN VĂN NG. Nam: 58 tuổi
- Địa chỉ: TUY HÒA-PHÚ YÊN

II. Lý do vào viện: KTSK

III. Kết quả siêu âm:



- ASCITES: Không
- TDMP: Không
- Tĩnh mạch cửa: Không dẫn
- Tĩnh mạch trên gan : Không dẫn
- Gan:
 - +Kích thước: Không to.
 - +Bờ: Đều
 - +Cấu trúc: Đồng nhất
 - +Độ echo: DÀY-GIẢM ÂM SÂU-DẠNG BẰN ĐỒ**
- Đường mật trong gan : Không dẫn
- Túi mật: Không to, vách mỏng, không sỏi
- Ống mật chủ: Không dẫn, không sỏi
- Lách: Không to, không tổn thương khu trú.
- Tụy: Đầu, thân và đuôi tụy không to, độ echo bình thường
- 2 thận:
 - + Kích thước: Không to
 - + Cấu trúc: Giới hạn vỏ / tủy rõ
 - + Độ echo: Kém hơn gan
- Bàng quang: Vách mỏng, không sỏi
- Tiền liệt tuyến: Bình thường.

IV. Kết Luận : GAN NHIỄM MỠ TỪNG VÙNG

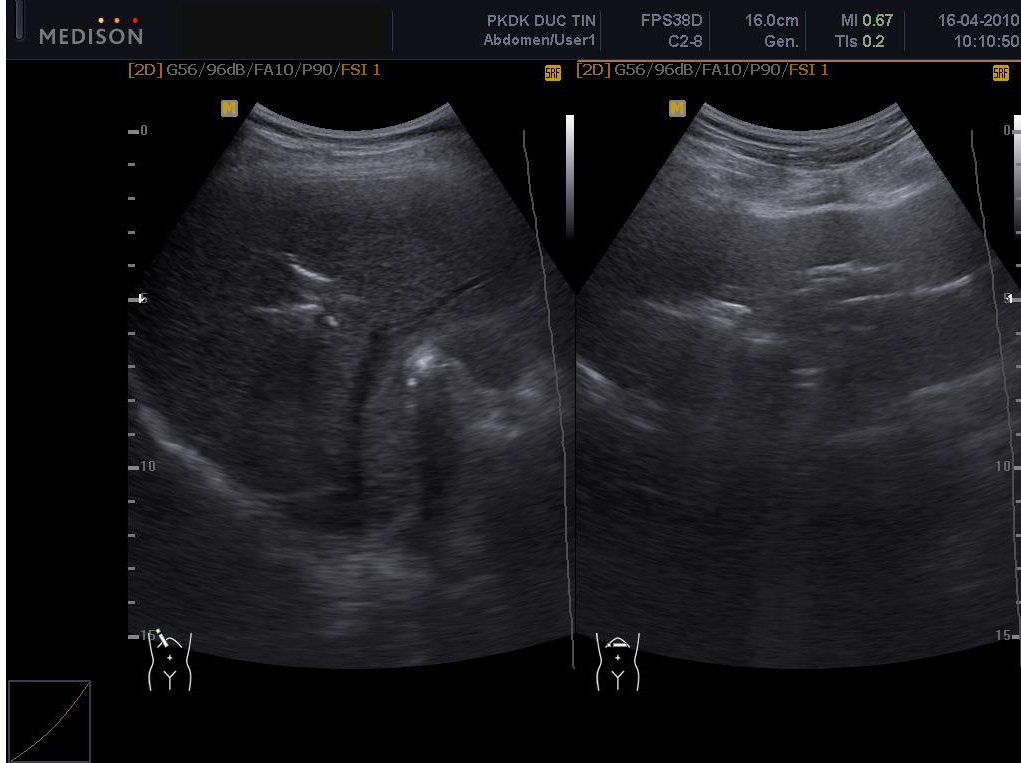
BỆNH ÁN 5

I. Hành chính:

- Họ và tên: TRẦN VĂN KH. Nam: 45 tuổi
- Địa chỉ: PHÚ YÊN

II. Lý do vào viện: HP SOI TÚI MẬT VÀ OMC

III. Kết quả siêu âm:



- ASCITES: Không
- TDMP: Không
- Tĩnh mạch cửa: Không dẫn
- Tĩnh mạch trên gan : Không dẫn
- Gan:
 - +Kích thước: Không to.
 - +Bờ: Đều
 - +Cấu trúc: Đồng dạng
 - +Độ echo: Bình thường
- **Đường mật trong gan : Không dẫn, có nhiều echo dày, bóng lưng dơ**
- Túi mật: Không thấy.
- Ống mật chủ: Không dẫn, không sỏi
- Lách: Không to, không tổn thương khu trú.
- Tụy: Đầu, thân và đuôi tụy không to, độ echo bình thường
- 2 thận:
 - + Kích thước: Không to
 - + Cấu trúc: Giới hạn vỏ / tủy rõ
 - + Độ echo: Kém hơn gan
- Bàng quang: Vách mỏng, không sỏi
- Tiền liệt tuyến: Bình thường
- Tiêu hóa: Không có gì lạ .

IV. Kết Luận : HƠI ĐƯỜNG MẬT

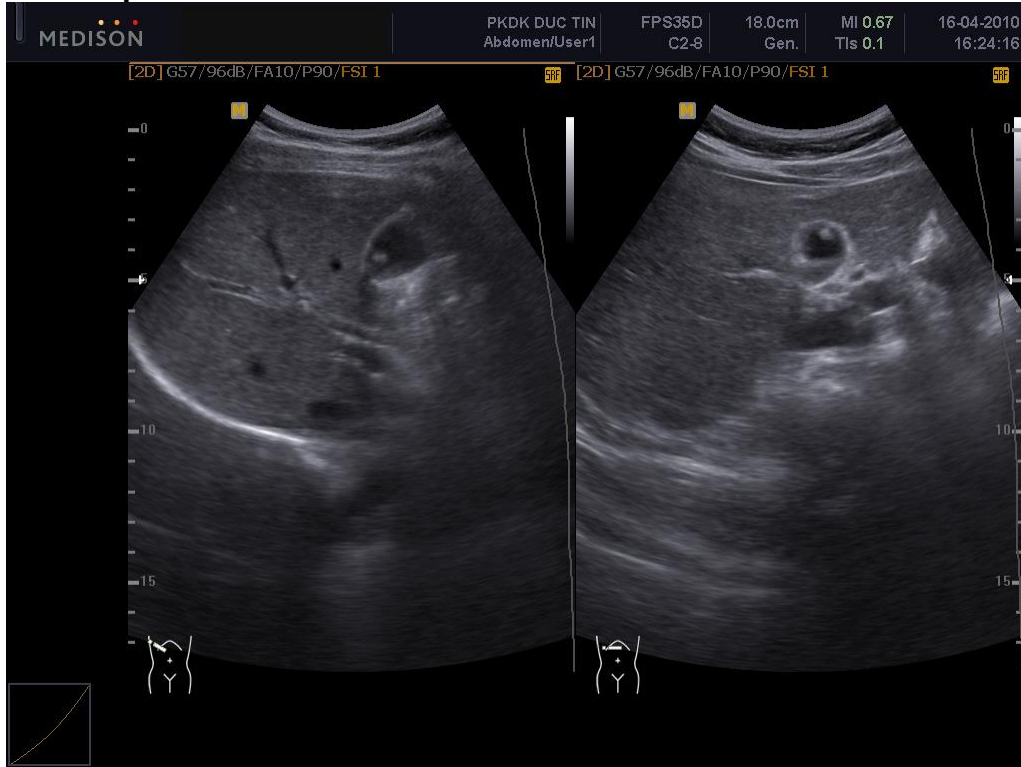
BỆNH ÁN 6

I. Hành chính:

- Họ và tên: NGUYỄN VĂN TH. Nam: 55 tuổi
- Địa chỉ: P1-TUY HÒA-PHÚ YÊN

II. Lý do vào viện: KTSK

III. Kết quả siêu âm:



- ASCITES: Không
- TDMP: Không
- Tĩnh mạch cửa: Không dẫn
- Tĩnh mạch trên gan : Không dẫn
- Gan:
 - +Kích thước: Không to.
 - +Bờ: Đều
 - +Cấu trúc: Đồng dạng
 - +Độ echo: Bình thường
- Đường mật trong gan : Không dẫn
- Túi mật: Không to, vách mỏng, có khối echo dày, dính vào thành túi mật, giới hạn rõ, kích thước d# 4 mm không có bóng lửng, không di chuyển khi thay đổi tư thế.**
- Ống mật chủ: Không dẫn, không sỏi
- Lách: Không to, không tổn thương khu trú.
- Tụy: Đầu, thân và đuôi tụy không to, độ echo bình thường
- 2 Thận:
 - + Bình thường
 - + Kích thước: Không to
 - + Cấu trúc: Giới hạn vỏ / tủy rõ
- Bàng quang: Vách mỏng, không sỏi
- Tiền liệt tuyến: Không to
- Tiêu hóa:

VI: KẾT LUẬN : POLYP TÚI MẬT

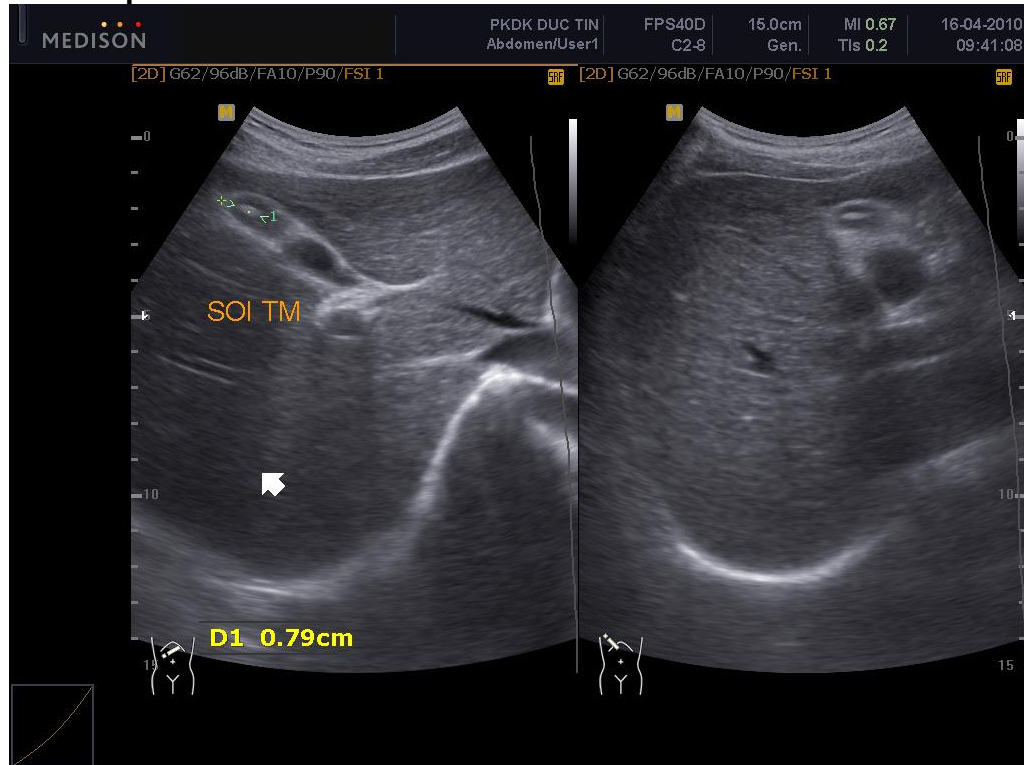
BỆNH ÁN 7

I. Hành chính:

- Họ và tên: HH THỊ PH. Nữ: 45 tuổi
- Địa chỉ: PHÚ YÊN

II. Lý do vào viện: đau vùng thượng vị.

III. Kết quả siêu âm:



- ASCITES: Không
- TDMP: Không
- Tĩnh mạch cửa: Không dẫn
- Tĩnh mạch trên gan : Không dẫn
- Gan: +Kích thước: Không to. +Bờ: Đều
+Cấu trúc: Đồng dạng +Độ echo: Bình thường
- Đường mật trong gan : Không dẫn
- Túi mật: 2 ngăn, ngăn đáy không có dịch mật, có 1 echo dày 8mm, bóng lừng sạch
- Ông mật chủ: Không dẫn, không sỏi
- Lách: Không to, không tổn thương khu trú.
- Tụy: Đầu, thân và đuôi tụy không to, độ echo bình thường
- 2 Thận:
 - + Bình thường
 - + Kích thước: Không to
 - + Cấu trúc: Giới hạn vỏ / tủy rõ
 - + Độ echo: Kém hơn gan
- Bàng quang: Vách mỏng, không sỏi
- Tiêu hóa: Không có gì lạ.

IV. Kết Luận : SỎI TÚI MẬT

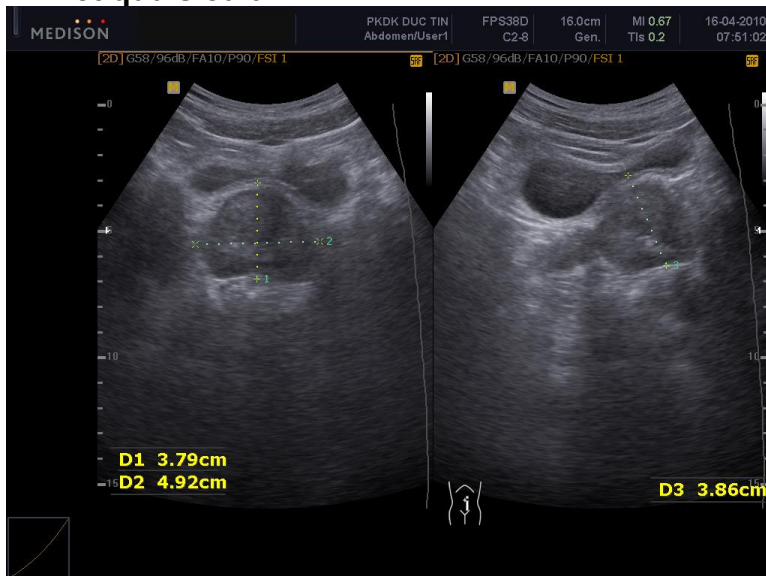
BỆNH ÁN 8

I. Hành chính:

- Họ và tên: TRẦN VĂN NH. Nam: 77 tuổi
- Địa chỉ: TUY AN-PHÚ YÊN

II. Lý do vào viện: tiểu khó

III. Kết quả siêu âm:



- ASCITES: Không
- TDMP: Không
- Tĩnh mạch cửa: Không dẫn
- Tĩnh mạch trên gan : Không dẫn
- Gan: +Kích thước: Không to.
+Bờ: Đều
+Cấu trúc: Đồng dạng
+Độ echo: Bình thường
- Đường mật trong gan : Không dẫn
- Túi mật: Không to, vách mỏng, không sỏi
- Ông mật chủ: Không dẫn, không sỏi
- Lách: Không to, không tổn thương khu trú.
- Tụy: Đầu, thân và đuôi tụy không to, độ echo bình thường
- 2 Thận:
+ Kích thước: Không to
+ Cấu trúc: Giới hạn vỏ / tủy rõ
+ Độ echo: Kém hơn gan
- Bàng quang: Vách bàng quang mỏng.
- TIỀN LIỆT TUYẾN TO D# 38X49X38 mm V= 44 ML**

IV. Kết Luận : TIỀN LIỆT TUYẾN TO V=44 ML

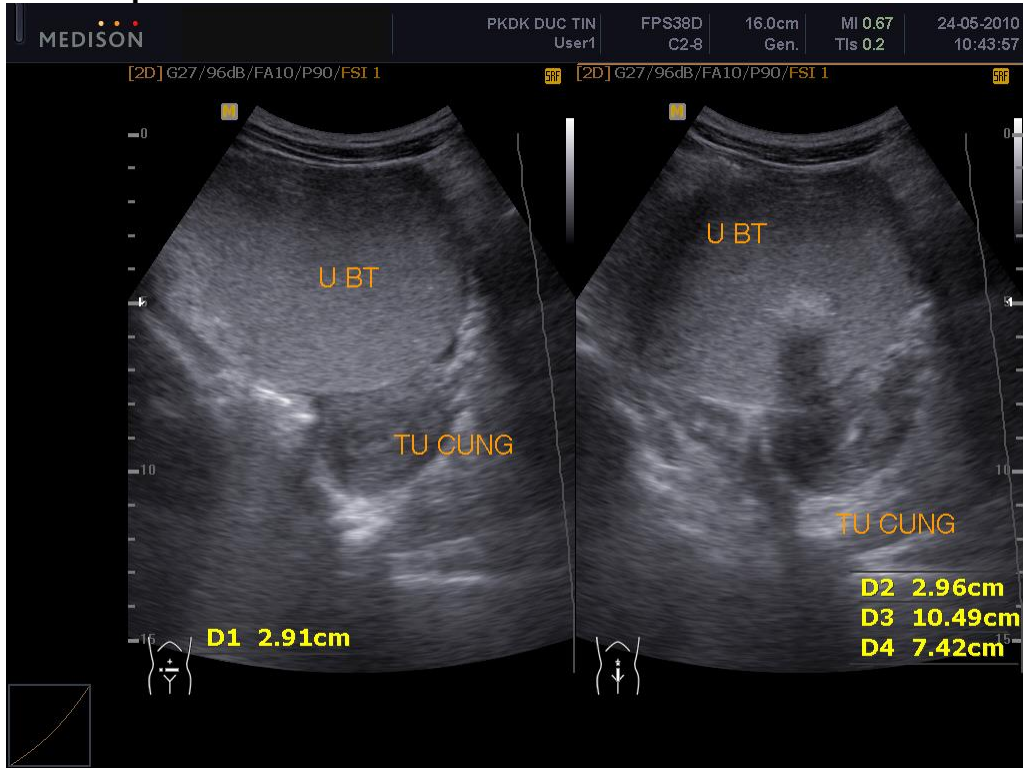
BỆNH ÁN 10

I. Hành chính:

- Họ và tên: NGUYỄN THỊ THANH TH. NỮ 35 tuổi
- Địa chỉ: PHÚ YÊN

II. Lý do vào viện: đau hạ vị

III. Kết quả siêu âm:



- ASCITES: Không
- TDMP: Không
- Tĩnh mạch cửa: Không dẫn
- Tĩnh mạch trên gan : Không dẫn
- Gan:
 - + Kích thước: Không to.
 - + Bờ: Đều
 - + Cấu trúc: đồng dạng
 - + Độ echo: Bình thường
- Đường mật trong gan: Không dẫn
- Túi mật: Không to, vách mỏng, không sỏi
- Ống mật chủ: Không dẫn, không sỏi
- Lách: Không to, không tổn thương khu trú.
- Tụy: Đầu, thân và đuôi tụy không to, độ echo bình thường
- Thận phải:
 - + Bình thường
 - + Kích thước: Không to
 - + Cấu trúc: Giới hạn vỏ / tủy rõ
- Bàng quang: Vách mỏng, không sỏi
- **TỬ CUNG: DAP=29mm, NỘI MẠC 5mm. HẠ VỊ CÓ MASS D# 74X104mm CÓ VỎ BAO-CÓ CẤU TRÚC ECO DÀY CÓ BÓNG LƯNG + CẤU TRÚC DỊCH ECHO TRÔNG**

IV. Kết Luận : U VÙNG HẠ VỊ NGHĨ U QUÁI BUỒNG TRỨNG (TERATOMA)

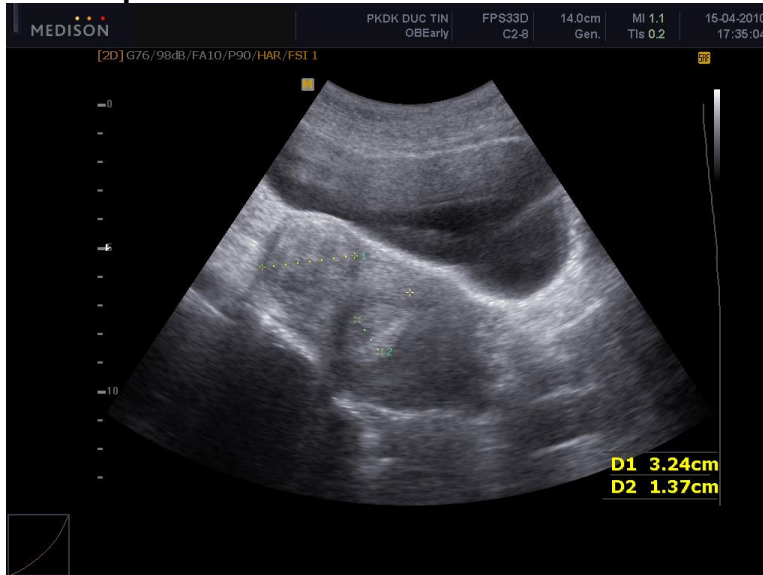
BỆNH ÁN 11

I. Hành chính:

- Họ và tên: Nguyễn thị Qu. nữ: 33 tuổi
- Địa chỉ: TUY AN-PHÚ YÊN

II. Lý do vào viện: Kiểm tra sức khoẻ

III. Kết quả siêu âm:



- ASCITES: Không
- TDMP: Không
- Tĩnh mạch cửa: Không dẫn
- Tĩnh mạch trên gan : Không dẫn
- Gan: +Kích thước: Không to.
 +Bờ: đều.
 +Cấu trúc: đồng dạng
 +Độ echo: bình thường.
- Đường mật trong gan : Không dẫn
- Túi mật: Không to, vách mỏng, không sỏi
- Ông mật chủ: Không dẫn, không sỏi
- Lách: Không to, không tổn thương khu trú.
- Tụy: Đầu, thân và đuôi tụy không to, độ echo bình thường
- 2 Thận
+ Kích thước: Không to
+ Cấu trúc: Giới hạn vỏ / tủy rõ
- Bàng quang: Vách mỏng, không sỏi
- Tử cung: Dap=79mm, nội mạc 13mm, thành trước có khối echo dày d# 32mm, giới hạn rõ.
- Phần phụ: không u, không nang.
-

IV. Kết Luận : NHÂN XƠ TỬ CUNG

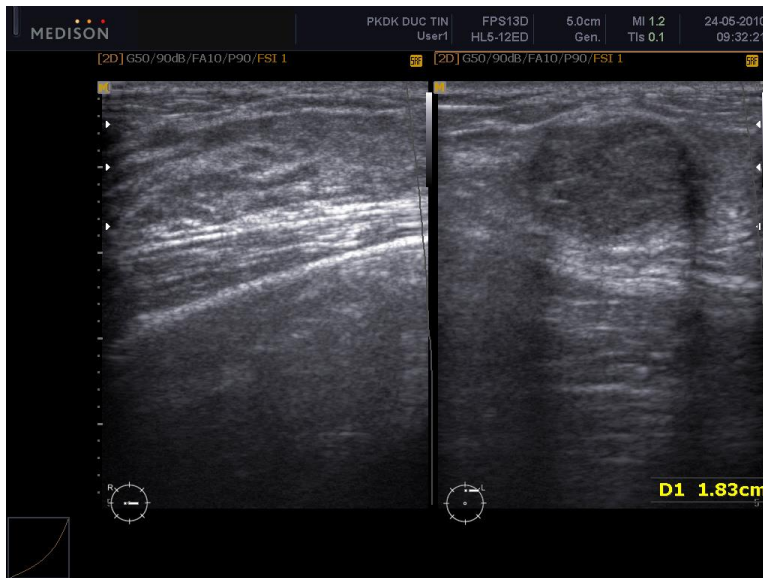
BỆNH ÁN 12

I. Hành chính:

- Họ và tên: Nguyễn Thị H. nữ 24 tuổi
- Địa chỉ: TUY HÒA-PHÚ YÊN

II. Lý do vào viện: U VÚ TRÁI

III. Kết quả siêu âm:



VÚ P: Mô vú đồng nhất, không u, không nang.

VÚ T: vùng ¼ trên ngoài-có mass echo kém, đồng nhất, giới hạn rõ, d# 18mm, Không dính da, không dính nền.

HẠCH NÁCH 2 BÊN: không thấy

IV. Kết Luận : U VÚ TRÁI NGHĨ LÀ U LẠNH

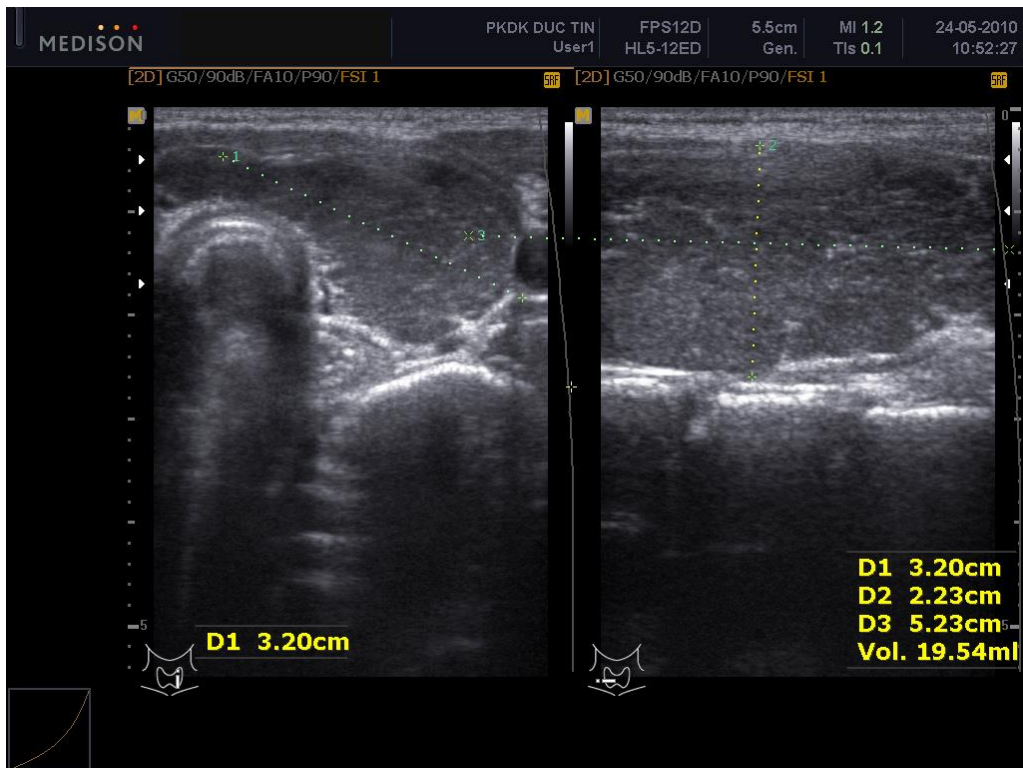
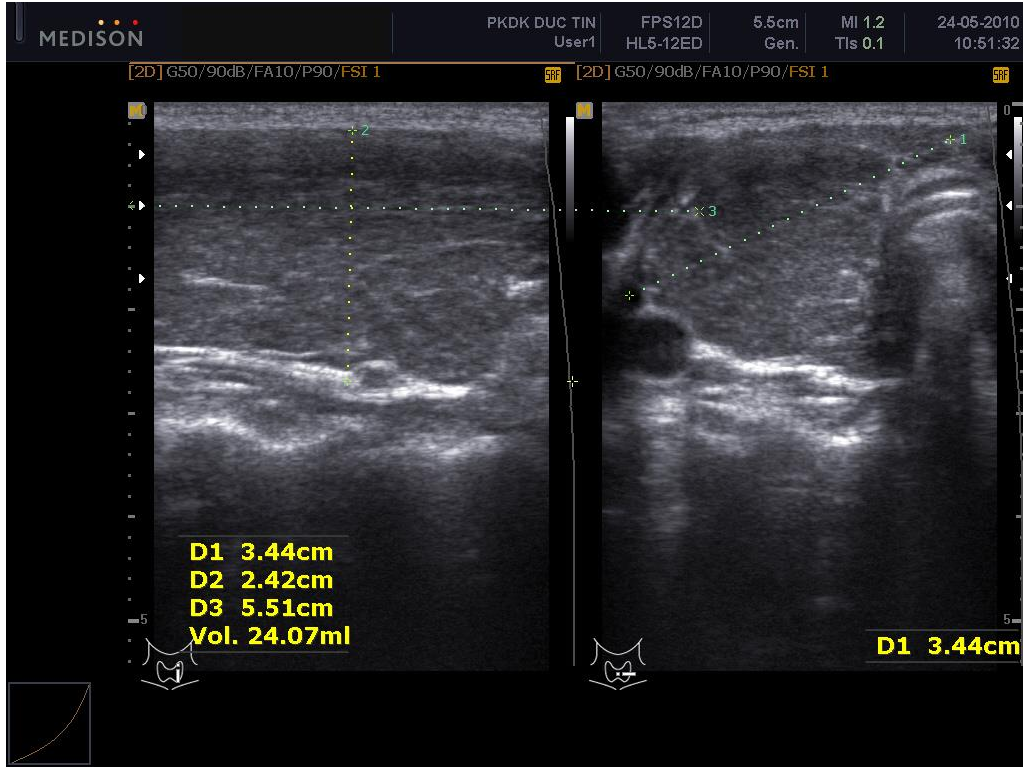
BỆNH ÁN 13

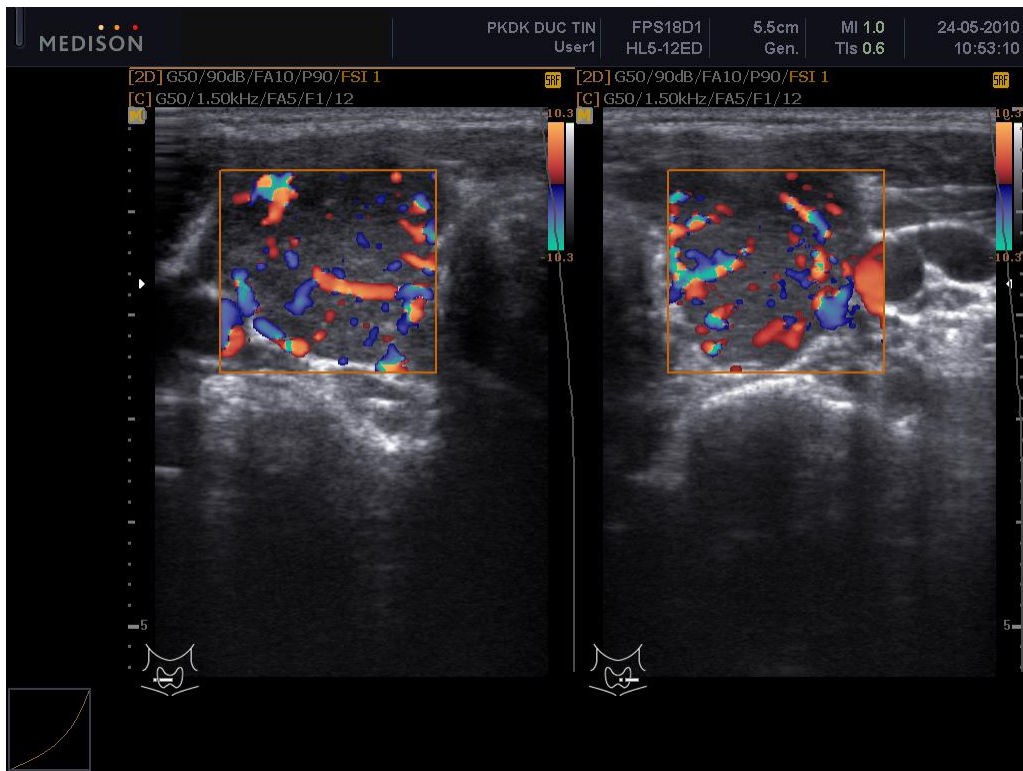
I. Hành chính:

- Họ và tên: Vũ Thị Lệ H. nữ 45 tuổi
- Địa chỉ: TUY HÒA – PHÚ YÊN

II. Lý do vào viện: kiểm tra sức khỏe

III. Kết quả siêu âm: TUYẾN GIÁP





- THÙY P : Đk ngang: 34mm. dọc 55 mm. dày 24 mm. V = 24ml
- THÙY T: Đk ngang: 32mm. dọc 52 mm. dày 22 mm. V = 19ml
- CẤU TRÚC ECHO KÉM-KHÔNG ĐỒNG NHẤT

IV. KẾT LUẬN: TD CƯỜNG GIÁP

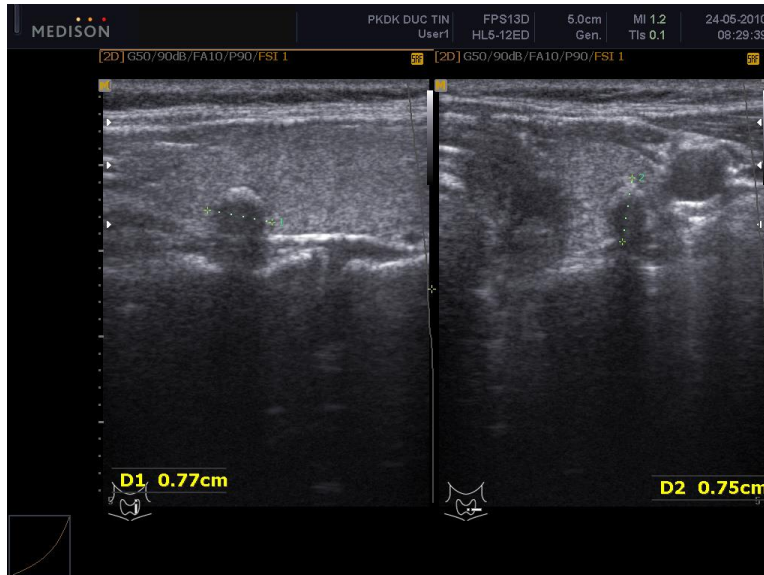
BỆNH ÁN 14

I. Hành chính:

- Họ và tên: Vũ Thị H. nữ: 25 tuổi
- Địa chỉ: p3-TUY HÒA-PHÚ YÊN

II. Lý do vào viện: ktsk

III. Kết quả siêu âm:



- Đk ngang: 25 mm. dọc 50mm. dày 13 mm. V = 11ml
- Thùy (T) có 1 khối echo hỗn hợp, có đóng vôi, giới hạn rõ, d# 8 mm
- Hạch cổ (-)

IV. Kết Luận NHÂN GIÁP THUỖY (T)

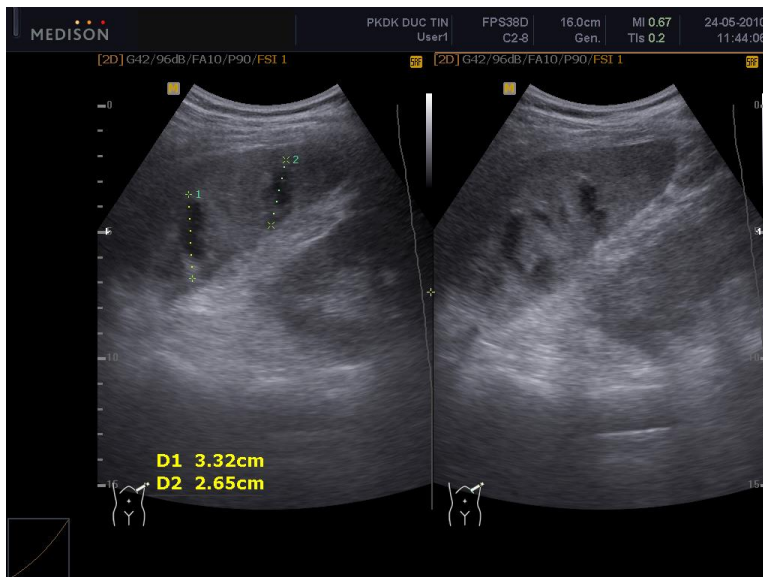
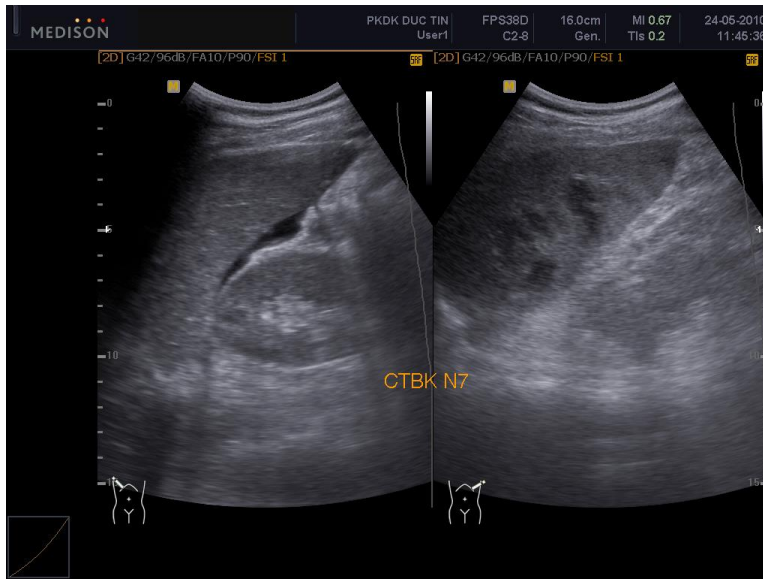
BỆNH ÁN 15

I. Hành chính:

- Họ và tên: Trần Văn H. nam: 23 tuổi
- Địa chỉ: TUY AN-PHÚ YÊN

II. Lý do vào viện: Chấn thương ngày 7

III. Kết quả siêu âm:



- **ASCITES: (+)**
- TDMP: Không
- Tĩnh mạch cửa: Không dẫn
- Tĩnh mạch trên gan : Không dẫn
- Gan: +Kích thước: Không to.
+Bờ: đều
+Cấu trúc: đồng dạng
+Độ echo: bình thường
- Đường mật trong gan : Không dẫn
- Túi mật: Không to, vách mỏng, không sỏi

- Ống mật chủ: Không dẫn, không sỏi
- Lách: Không to, có 2 khối echo trống, giới hạn không rõ, không vỏ bao, D# 26 mm và 33 mm
- Tụy: Đầu, thân và đuôi tụy không to, độ echo bình thường
- Hai Thận :
 - + Kích thước: Không to
 - + Cấu trúc: Giới hạn vỏ / tủy rõ
 - + Độ echo: bình thường
 - Bàng quang: Vách mỏng, không sỏi
- Tiền liệt tuyến: Không to
- Tiêu hóa: Không có gì lạ .

IV. Kết Luận : TỔN THƯƠNG LÁCH NGHĨ LÀ KHỐI MÁU TỤ / ASCITES

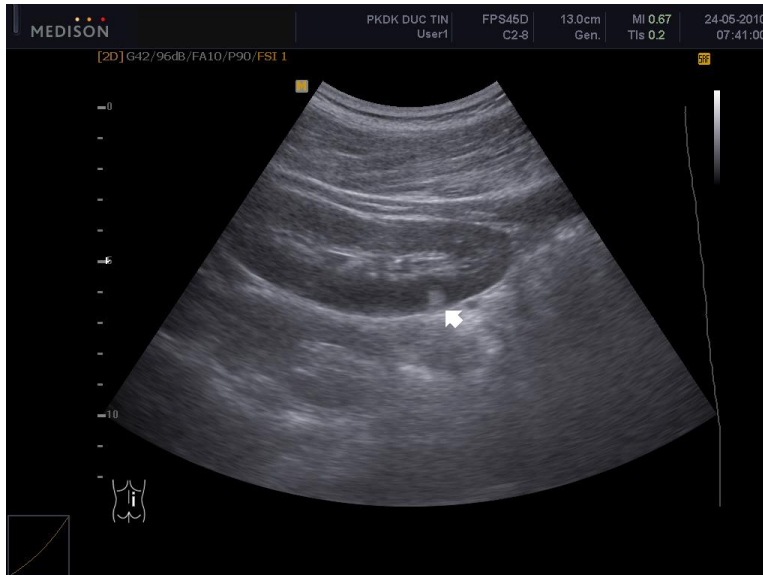
BỆNH ÁN 16

I. Hành chính:

- Họ và tên: Nguyễn Văn H. Nam : 30 tuổi
- Địa chỉ: PHÚ YÊN

II. Lý do vào viện: KTSK

III. Kết quả siêu âm:



- ASCITES: không
- TDMP: Không
- Tĩnh mạch cửa: Không dẫn
- Tĩnh mạch trên gan : Không dẫn
- Gan: +Kích thước: bình thường +Bờ: đều
+Cấu trúc: đồng nhất +Độ echo: bình thường
- Đường mật trong gan : Không dẫn.
- Túi mật: Không to, vách mỏng, không sỏi
- Ống mật chủ: Không dẫn, không sỏi
- Lách: Không to, không tổn thương khu trú.
- Tụy: Đầu, thân và đuôi tụy không to, độ echo bình thường
- Thận(P)**
+ Kích thước: Không to
+ Cấu trúc: Giới hạn vỏ / tủy rõ
+ Độ echo: vùng nhu mô có 1 echo dày 8 mm giới hạn rõ
- Thận(T)**
+ Kích thước: Không to
+ Cấu trúc: Giới hạn vỏ / tủy rõ
+ Độ echo: bình thường
- Bàng quang: Vách mỏng, không sỏi
- Tiền liệt tuyến: Không to
- Tiêu hóa: Không có gì lạ.

IV. Kết Luận : U THẬN P NGHĨ LÀ U LÀNH (ANGIO-MYO-LYPOMA)

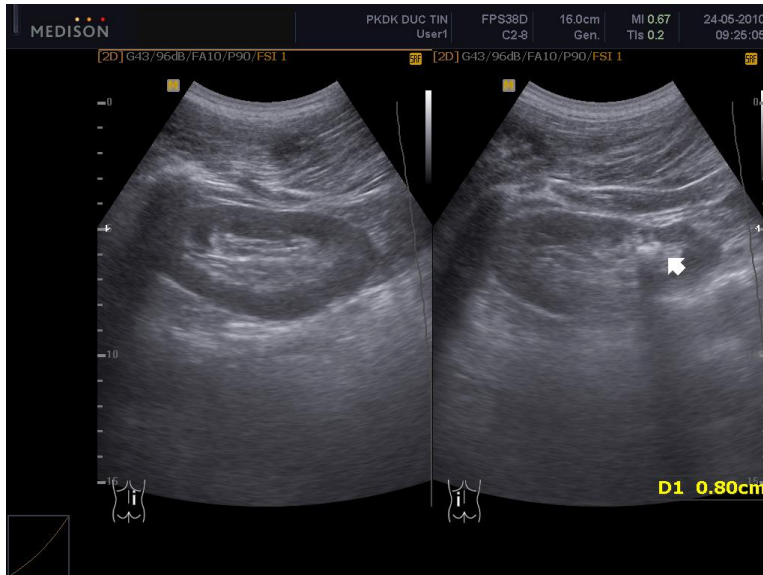
BỆNH ÁN 17

I. Hành chính:

- Họ và tên: Trần Văn Q. nam: 25 tuổi
- Địa chỉ: TUY HÒA-PHÚ YÊN

II. Lý do vào viện: đau lưng

III. Kết quả siêu âm:



- ASCITES: Không
 - TDMP: Không
 - Tĩnh mạch cửa: Không dẫn
 - Tĩnh mạch trên gan : Không dẫn
 - Gan: +Kích thước: Không to.
+Bờ: đều.
+Cấu trúc: Thô
+Độ echo: bình thường
 - Đường mật trong gan : Không dẫn
 - Túi mật: Không to, vách mỏng, không sỏi
 - Ông mật chủ: Không dẫn, không sỏi
 - Lách: Không to, không tổn thương khu trú.
 - Tụy: đều thân đuôi tụy không to, echo dày.
 - 2 thận:
 - + Kích thước: Không to
 - + Cấu trúc: Giới hạn vỏ / tủy rõ
 - + Độ echo: Kém hơn gan
- THẬN TRÁI CÓ 1 ECHO DÀY D#8mm, BÓNG LƯNG RÕ**
- Bàng quang: Vách mỏng, không sỏi
 - Tiền liệt tuyến: Không to
 - Tiêu hóa: Không có gì lạ .

IV. KẾT LUẬN: SỎI THẬN TRÁI

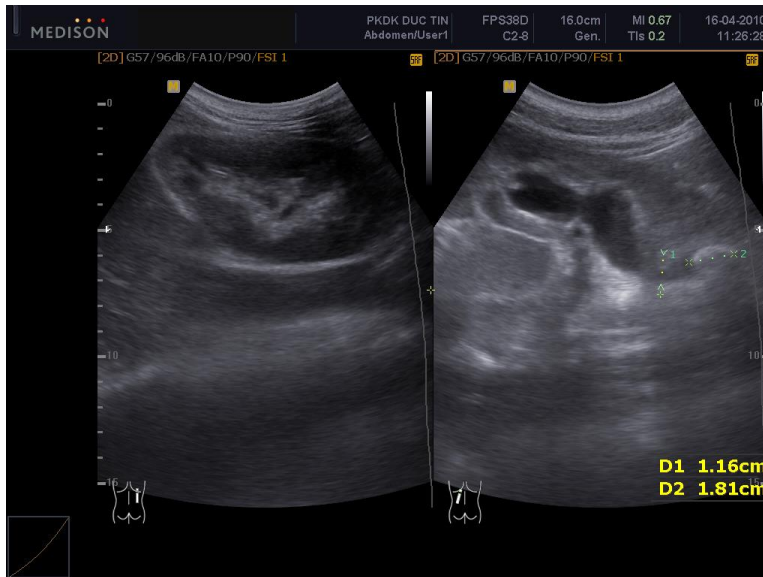
BỆNH ÁN 18

I. Hành chính:

- Họ và tên: TRẦN VĂN H. nam: 45 tuổi
- Địa chỉ: TUY HÒA-PHÚ YÊN

II. Lý do vào viện: ĐAU LƯNG

III. Kết quả siêu âm:



- ASCITES: Không
- TDMP: Không
- Tĩnh mạch cửa: Không dẫn
- Tĩnh mạch trên gan : Không dẫn
- Gan: +Kích thước: Không to. +Bờ: đều
+Cấu trúc: đồng nhất +Độ echo: bình thường
- Đường mật trong gan : Không dẫn
- Túi mật: Không to, vách mỏng, không sỏi
- Ống mật chủ: Không dẫn, không sỏi
- Lách: Không to, không tổn thương khu trú.
- Tụy: Đầu, thân và đuôi tụy không to, độ echo bình thường
- THẬN P
 - + Không sỏi, không ứ nước
 - + Kích thước: bình thường
 - + Cấu trúc: Giới hạn vỏ / tủy rõ
 - + Độ echo: Kém hơn gan
- THẬN T: niệu quản trái D=12mm, 1/3 trên có echo dày 18mm, bóng lờng sạch
 - + Không sỏi, ứ nước độ 1
 - + Kích thước: 62x109 mm
 - + Cấu trúc: Giới hạn vỏ / tủy rõ.
 - + Độ echo: Kém hơn gan
- Bàng quang: Vách mỏng, không sỏi
- Tiền liệt tuyến: Không to

IV. Kết Luận: THẬN TRÁI Ứ NƯỚC ĐỘ 1 DO SỎI NQ

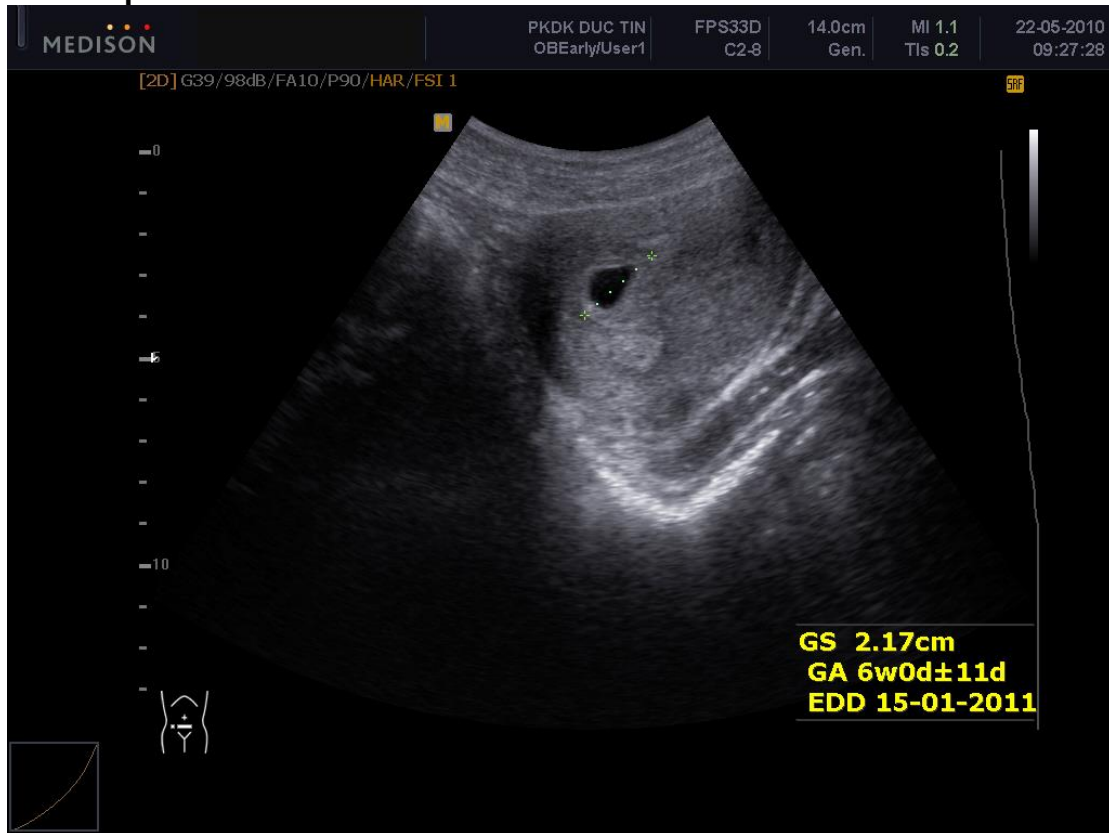
BỆNH ÁN 19

I. Hành chính:

- Họ và tên: HOÀNG THỊ ANH TH. nữ: 28 tuổi
- Địa chỉ: PHÚ YÊN

II. Lý do vào viện: TRỄ KINH 1 TUẦN

III. Kết quả siêu âm:



- ASCITES: Không
- TDMP: Không
- Tĩnh mạch cửa: Không dẫn
- Tĩnh mạch trên gan : Không dẫn
- Gan: +Kích thước: Không to. +Bờ: đều
 +Cấu trúc: đồng nhất +Độ echo: Bình thường.
- Đường mật trong gan : Không dẫn
- Túi mật: Không to, vách mỏng, không sỏi
- Ông mật chủ: Không dẫn, không sỏi
- Lách: Không to, không tổn thương khu trú.
- Tụy: Đầu, thân và đuôi tụy không to, độ echo bình thường
- 2 Thận:
 - + Kích thước: bình thường
 - + Cấu trúc: Giới hạn vỏ / tủy không rõ
 - + Độ echo: dày hơn gan
- Bàng quang: Vách mỏng, không sỏi
- TC: NGÃ SAU-DAP=56mm-CÓ ECHO TRỎNG, DẠNG TÚI THAI, CHƯA THẤY PHÔI, GS=22mm.**
- Tiêu hóa: Không có gì lạ .

IV. Kết Luận : TỬ CUNG CÓ 1 TÚI THAI KHOẢNG 6 TUẦN

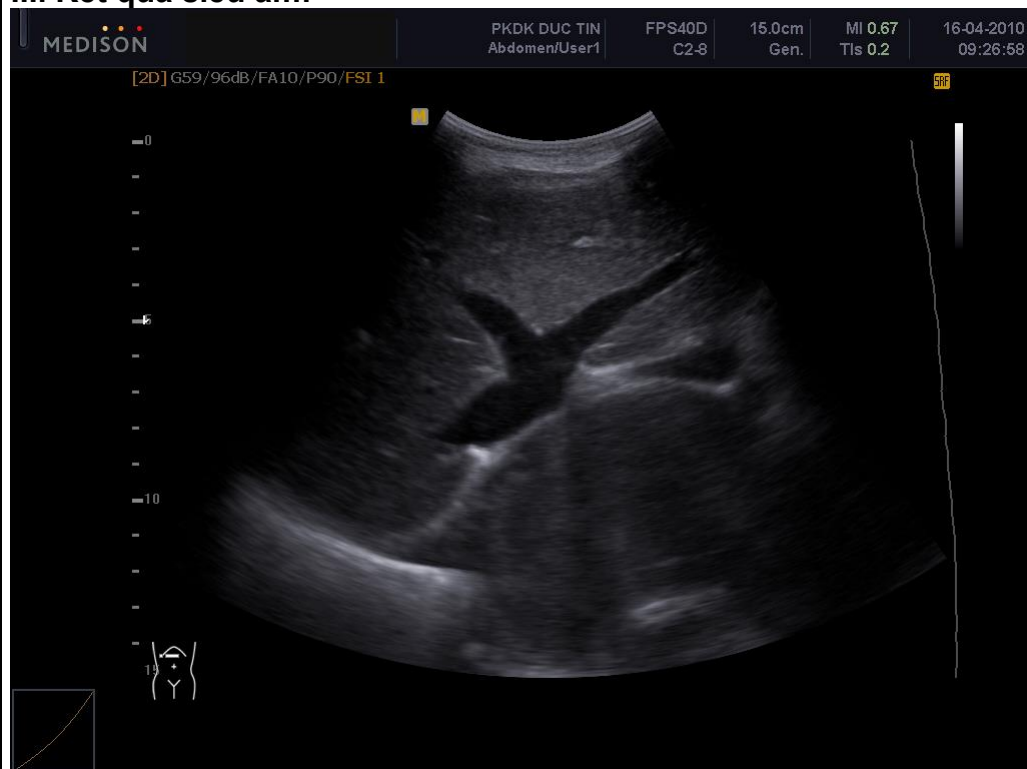
BỆNH ÁN 20

I. Hành chính:

- Họ và tên: Nguyễn Hữu Ch. Nam 68 tuổi
- Địa chỉ: TUY HÒA – PHÚ YÊN

II. Lý do vào viện: KHÓ THỞ

III. Kết quả siêu âm:



- ASCITES: Không
- TDMP: không
- Tĩnh mạch cửa: Không dẫn
- Tĩnh mạch trên gan : dẫn
- Gan: +Kích thước: to. +Bờ: đều
+Cấu trúc: đồng nhất +Độ echo: Kém
- Đường mật trong gan : Không dẫn
- Túi mật: Không to, vách mỏng, không sỏi
- Ông mật chủ: Không dẫn, không sỏi
- Lách: Không to, không tổn thương khu trú.
- Tụy: Đầu, thân và đuôi tụy không to, độ echo bình thường
- 2 Thận
 - + Không sỏi, không ứ nước
 - + Kích thước: Bình thường
 - + Cấu trúc: Giới hạn rõ / tủy rõ
 - + Độ echo: dày hơn gan
- Bàng quang: Vách mỏng, không sỏi – TLT không to.

IV. Kết Luận : GAN TO-GAN TIM



GHÈNH ĐÁ ĐĨA-PHÚ YÊN

