

**TRƯỜNG ĐẠI HỌC Y HÀ NỘI**  
**BỘ MÔN MẮT**

# **BÀI GIẢNG NHÃN KHOA**

HÀ NỘI 2005

# MỤC LỤC

|  | trang     |
|--|-----------|
| <b>ĐẠI CƯƠNG VỀ GIẢI PHẪU VÀ SINH LÝ MẮT .....</b> | <b>1</b>  |
| 1. Nhãn cầu .....                                  | 1         |
| 1.1. Vỏ bọc nhãn cầu.....                          | 1         |
| 1.1.1. Giác mạc .....                              | 1         |
| 1.1.2. Củng mạc .....                              | 2         |
| 1.2. Màng mạch .....                               | 2         |
| 1.2.1. Mống mắt .....                              | 2         |
| 1.2.2. Thê mi .....                                | 3         |
| 1.2.3. Hắc mạc .....                               | 3         |
| 1.2.4. Mạch máu và thần kinh của màng bồ đào ..... | 4         |
| 1.3. Võng mạc .....                                | 4         |
| 1.3.1. Hình thể .....                              | 4         |
| 1.3.2. Cấu trúc .....                              | 4         |
| 1.3.3. Mạch máu của võng mạc .....                 | 6         |
| 1.4. Tiền phòng và hậu phòng .....                 | 6         |
| 1.4.1. Tiền phòng .....                            | 6         |
| 1.4.2. Hậu phòng .....                             | 7         |
| 1.5. Các môi trường trong suốt .....               | 7         |
| 1.5.1. Thủy dịch .....                             | 7         |
| 1.5.2. Thê thủy tinh .....                         | 8         |
| 1.5.3. Dịch kính .....                             | 9         |
| 2. Các bộ phận bảo vệ nhãn cầu .....               | 9         |
| 2.1. Hốc mắt .....                                 | 9         |
| 2.1.1. Kích thước .....                            | 9         |
| 2.1.2. Các thành của hốc mắt .....                 | 9         |
| 2.1.3. Đáy hốc mắt .....                           | 10        |
| 2.1.4. Đỉnh hốc mắt .....                          | 11        |
| 2.1.5. Các phần tử nằm trong hốc mắt .....         | 11        |
| 2.2. Mi mắt .....                                  | 12        |
| 2.2.1. Cấu tạo mi mắt .....                        | 12        |
| 2.2.2. Tuần hoàn mi .....                          | 12        |
| 2.3. Lệ bộ .....                                   | 13        |
| 2.3.1. Bộ phận chế tiết nước mắt .....             | 13        |
| 2.3.2. Đường dẫn nước mắt .....                    | 13        |
| 3. Đường thần kinh và trung khu thị giác .....     | 14        |
| 3.1. Đường thần kinh thị giác .....                | 14        |
| 3.2. Trung khu thị giác ở vỏ não .....             | 15        |
| <b>THỊ LỰC VÀ PHƯƠNG PHÁP KHÁM THỊ LỰC .....</b>   | <b>16</b> |
| 1. Góc thị giác .....                              | 16        |
| 2. Bảng thị lực .....                              | 17        |
| 3. qui ước ghi kết quả thị lực .....               | 18        |
| 4. Các yếu tố ảnh hưởng đến thị lực .....          | 18        |

|   |           |
|---|-----------|
| 5. Phương pháp đo thị lực .....                         | 19        |
| 5.1. Đo thị lực xa .....                                | 19        |
| 5.3. Đo thị lực với kính lõ .....                       | 20        |
| 5.4. Đo thị lực gần .....                               | 20        |
| <b>NHÃN ÁP .....</b>                                    | <b>21</b> |
| 1. Đại cương .....                                      | 21        |
| 1.1. Định nghĩa .....                                   | 21        |
| 1.2. Nhãn áp bình thường .....                          | 21        |
| 1.3. Vai trò của nhãn áp .....                          | 21        |
| 2. Sự sản xuất và lưu thông thủy dịch .....             | 21        |
| 2.1. Sự sản xuất thủy dịch .....                        | 21        |
| 2.2. Sự lưu thông thủy dịch .....                       | 22        |
| 2.2.1. Lưu thông qua vùng bè .....                      | 22        |
| 2.2.2. Lưu thông qua màng bồ đào củng mạc .....         | 22        |
| 3. Các yếu tố ảnh hưởng đến nhãn áp .....               | 22        |
| 3.1. Các yếu tố tại nhãn cầu .....                      | 22        |
| 3.1.1. Độ rắn củng mạc .....                            | 22        |
| 3.1.2. Tuần hoàn của hắc mạc với nhãn áp .....          | 22        |
| 3.1.3. Dịch kính .....                                  | 23        |
| 3.1.4. Thể thủy tinh .....                              | 23        |
| 3.1.5. Trở lưu thủy dịch .....                          | 23        |
| 3.2. Các yếu tố ngoài nhãn cầu .....                    | 23        |
| 3.2.1. Thần kinh .....                                  | 23        |
| 3.2.2. Sự thay đổi nhãn áp trong ngày .....             | 23        |
| 3.2.3. Sự thay đổi tư thế .....                         | 23        |
| 4. Các phương pháp đo nhãn áp .....                     | 24        |
| 4.1. Phương pháp đo trực tiếp .....                     | 24        |
| 4.2. Phương pháp đo gián tiếp .....                     | 24        |
| 4.2.1. Ước lượng nhãn áp bằng tay .....                 | 24        |
| 4.2.2. Đo bằng nhãn áp kế .....                         | 25        |
| 4.3. Phương pháp theo dõi nhãn áp .....                 | 25        |
| <b>THỊ TRƯỜNG .....</b>                                 | <b>26</b> |
| 1. Định nghĩa .....                                     | 26        |
| 2. Giới hạn thị trường bình thường .....                | 26        |
| 2.1. Thị trường một mắt .....                           | 26        |
| 2.2. Thị trường hai mắt .....                           | 26        |
| 4. Đường đồng cảm .....                                 | 27        |
| 5. Thị trường với các test màu .....                    | 28        |
| 6. Đo thị trường .....                                  | 28        |
| 6.1. Phương pháp ước lượng trên lâm sàng .....          | 28        |
| 6.2. Phương pháp đo thị trường bằng thị trường kế ..... | 28        |
| 6.2.1. Các loại thị trường kế .....                     | 28        |
| 6.2.2. Cấu tạo chung của máy đo thị trường .....        | 28        |
| 6.2.3. Cách đo thị trường .....                         | 29        |
| 6.2.4. Điều kiện đo thị trường .....                    | 29        |

|   |    |
|---|----|
| 7. Các tổn hại thị trường thường gặp .....                                | 29 |
| 7.1. Thu hẹp thị trường .....   | 29 |
| 7.2. Bán manh .....   | 30 |
| 7.2.1. Bán manh hai mắt ở hai bên thái dương .....                        | 30 |
| 7.2.2. Bán manh hai mắt ở hai bên phía mũi .....                          | 30 |
| 7.2.3. Bán manh hai bên phải hoặc trái (bán manh đồng danh hai mắt) ..... | 30 |
| 7.3. Âm điểm .....  | 30 |

## **NGUYÊN NHÂN MỜ MẮT .....31**

|  |    |
|--|----|
| 1. Những việc cần làm để chẩn đoán trước một trường hợp mờ mắt ..... | 31 |
| 2. Các nguyên nhân gây mờ mắt từ từ .....                            | 31 |
| 2.1. Mờ mắt do tật khúc xạ .....                                     | 31 |
| 2.1.1. Cận thị .....   | 31 |
| 2.1.2. Viễn thị .....  | 32 |
| 2.1.3. Loạn thị .....  | 33 |
| 2.2. Mờ mắt do rối loạn điều tiết .....                              | 33 |
| 2.3. Mờ mắt do các bệnh ở mắt .....                                  | 33 |
| 2.3.1. Bệnh ở phần trước nhãn cầu .....                              | 33 |
| 2.3.2. Bệnh ở phần sau nhãn cầu .....                                | 34 |
| 2.3.3. Lác .....   | 35 |
| 3. Các nguyên nhân gây mờ mắt nhanh .....                            | 35 |
| 3.1. Mờ mắt do các tổn hại thấy được ở đáy mắt .....                 | 35 |
| 3.1.1. Tắc động mạch trung tâm võng mạc .....                        | 35 |
| 3.1.2. Tắc tĩnh mạch trung tâm võng mạc .....                        | 35 |
| 3.1.3. Viêm thị thần kinh cấp .....                                  | 35 |
| 3.1.4. Bong võng mạc .....   | 36 |
| 3.1.5. Bệnh Eales .....  | 36 |
| 3.2. Mờ mắt nhanh do các tổn thương không thấy được ở đáy mắt .....  | 36 |
| 3.2.1. Bệnh thị thần kinh sau nhãn cầu cấp .....                     | 36 |
| 3.2.2. Mù tâm căn histerie .....                                     | 37 |
| 3.2.3. Mù do vỏ não .....  | 37 |

## **NGUYÊN NHÂN ĐỎ MẮT .....38**

|   |    |
|---|----|
| 1. Đại cương .....                      | 38 |
| 2. Chẩn đoán .....                      | 38 |
| 2.1. Hoàn cảnh xuất hiện bệnh .....     | 38 |
| 2.2. Khám hai mắt và so sánh .....      | 38 |
| 3. Bệnh học .....                       | 38 |
| 3.1. Đỏ mắt có cương tụ kết mạc .....   | 39 |
| 3.1.1. Viêm kết mạc cấp .....           | 39 |
| 3.1.2. Xuất huyết dưới kết mạc .....    | 39 |
| 3.1.3. Đỏ mắt do bức xạ .....           | 39 |
| 3.1.4. Viêm kết mạc có mụn phỏng .....  | 39 |
| 3.1.5. Mộng thịt .....                  | 40 |
| 3.1.6. Viêm kết giác mạc mùa xuân ..... | 41 |
| 3.2. Đỏ mắt có cương tụ sâu .....       | 41 |
| 3.2.1. Viêm và viêm loét giác mạc ..... | 41 |

|   |           |
|---|-----------|
| 3.2.2. Viêm màng mắt-thể mi .....                                       | 43        |
| 3.2.3. Glôcôm góc đóng cơn cấp (xem phần bệnh học glôcôm). .....        | 44        |
| 3.3. Đỏ mắt do một số bệnh ở phần phụ cận nhãn cầu .....                | 44        |
| 3.3.1. Viêm tuyến lệ .....  | 44        |
| 3.3.2. Lệo mi .....   | 44        |
| 3.3.3. Viêm bao tenon .....   | 44        |
| 3.3.4. Viêm thượng củng mạc, viêm củng mạc .....                        | 44        |
| 3.3.5. Viêm tổ chức hốc mắt .....                                       | 45        |
| 3.3.6. Viêm mũ toàn bộ nhãn cầu .....                                   | 45        |
| 3.3.7. Viêm tắc tĩnh mạch hốc mắt .....                                 | 45        |
| <b>VIÊM KẾT MẠC .....</b>   | <b>47</b> |
| Triệu chứng chủ quan .....  | 47        |
| Triệu chứng thực thể .....  | 47        |
| 1. Viêm kết mạc do vi khuẩn .....                                       | 48        |
| 1.1. Đặc điểm chung .....   | 48        |
| 1.2. Viêm kết mạc cấp do phế cầu .....                                  | 49        |
| 1.2.1. Triệu chứng .....  | 49        |
| 1.2.2. Điều trị .....   | 49        |
| 1.3. Viêm kết mạc cấp do lậu cầu .....                                  | 49        |
| 1.3.1. Viêm kết mạc cấp ở trẻ sơ sinh .....                             | 49        |
| 1.3.2. Viêm kết mạc cấp do lậu cầu ở trẻ em .....                       | 49        |
| 1.3.3. Viêm kết mạc cấp do lậu cầu ở người lớn .....                    | 49        |
| 1.3.4. Điều trị và phòng bệnh .....                                     | 49        |
| 1.4. Viêm kết mạc cấp do bạch hầu .....                                 | 50        |
| 1.4.1. Hình thái bạch hầu .....   | 50        |
| 1.4.2. Hình thái tơ huyết .....   | 50        |
| 1.4.3. Hình thái thể dịch .....   | 50        |
| 1.4.4. Chẩn đoán xác định .....   | 50        |
| 1.4.5. Chẩn đoán phân biệt .....  | 51        |
| 1.4.6. Điều trị .....   | 51        |
| 2. Viêm kết mạc do virus .....  | 51        |
| 2.1. Viêm kết mạc do adenovirus .....                                   | 51        |
| 2.1.1. Viêm kết mạc kèm sốt, viêm họng, hạch .....                      | 51        |
| 2.1.2. Viêm kết giác mạc thành dịch .....                               | 51        |
| 2.1.3. Phòng bệnh và điều trị .....                                     | 52        |
| 2.2. Viêm kết mạc do Enterovirus .....                                  | 52        |
| 2.3. Viêm kết mạc do Molluscum contagiosum .....                        | 52        |
| 2.4. Viêm kết mạc do virus herpes .....                                 | 52        |
| 3. Viêm kết mạc cấp do Chlamydia .....                                  | 52        |
| 3.1. Viêm kết mạc do Chlamydia ở người lớn (viêm kết mạc thể vùi) ..... | 52        |
| 3.2. Viêm kết mạc do Chlamydia ở trẻ sơ sinh .....                      | 53        |
| 4. Viêm kết mạc mạn tính có hạt .....                                   | 53        |
| 5. Viêm kết mạc dị ứng .....  | 53        |
| 5.1. Viêm kết mạc mãn cảm .....   | 53        |
| 5.2. Viêm kết mạc và viêm da tiếp xúc .....                             | 54        |
| 5.3. Viêm kết mạc do vi sinh vật .....                                  | 54        |

|   |    |
|---|----|
| 5.4. Viêm kết giác mạc có mụn phỏng ..... | 54 |
| 5.5. Viêm kết mạc mùa xuân .....          | 54 |
| 6. Nguyên tắc phòng bệnh .....            | 55 |

## **BỆNH MẮT HỘT .....56**

|  |    |
|--|----|
| 1. Tình hình chung về bệnh mắt hột .....                                       | 56 |
| 1.1. Trên thế giới .....   | 56 |
| 1.2. Tình hình bệnh mắt hột ở Việt Nam .....                                   | 56 |
| 2. định nghĩa .....  | 57 |
| 3. lâm sàng .....  | 57 |
| 3.1. Các tổn thương cơ bản của bệnh mắt hột .....                              | 57 |
| 3.1.1. Các tổn thương cơ bản của bệnh mắt hột trên kết mạc .....               | 57 |
| 3.1.2. Các tổn thương cơ bản của bệnh mắt hột trên giác mạc .....              | 58 |
| 3.2 Các giai đoạn của bệnh mắt hột .....                                       | 59 |
| 4. Phân loại .....   | 60 |
| 4.1. Mục đích .....  | 60 |
| 4.2. Bảng phân loại .....  | 60 |
| 5. Tiến triển và biến chứng của bệnh mắt hột .....                             | 61 |
| 5.1. Tiến triển .....  | 61 |
| 5.2. Cốc biến chứng của bệnh mắt hột .....                                     | 61 |
| 6. Chẩn đoán bệnh mắt hột .....  | 62 |
| 6.1. Tiêu chuẩn chẩn đoán lâm sàng .....                                       | 62 |
| 6.2. Cận lổm sàng .....  | 62 |
| 6.3. Chẩn đoán phân biệt .....   | 63 |
| 7. Nguyên nhân và dịch tễ học bệnh mắt hột. ....                               | 63 |
| 7.1. Tác nhân mắt hột .....  | 63 |
| 7.2. Dịch tễ học bệnh mắt hột .....  | 64 |
| 7.2.1. Cách lây truyền bệnh mắt hột .....                                      | 64 |
| 8. Điều trị và phòng bệnh mắt hột .....  | 65 |
| 8.1. Điều trị bệnh mắt hột bằng thuốc .....                                    | 65 |
| 8.2. Đường lối và phương pháp phòng chống bệnh mắt hột trong y tế cộng đồng 66 |    |
| 8.2.1. Đối tượng bệnh mắt hột trong y tế cộng đồng .....                       | 66 |
| 8.2.2. Phát hiện bệnh mắt hột lưu địa .....                                    | 66 |
| 8.2.3. Lập kế hoạch điều trị và dự phòng .....                                 | 66 |
| 8.2.4. Tuyên truyền-giáo dục phòng chống bệnh mắt hột ở cộng đồng .....        | 67 |

## **VIÊM LOÉT GIÁC MẠC .....68**

|  |    |
|--|----|
| 1. Định nghĩa .....                                  | 68 |
| 2. Nguyên nhân và các yếu tố nguy cơ .....           | 68 |
| 2.1. Nguyên nhân gây bệnh .....                      | 68 |
| 2.1.1. Nguyên nhân gây viêm giác mạc .....           | 68 |
| 2.1.2. Viêm loét giác mạc .....                      | 68 |
| 2.2. Các yếu tố nguy cơ gây viêm loét giác mạc ..... | 69 |
| 2.3. Dịch tễ học .....                               | 69 |
| 3. Lâm sàng .....                                    | 69 |
| 3.1. Viêm giác mạc .....                             | 69 |
| 3.1.1. Triệu chứng .....                             | 69 |

|                                    |    |
|------------------------------------|----|
| 3.2. Viêm loét giác mạc .....      | 72 |
| 4. Chẩn đoán .....                 | 73 |
| 4.1. Ở cộng đồng .....             | 73 |
| 4.2. Ở bệnh viện chuyên khoa ..... | 73 |
| 5. Nguyên tắc điều trị .....       | 73 |
| 5.1. Ở cộng đồng .....             | 73 |
| 5.2. Ở bệnh viện chuyên khoa ..... | 74 |
| 5.2.1. Điều trị nội khoa .....     | 74 |
| 5.2.1. Điều trị ngoại khoa .....   | 74 |
| 6. Phòng bệnh .....                | 74 |

## **BỆNH ĐỤC THỂ THỦY TINH .....76**

|   |    |
|---|----|
| 1. Định nghĩa .....   | 76 |
| 2. Các nguyên nhân gây đục thể thủy tinh .....                    | 76 |
| 2.1. Đục thể thủy tinh bẩm sinh, đục thể thủy tinh ở trẻ em. .... | 76 |
| 2.2. Đục thể thủy tinh do tuổi già .....                          | 77 |
| 2.3. Đục thể thủy tinh do chấn thương .....                       | 79 |
| 2.3.1. Đục thể thủy tinh sau chấn thương đụng dập .....           | 79 |
| 2.3.2. Đục thể thủy tinh sau chấn thương xuyên .....              | 79 |
| 2.3.3. Đục thể thủy tinh do bức xạ .....                          | 79 |
| 2.3.4. Đục thể thủy tinh do hoả chất .....                        | 79 |
| 2.4. Đục thể thủy tinh bệnh lý .....                              | 80 |
| 3. Khám bệnh nhân đục thể thủy tinh .....                         | 81 |
| 3.1. Khai thác bệnh sử .....                                      | 81 |
| 3.2. Khám bệnh nhãn đục thể thủy tinh .....                       | 81 |
| 4. Nguyên tắc điều trị đục thể thủy tinh .....                    | 82 |
| 4.1. Điều trị đục thể thủy tinh bằng thuốc .....                  | 82 |
| 4.2. Điều trị đục thể thủy tinh bằng phẫu thuật .....             | 82 |
| 4.2.1. Đánh giá trước mổ .....                                    | 82 |
| 4.2.2. Cốc phương phẫu mổ đục thể thủy tinh .....                 | 83 |
| 5. Đề phòng một số nguyên nhân gây đục thể thủy tinh .....        | 83 |

## **VIÊM MÀNG BÒ ĐÀO .....84**

|  |    |
|--|----|
| 1. Khái niệm và phân loại bệnh viêm màng bồ đào .....    | 84 |
| 1.1. Định nghĩa .....                                    | 84 |
| 1.2. Phân loại viêm màng bồ đào .....                    | 84 |
| 1.2.2. Phân loại theo nguyên nhân .....                  | 84 |
| 1.2.2. Phân loại theo tiên triễn của bệnh .....          | 84 |
| 1.2.3. Theo tổn thương giải phẫu bệnh .....              | 84 |
| 1.2.4. Phân loại theo vị trí giải phẫu .....             | 85 |
| 2. Sinh lý bệnh viêm màng bồ đào .....                   | 85 |
| 3. Triệu chứng của viêm màng bồ đào .....                | 85 |
| 3.1. Viêm mống mắt-thể mi .....                          | 85 |
| 3.1.1. Triệu chứng chủ quan .....                        | 85 |
| 3.1.2. Triệu chứng khách quan .....                      | 85 |
| 3.2. Viêm màng bồ đào trung gian (viêm pars-plana) ..... | 88 |
| 3.2.1. Triệu chứng chủ quan .....                        | 88 |

|  |    |
|--|----|
| 3.2.2. Triệu chứng khách quan .....                        | 88 |
| 3.3. Viêm hắc mạc .....                                    | 88 |
| 3.3.1. Triệu chứng chủ quan .....                          | 88 |
| 3.3.2. Triệu chứng thực thể .....                          | 89 |
| 4. Triệu chứng cận lâm sàng .....                          | 89 |
| 4.1. Xét nghiệm sinh hoá .....                             | 89 |
| 4.2. Siêu âm .....   | 89 |
| 4.3. Đo điện nhón cầu .....                                | 89 |
| 4.4. Chụp huỳnh quang đáy mắt .....                        | 89 |
| 5. Chẩn đoán phân biệt .....                               | 89 |
| 5.1. Glôcôm góc đóng cơn cấp .....                         | 89 |
| 5.2. Bệnh hắc võng mạc trung tâm thanh dịch .....          | 90 |
| 6. Biến chứng của viêm màng bồ đào .....                   | 90 |
| 7. Điều trị .....  | 90 |
| 7.1. Điều trị nội khoa .....                               | 90 |
| 7.1.1. Điều trị theo nguyên nhân bằng thuốc đặc hiệu ..... | 91 |
| 7.1.2. Thuốc làm giãn đồng tử và liệt thể mi .....         | 91 |
| 7.1.3. Thuốc chống viêm .....                              | 91 |
| 7.1.4. Thuốc ức chế miễn dịch .....                        | 91 |
| 7.2. Phẫu thuật .....                                      | 91 |

## **BỆNH GLÔCÔM .....**

|  |           |
|--|-----------|
| <b>1. Đại cương .....</b>  | <b>92</b> |
| 1.1. Định nghĩa .....  | 92        |
| 1.2. Dịch tễ học .....   | 92        |
| 1.3. Cơ chế bệnh sinh .....  | 93        |
| 1.3.1. Cơ chế bệnh sinh trong bệnh Glôcôm góc đóng nguyên phát ..... | 93        |
| 1.3.2. Cơ chế bệnh sinh trong Glôcôm góc mở nguyên phát .....        | 93        |
| 2. Triệu chứng lâm sàng, chẩn đoán .....                             | 93        |
| 2.1. Triệu chứng lâm sàng .....                                      | 93        |
| 2.1.1. Glôcôm góc đóng nguyên phát .....                             | 93        |
| 2.1.2. Glôcôm góc mở .....   | 95        |
| 2.2. Chẩn đoán .....   | 96        |
| 2.2.1. Chẩn đoán xác định .....                                      | 96        |
| 2.2.2. Chẩn đoán hình thái .....                                     | 96        |
| 2.2.3. Chẩn đoán phân biệt .....                                     | 96        |
| 3. Điều trị .....  | 97        |
| 3.1. Glôcôm góc đóng .....   | 97        |
| 3.1.1. Nguyên tắc .....  | 97        |
| 3.1.2. Các phương pháp điều trị .....                                | 97        |
| 3.2. Glôcôm góc mở .....   | 98        |
| 3.2.1. Nguyên tắc điều trị .....                                     | 98        |
| 3.2.3. Các phương pháp điều trị .....                                | 98        |
| 4. Phòng bệnh .....  | 99        |
| 4.1. Phát hiện sớm Glôcôm .....                                      | 99        |
| 4.1.1. Đối tượng cần thiết được phát hiện sớm Glôcôm .....           | 99        |
| 4.1.2. Phương pháp phát hiện sớm Glôcôm .....                        | 99        |



|  |            |
|--|------------|
| 4.1.3. Cách đánh giá kết quả .....                                 | 100        |
| 4.1.4. Một số phương pháp góp phần phát hiện sớm bệnh glôcôm ..... | 100        |
| 4.2. Phòng bệnh .....  | 100        |
| 4.1.2. Một số nguyên nhân gây bệnh Glôcôm thứ phát .....           | 100        |
| 4.2.2. Một số điều cần tuyên truyền tại cộng đồng .....            | 101        |
| <b>CHẤN THƯƠNG MẮT .....</b>                                       | <b>102</b> |
| 1. Đại cương .....   | 102        |
| 2. Hoàn cảnh phát sinh .....                                       | 102        |
| 3. Phân loại .....   | 102        |
| 4. Chấn thương đụng dập mắt .....                                  | 102        |
| 4.1. Tổn thương mi mắt và kết mạc .....                            | 103        |
| 4.1.1. Tụ máu mi mắt .....   | 103        |
| 4.1.2. Trần khí dưới da mi và kết mạc .....                        | 103        |
| 4.1.3. Sụp mi .....  | 103        |
| 4.2. Vỡ xương hốc mắt .....  | 102        |
| 4.2.1. Vỡ thành trên .....   | 104        |
| 4.2.2. Vỡ thành dưới .....   | 104        |
| 4.3. Tổn thương của nhãn cầu .....                                 | 104        |
| 4.3.1. Đụng dập giác mạc .....                                     | 104        |
| 4.3.2. Xuất huyết tiền phòng .....                                 | 104        |
| 4.3.3. Đụng dập móng mắt - thể mi .....                            | 105        |
| 4.3.4. Di lệch thể thủy tinh .....                                 | 106        |
| 4.3.5. Xuất huyết dịch kính .....                                  | 106        |
| 4.3.6. Tổn thương võng mạc .....                                   | 107        |
| 4.3.7. Vỡ củng mạc .....   | 107        |
| 4.3.8. Những tổn thương muộn .....                                 | 107        |
| 5. Vết thương mắt .....  | 107        |
| 5.1. Vết thương nông .....   | 107        |
| 5.1.1. Rách kết mạc .....  | 108        |
| 5.1.2. Rách lớp giác mạc .....                                     | 108        |
| 5.1.3. Dị vật giác mạc .....                                       | 108        |
| 5.1.4. Rách lớp củng mạc .....                                     | 108        |
| 5.2. Vết thương xuyên thủng nhãn cầu .....                         | 108        |
| 5.2.1. Tổn hại giác mạc, củng mạc .....                            | 108        |
| 5.2.2. Tiền phòng .....  | 109        |
| 5.2.3. Móng mắt .....  | 109        |
| 5.2.4. Thể thủy tinh .....   | 109        |
| 6.2.5. Dị vật nội nhãn .....                                       | 110        |
| 6.3. Vết thương mi mắt .....                                       | 110        |
| 7. Phòng bệnh .....  | 110        |
| <b>BÔNG MẮT .....</b>  | <b>112</b> |
| 1. Tác nhân gây bông .....   | 112        |
| 1.1. Bông nóng .....   | 112        |
| 1.3. Bông do bức xạ .....  | 112        |
| 1.2. Bông hoá chất .....   | 112        |

|   |            |
|---|------------|
| 2. Lâm sàng .....                                   | 113        |
| 2.1. Bỏng nóng .....                                | 113        |
| 2.2. Bỏng mắt do bức xạ .....                       | 113        |
| 2.2.1. Bỏng mắt do những bức xạ ion hoá .....       | 113        |
| 2.2.2. Bỏng mắt do tia laser .....                  | 113        |
| 2.2.3. Bỏng mắt do tia cực tím (tia tử ngoại) ..... | 113        |
| 2.3. Bỏng mắt do hoá chất .....                     | 114        |
| 2.3.1. Triệu chứng cơ năng .....                    | 114        |
| 2.3.2. Triệu chứng thực thể .....                   | 114        |
| 3. Tiến triển và biến chứng .....                   | 115        |
| 3.1. Tiến triển .....                               | 115        |
| 3.2. Biến chứng của bỏng mắt .....                  | 115        |
| 3.3. Di chứng của bỏng mắt .....                    | 116        |
| 4. Phân loại bỏng mắt .....                         | 116        |
| 4.1. Theo tác nhân gây bỏng .....                   | 116        |
| 4.2. Theo mức độ tổn thương kết giác mạc .....      | <b>116</b> |
| 5. Điều trị bỏng mắt .....                          | 117        |
| 5.1. Nguyên tắc chung .....                         | 117        |
| 5.2. Xử trí sơ cứu .....                            | 117        |
| 5.3. Xử trí tại chuyên khoa mắt .....               | 117        |
| 5.4. Phẫu thuật cấp cứu .....                       | 118        |
| 5.5. Điều trị biến chứng và di chứng bỏng mắt ..... | 118        |
| 5.5.1. Biến chứng .....                             | 118        |
| 5.5.2. Di chứng .....                               | 118        |
| 6. Phòng bệnh .....                                 | 119        |

## **THUỐC VÀ ĐIỀU TRỊ TRONG NHÃN KHOA .....120**

|   |     |
|---|-----|
| 1. các phương pháp điều trị tại mắt ..... | 120 |
| 1.1. Tra thuốc tại mắt .....              | 120 |
| 1.1.1. Thuốc nước .....                   | 120 |
| 1.1.2. Thuốc mỡ .....                     | 121 |
| 1.2. Đặt thuốc tại mắt .....              | 121 |
| 1.3. Tiêm thuốc tại mắt .....             | 121 |
| 1.3.1. Tiêm dưới kết mạc .....            | 121 |
| 1.3.2. Tiêm dưới bao Tenon .....          | 122 |
| 1.3.3. Tiêm sau nhãn cầu .....            | 122 |
| 1.3.4. Tiêm cạnh nhãn cầu .....           | 122 |
| 1.3.5. Tiêm trong tiền phòng .....        | 123 |
| 1.3.6. Tiêm trong dịch kính .....         | 123 |
| 1.4. Điện di (iontophoresis) .....        | 123 |
| 1.5. Rửa mắt liên tục .....               | 123 |
| 2. Các thuốc tra mắt thường dùng .....    | 123 |
| 2.1. Thuốc gây tê tại chỗ .....           | 123 |
| 2.2. Thuốc sát trùng .....                | 124 |
| 2.3. Thuốc kháng sinh .....               | 124 |
| 2.4. Thuốc chống nấm .....                | 125 |
| 2.5. Thuốc chống vi rút .....             | 125 |

|  |            |
|--|------------|
| 2.6. Thuốc chống viêm .....  | 126        |
| 2.6.1. Thuốc chống viêm steroid .....                                  | 126        |
| 2.6.2. Thuốc chống viêm không steroid .....                            | 127        |
| 2.7. Thuốc giảm cương tụ, co mạch và chống dị ứng .....                | 127        |
| 2.8. Thuốc làm giãn đồng tử và liệt thể mi .....                       | 128        |
| 2.9. Thuốc điều trị bệnh glôcôm .....                                  | 128        |
| 2.9.1. Thuốc giống phó giao cảm .....                                  | 129        |
| 2.9.2. Thuốc giống giao cảm .....                                      | 129        |
| 2.9.3. Thuốc phong bế beta .....                                       | 129        |
| 2.9.4. Thuốc ức chế anhydrasa carbonic .....                           | 129        |
| 2.9.5. Thuốc tương tự prostaglandin .....                              | 130        |
| 2.10. Nước mắt nhân tạo .....  | 130        |
| 2.11. Thuốc giúp cho sự liền sẹo giác mạc .....                        | 130        |
| 2.12. Thuốc nhuộm dùng cho chẩn đoán .....                             | 130        |
| 3. Tác dụng phụ tại mắt của một số thuốc điều trị bệnh toàn thân ..... | 131        |
| 3.1. Thuốc điều trị bệnh tim mạch .....                                | 131        |
| 3.2. Thuốc điều trị bệnh thần kinh .....                               | 131        |
| 3.3. Thuốc điều trị sốt rét .....                                      | 131        |
| 3.4. Thuốc điều trị lao .....  | 132        |
| 2.5. Thuốc điều trị bệnh khớp .....                                    | 132        |
| <b>BỆNH MẮT LIÊN QUAN VỚI BỆNH TOÀN THÂN .....</b>                     | <b>133</b> |
| 1. bệnh nhiễm trùng .....  | 133        |
| 1.1 Bệnh lao .....   | 133        |
| 1.2 Bệnh giang mai .....   | 134        |
| 1.3. Bệnh sarcoit (sarcoidosis) .....                                  | 135        |
| 1.4. Bệnh toxoplasma (toxoplasmosis) .....                             | 136        |
| 1.5 Bệnh nấm Candida (candidiasis) .....                               | 137        |
| 2. bệnh vi rút .....   | 138        |
| 2.1. Bệnh herpes .....   | 138        |
| 2.2. Bệnh zona .....   | 139        |
| 2.3. Bệnh AIDS (hội chứng suy giảm miễn dịch mắc phải) .....           | 140        |
| 3. bệnh tim mạch .....   | 141        |
| 3.1. Bệnh võng mạc do cao huyết áp .....                               | 141        |
| 3.2. Các bệnh tim mạch khác .....                                      | 143        |
| 4. bệnh máu .....  | 144        |
| 4.1. Các bệnh hồng cầu .....   | 144        |
| 4.2. Các bệnh bạch cầu .....   | 144        |
| 4.3. Bệnh của dòng tiểu cầu .....                                      | 145        |
| 4.4. Tăng độ quánh của máu .....                                       | 145        |
| 5. bệnh nội tiết .....   | 146        |
| 5.1 Bệnh đái tháo đường .....  | 146        |
| 5.1.1. Bệnh võng mạc đái tháo đường chưa có tăng sinh .....            | 146        |
| 5.1.2. Bệnh võng mạc đái tháo đường tăng sinh .....                    | 147        |
| 5.2. Bệnh Basedow .....  | 147        |
| 6. bệnh dị ứng-miễn dịch .....   | 148        |
| 6.1. Hội chứng Stevens-Johnson (ban đỏ đa dạng) .....                  | 149        |

|   |     |
|---|-----|
| 6.2. Hội chứng Lyell (bong biểu bì hoại tử) .....               | 149 |
| 7. bệnh tự miễn .....   | 149 |
| 7.1. Bệnh nhược cơ .....  | 150 |
| 7.2. Hội chứng Vogt-Koyanagi-Harada .....                       | 150 |
| 7.3. Bệnh luput ban đỏ hệ thống .....                           | 151 |
| 7.4. Bệnh viêm khớp dạng thấp .....                             | 151 |
| 7.5. Bệnh viêm khớp dạng thấp của thiếu niên (bệnh Still) ..... | 151 |
| 7.6. Bệnh viêm cứng khớp sống .....                             | 151 |
| 7.7. Bệnh Behçet .....  | 151 |
| 7.8. Bệnh Reiter .....  | 152 |
| 7.9. Hội chứng Sjögren .....                                    | 152 |
| 8. Bệnh thần kinh .....   | 152 |
| 8.1. Thị thần kinh .....  | 152 |
| 8.2. Giao thoa thị giác .....                                   | 153 |
| 8.3. Đường thị giác sau giao thoa .....                         | 154 |
| 8.4. Tổn hại đồng tử .....                                      | 155 |
| 8.4.1. Hội chứng Claude-Bernard-Horner .....                    | 155 |
| 8.4.2. Đồng tử Argyll Robertson .....                           | 155 |

## **MỘT SỐ BỆNH MẮT TRẺ EM .....156**

|  |     |
|--|-----|
| 1. Bệnh glôcôm bẩm sinh .....                        | 156 |
| 1.1. Chẩn đoán .....                                 | 156 |
| 1.2. Chẩn đoán phân biệt .....                       | 158 |
| 1.3. Bệnh sinh .....                                 | 158 |
| 1.4. Một số hình thái glôcôm bẩm sinh đặc biệt ..... | 158 |
| 1.5. Điều trị .....                                  | 159 |
| 2. Bệnh ung thư võng mạc .....                       | 160 |
| 2.1. Chẩn đoán .....                                 | 160 |
| 2.2. Chẩn đoán phân biệt .....                       | 161 |
| 2.3. Điều trị .....                                  | 162 |
| 3. Bệnh đục thể thủy tinh .....                      | 162 |
| 3.1. Chẩn đoán .....                                 | 162 |
| 3.2. Chẩn đoán phân biệt .....                       | 162 |
| 3.3. Các hình thái .....                             | 163 |
| 3.4. Bệnh căn .....                                  | 163 |
| 3.5. Điều trị .....                                  | 163 |
| 4. Bệnh lác mắt ở trẻ em .....                       | 164 |
| 4.1. Khám lác .....                                  | 164 |
| 4.2. Các hình thái lác.....                          | 165 |
| 4.2.1. Lác trong.....                                | 165 |
| 4.2.2. Lác ngoài .....                               | 166 |
| 4.2.3. Một số hình thái lác đặc biệt.....            | 166 |
| 5. Bệnh võng mạc trẻ đẻ non .....                    | 166 |
| 5.1. Bệnh sinh .....                                 | 166 |
| 5.2. Chẩn đoán .....                                 | 167 |
| 5.3. Chẩn đoán phân biệt .....                       | 168 |
| 5.4. Điều trị .....                                  | 168 |

|                           |     |
|---------------------------|-----|
| TÀI LIỆU THAM KHẢO .....  | 169 |
| CÂU HỎI TỰ LƯỢNG GIÁ..... | 171 |

# ĐẠI CƯƠNG VỀ GIẢI PHẪU VÀ SINH LÝ MẮT

## Mục tiêu học tập

- Mô tả được cấu trúc giải phẫu của nhãn cầu, các bộ phận bảo vệ nhãn cầu và đường dẫn truyền thị giác
- Trình bày được một số quá trình sinh lý cơ bản diễn ra trong nhãn cầu

## Nội dung

Mắt là cơ quan cảm giác đảm nhiệm chức năng thị giác. Nhờ có mắt con người mới tìm hiểu và nhận biết được môi trường xung quanh, tạo điều kiện cho trí tuệ ngày càng phát triển.

Về cấu tạo của mắt bao gồm 3 phần: nhãn cầu, bộ phận bảo vệ nhãn cầu, đường thần kinh và trung khu phân tích thị giác

### 1. NHÃN CẦU

Nhãn cầu có hình cầu, chiều dài trục nhãn cầu ở người trưởng thành là 22 - 24 mm. Trục nhãn cầu ngắn hoặc dài sẽ gây tật khúc xạ hình cầu cận thị hoặc viễn thị.

#### 1.1. Vỏ bọc nhãn cầu.

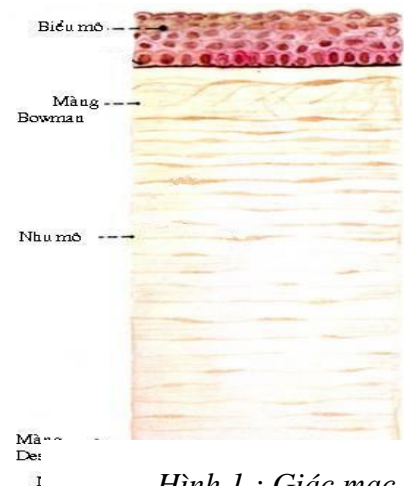
##### 1.1.1. Giác mạc:

Là một màng trong suốt, rất dai, không có mạch máu có hình chòm cầu chiếm 1/5 phía trước của vỏ nhãn cầu.

Đường kính của giác mạc khoảng 11 mm, bán kính độ cong là 7,7 mm. Chiều dày ở trung tâm là 0,5 mm, ở vùng rìa là 1mm. Công suất khúc xạ khoảng 45D.

Về phương diện tổ chức học giác mạc có 5 lớp, kể từ ngoài vào trong bao gồm:

- Biểu mô: là biểu mô lát tầng không sừng hoá
- Màng Bowman: có vai trò như lớp màng đáy của biểu mô
- Nhu mô: chiếm 9/10 chiều dày giác mạc-
- Màng Descemet: rất dai
- Nội mô: chỉ có một lớp tế bào



Hình 1 : Giác mạc

Giác mạc được nuôi dưỡng nhờ thẩm thấu từ các mạch máu quanh rìa, từ nước mắt và thủy dịch.

Thần kinh chi phối cảm giác giác mạc gồm nhiều nhánh xuất phát từ dây thần kinh mắt (V<sub>1</sub>).

### 1.1.2. *Củng mạc*

Củng mạc là một mô xơ rất dai, màu trắng chiếm 4/5 sau nhãn cầu. Củng mạc được cấu tạo từ nhiều lớp băng xơ dày đan chéo nhau rất vững chắc có nhiệm vụ bảo vệ cho các màng và các môi trường bên trong.

Độ dày của củng mạc thay đổi tùy theo từng vùng. Củng mạc dày nhất là ở vùng cực sau (1 - 1,35mm), mỏng nhất là ở chỗ bám của các cơ trực, chỉ khoảng 0,3mm. Ở vùng rìa độ dày củng mạc là 0,6mm và ở xích đạo là 0,4 - 0,6mm. Cực sau củng mạc có một lỗ thủng đường kính 1,5mm che lỗ thủng có lá sàng có nhiều lỗ nhỏ để các sợi thần kinh thị giác đi qua.

## 1.2. *Màng mạch*

Màng mạch hay còn gọi là *màng bồ đào* gồm ba phần là mống mắt, thể mi và hắc mạc. Trong đó mống mắt và thể mi gọi là màng bồ đào trước còn hắc mạc gọi là màng bồ đào sau. Nhiệm vụ chung của màng bồ đào là nuôi dưỡng nhãn cầu và điều hoà nhãn áp.

### 1.2.1. *Mống mắt*

Mống mắt có hình đồng xu thủng ở giữa. Mặt trước là giới hạn phía sau của tiền phòng, có màu nâu, xanh hay đen tùy theo chủng tộc. Mặt sau của mống mắt có màu nâu sẫm đồng nhất và là giới hạn trước của hậu phòng. Ở giữa mống mắt có một lỗ tròn gọi là đồng tử.

Về mô học mống mắt gồm 3 lớp chính:

- Lớp nội mô ở mặt trước, liên tiếp với lớp nội mô của giác mạc
- Lớp đệm: là tổ chức bắc xấp trong có hai loại sợi cơ trơn là cơ vòng đồng tử có tác dụng làm co đồng tử, do dây thần kinh số III chi phối và cơ nan hoa có tác dụng làm giãn đồng tử, do dây thần kinh giao cảm chi phối. Ở lớp này còn có những tế bào mang sắc tố quyết định màu sắc mống mắt.
- Lớp biểu mô ở mặt sau, gồm những tế bào mang sắc tố xếp rất dày đặc làm cho mặt sau của mống mắt có màu nâu sẫm.

Vai trò chính của mống mắt là điều chỉnh lượng ánh sáng đến võng mạc thông qua việc thay đổi kích thước của đồng tử.

### 1.2.2. *Thể mi*

Thể mi là phần nhô lên của màng bồ đào nằm giữa mống mắt và hắc mạc. Vai trò của thể mi là điều tiết giúp mắt nhìn rõ những vật ở gần và tiết ra thủy dịch nhờ các tế bào lập phương ở tua mi.

Thể mi nằm khuất sau mống mắt là một dải hình tròn không đều, phía thái dương và phía trên (5,6 - 6,3 mm) rộng hơn phía mũi và phía dưới (4,5 - 5,2 mm). Chiều dày là 1,2 mm. Mặt cắt của thể mi là một hình tam giác, đỉnh quay về phía hắc mạc, đáy quay về phía trung tâm của giác mạc, một cạnh quay ra trước áp vào củng mạc và một cạnh quay về phía dịch kính, đáy có mống mắt bám vào.

Nhìn từ phía sau thể mi có 2 phần. Phần sau nhãn, nhạt màu gọi là vòng cung thể mi (*orbiculus ciliaris*) giới hạn phía sau vùng này là *ora serrata*. Phần trước gọi là vành thể mi (*corona ciliaris*) có khoảng 70 đến 80 nếp gấp gọi là các tua mi. Các tua mi màu

xám nhạt nổi bật trên nền nâu thẫm của thể mi. Từ đây có những dây chằng trong suốt đi đến xích đạo của thể thủy tinh gọi là các dây chằng Zinn.

Về tổ chức học, từ ngoài vào trong thể mi có 7 lớp:

- Lớp trên thể mi: liên tục với lớp thượng hắc mạc
- Lớp cơ thể mi: gồm các sợi cơ tron xếp theo hướng dọc (cơ Brucke) và hướng vòng (cơ Muller)
- Lớp mạch máu: phát triển rất phong phú ở các tua mi
- Lớp màng kính: trong suốt
- Lớp biểu mô sắc tố: gồm những tế bào hình trụ chứa nhiều myeline nằm trên lớp màng kính
- Lớp biểu mô thể mi: gồm những tế bào hình trụ không có sắc tố. ở phía sau gần ora serrata các tế bào dài hơn, càng ra trước, càng gần tua mi thì các tế bào này càng ngắn hơn và trở thành hình lập phương
- Lớp giới hạn trong: là lớp trong cùng

### 1.2.3. Hắc mạc

Là một màng liên kết lỏng lẻo nằm giữa củng mạc và võng mạc. Hắc mạc có nhiều mạch máu và những tế bào sắc tố đen có nhiệm vụ nuôi nhãn cầu và biến lòng nhãn cầu trở thành một buồng tối giúp hình ảnh được thể hiện rõ nét trên võng mạc.

Về tổ chức học hắc mạc gồm 3 lớp:

- Lớp thượng hắc mạc ở ngoài cùng
- Lớp hắc mạc chính danh có rất nhiều mạch máu
- Lớp màng Bruch ở trong cùng

### 1.2.4. Mạch máu và thần kinh của màng bồ đào

*Động mạch:* màng bồ đào gồm có 2 hệ thống là các động mạch mi ngắn sau các động mạch mi dài sau. Các động mạch mi ngắn sau gồm khoảng 20 động mạch bắt nguồn từ động mạch mắt đi xuyên qua củng mạc ở xung quanh thị thần kinh rồi chia nhánh chằng chịt trong hắc mạc. Các động mạch mi dài sau có 2 động mạch, sau khi đi vào nhãn cầu bằng cách xuyên qua củng mạc ở hai bên của thị thần kinh, 2 động mạch này đi qua khoang thượng hắc mạc, không phân nhánh cho hắc mạc mà đi thẳng đến bờ ngoài mỏng mắt chia nhánh tạo nên vòng động mạch lớn của mỏng mắt chi phối cho mỏng mắt và thể mi.

*Tĩnh mạch:* máu từ màng bồ đào theo các tĩnh mạch nhỏ rồi dồn về 4 tĩnh mạch lớn gọi là tĩnh mạch trích trùng ra ngoài nhãn cầu đi theo tĩnh mạch mắt chảy vào xoang tĩnh mạch hang.

*Bạch huyết:* không có ở màng bồ đào

*Thần kinh:* có 2 loại sợi là thần kinh mi dài và thần kinh mi ngắn xuyên qua củng mạc ở cực sau nhãn cầu xung quanh thị thần kinh để vào hắc mạc. Thần kinh mi dài gồm 2 sợi nguồn gốc từ nhánh mũi của dây V<sub>1</sub> (nhánh mắt của thần kinh tam thoa). Thần kinh mi ngắn gồm nhiều sợi xuất phát từ hạch mi (hạch mắt).



Hạch mi nằm trong hốc mắt, sau nhãn cầu, phía ngoài thần kinh thị giác và được tạo bởi ba loại sợi là sợi giao cảm đến từ hạch giao cảm cổ, sợi cảm giác thuộc nhánh mũi của thần kinh V<sub>1</sub> và sợi vận động thuộc dây thần kinh số III.

### 1.3. Võng mạc

Võng mạc còn gọi là màng thần kinh, nằm ở trong lòng của màng bồ đào. Đó là nơi tiếp nhận các kích thích ánh sáng từ ngoại cảnh rồi truyền về trung khu phân tích thị giác ở vỏ não.

#### 1.3.1. Hình thể

Võng mạc gồm 2 phần là võng mạc cảm thụ và võng mạc vô cảm, ranh giới giữa 2 phần là Ora - Serrata cách rìa giác mạc 7 - 8 mm.

Trung tâm của võng mạc, tương ứng với cực sau nhãn cầu là một vùng có màu sáng nhạt gọi là hoàng điểm. Chính giữa hoàng điểm có một hố nhỏ lõm xuống gọi là hố trung tâm.

Ở cách hoàng điểm 3,4 - 4 mm về phía mũi là gai thị, đây chính là điểm khởi đầu của dây thần kinh thị giác. Gai thị có hình tròn hoặc hơi bầu dục, đường kính khoảng 1,5 mm, có màu hồng nhạt, ranh giới rất rõ với xung quanh.

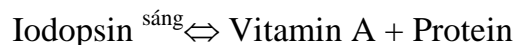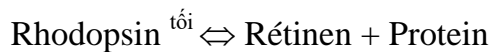
#### 1.3.2. Cấu trúc

Võng mạc có 4 lớp tế bào:

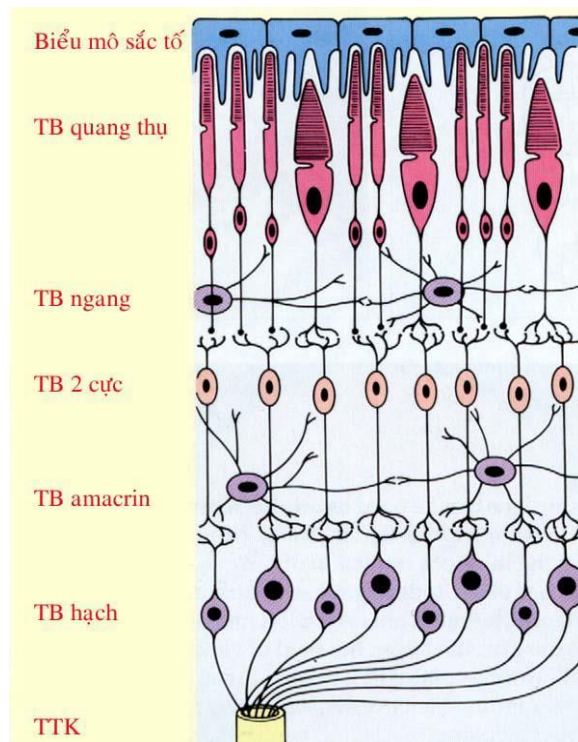
*Lớp biểu mô sắc tố:* chỉ gồm 1 lớp tế bào nằm sát mạch mạc. Những tế bào này dẹt hình lục giác, nhân nhỏ, bào tương có nhiều sắc tố. ở mặt đáy của tế bào có những dải bào tương kéo dài tạo nên những tua sợi dài độ 5μ.

*Lớp tế bào thị giác:* đây là những tế bào cảm giác. Cực ngoài của các tế bào này biệt hoá thành một cơ quan thụ cảm ánh sáng (photorécepteur) vùi trong các tua sợi của lớp biểu mô sắc tố. Cực trong của các tế bào này nối với những tế bào hai cực. Có 2 loại tế bào cảm thụ ánh sáng là tế bào nón và tế bào que. Tế bào nón giúp chúng ta nhận thức tinh tế hình ảnh của vật trong điều kiện có đầy đủ ánh sáng, tế bào này cũng giúp chúng ta cảm nhận được màu sắc. Tế bào que giúp ta nhìn được trong điều kiện ánh sáng yếu.

Hoạt động sinh lý của tế bào nón và tế bào que là nhờ tác dụng của các chất hoá học như Iodopsin trong tế bào nón và Rhodopsin trong tế bào que.



Sự phân bố của tế bào nón và tế bào que không đồng đều ở võng mạc. Tế bào nón chủ yếu nằm ở vùng võng mạc trung tâm và càng ra phía ngoại vi càng giảm dần. Tế bào que nằm chủ yếu ở võng mạc ngoại vi.



Hình 2: Các lớp của võng mạc

*Lớp tế bào 2 cực:* có nhiệm vụ dẫn truyền xung động thần kinh từ các tế bào cảm thụ ánh sáng đến các tế bào hạch. Có hai loại tế bào là tế bào hai cực đa syn-áp nhận xung động từ nhiều tế bào thị giác và tế bào hai cực đơn syn-áp chỉ nhận xung động từ một tế bào thị giác.

*Lớp tế bào hạch hay tế bào đa cực:* là những tế bào khá to, kích thước 20 - 30 $\mu$ . Mỗi tế bào có nhiều tua gai tiếp xúc với các tế bào hai cực, riêng ở vùng hoàng điểm mỗi tế bào đa cực chỉ tiếp nối với một tế bào hai cực đơn syn-áp. Mỗi tế bào hạch đều có một sợi trục rất dài, tất cả các sợi trục đều hướng về phía gai thị để tạo nên dây thần kinh thị giác.

### 1.3.3. Mạch máu của võng mạc

Động mạch trung tâm võng mạc là một nhánh xuất phát từ động mạch mắt chạy tới nhãn cầu, cách cực sau nhãn cầu chừng 10mm thì chui vào thị thần kinh, theo trục thần kinh thị giác để đi tới võng mạc. Tới đĩa thị, động mạch này phân thành 2 nhánh: nhánh trên và nhánh dưới, mỗi nhánh lại phân đôi thành nhánh thái dương và nhánh mũi. Các nhánh này lại tiếp tục phân đôi như hình cành cây không nối tiếp với nhau.

Các tĩnh mạch thường đi kèm song song với động mạch. Ở gai thị tĩnh mạch thường nằm phía ngoại động mạch. Sau khi ra khỏi nhãn cầu tĩnh mạch trung tâm võng mạc tiếp tục thoát ra khỏi thị thần kinh, thường ở phía sau động mạch một chút. Sau đó tĩnh mạch tiếp tục đi qua khe bướm phía trên vòng Zinn, cuối cùng đổ vào xoang tĩnh mạch hang.

## 1.4. Tiền phòng và hậu phòng

### 1.4.1. Tiền phòng

Tiền phòng là một khoang nằm giữa giác mạc ở phía trước, mống mắt và thể thủy tinh ở phía sau, trong chứa đầy thủy dịch.

Phần trung tâm tiền phòng là chỗ sâu nhất, độ sâu ở đây khoảng 3 - 3,5 mm. Càng gần rìa độ sâu tiền phòng càng giảm dần. Độ sâu của tiền phòng còn thay đổi theo tuổi, càng lớn tuổi độ sâu này càng giảm dần do thể tích của thể thủy tinh tăng lên. Mất viễn thị trực nhãn cầu ngắn tiền phòng thường rất nông. Ngược lại ở những mắt cận thị trực nhãn cầu dài tiền phòng thường rộng và sâu hơn người bình thường.

Góc tiền phòng ở phía cạnh rìa ngoài của tiền phòng được giới hạn bởi giác - củng mạc ở phía trước và mống mắt - thể mi ở phía sau nên còn gọi là *góc mống mắt giác mạc*.

Góc tiền phòng là một vùng có vai trò quan trọng về sinh lý cũng như về phẫu thuật vì đây là nơi phần lớn thủy dịch được hấp thụ thoát ra khỏi tiền phòng và phần lớn các phẫu thuật nội nhãn đều phải đi qua vùng này. Góc tiền phòng có những thành phần sau:

- Vòng Schwalbe: là một gờ nhỏ hình vòng, là nơi tận hết của màng Descemet.
- Trabeculum: là một dải hình lăng trụ tam giác, màu xám nhạt nằm trong chiều sâu của rìa củng - giác mạc. Trabeculum được cấu tạo gồm nhiều lá sợi xếp chồng lên nhau tạo nên một hệ thống khe lỗ để thủy dịch có thể thoát ra ngoài đi đến ống Schlemm.
- Ống Schlemm: nằm phía sau trabeculum, có nhiệm vụ thu nhận thủy dịch rồi đổ vào hệ thống tuần hoàn chung của cơ thể.
- Cựa củng mạc: là chỗ tiếp nối giữa củng mạc và giác mạc. Cựa củng mạc thường bị trabeculum che khuất nên ít khi nhìn thấy khi soi góc.
- Dải thể mi: là phần có thể nhìn thấy của thể mi, thể hiện là một viền mảnh có màu thẫm.
- Chân mống mắt: là nơi mống mắt bám vào thể mi

### 1.4.2. Hậu phòng

Khoang hậu phòng có giới hạn trước là mặt sau mống mắt và giới hạn sau là mặt trước của màng dịch kính (màng Hyaloid). Hậu phòng thông với tiền phòng qua lỗ đồng tử, trong hậu phòng cũng chứa thủy dịch giống như tiền phòng.

## 1.5. Các môi trường trong suốt

### 1.5.1. Thủy dịch

Thủy dịch là một chất lỏng trong suốt do thể mi tiết ra chứa đầy trong tiền phòng và hậu phòng.

#### 1.5.1.1. Thành phần của thủy dịch

Thành phần chủ yếu của thủy dịch là nước 98,75%, ngoài ra còn Albumin và Globulin 0,02%, Glucosa 0,008%, axit amin 0,03% ngoài ra còn có các chất điện giải, các mucopolysaccharid, oxy...

### 1.5.1.2. Sự tuần hoàn của thủy dịch

Thủy dịch được các tế bào lập phương của thể mi tiết ra hậu phòng, sau đó phần lớn thủy dịch (80%) qua lỗ đồng tử ra tiền phòng, tiếp đó thủy dịch đi qua cấu trúc trabeculum ở góc tiền phòng đến ống Schlemm rồi đi theo các tĩnh mạch nước đến đám rối tĩnh mạch thượng cùng mạc rồi đổ vào hệ thống tuần hoàn chung của cơ thể. Phần còn lại của thủy dịch (20%) được hấp thụ qua màng bồ đào đến khoang thượng hắc mạc rồi được các mao mạch ở đó hấp thụ đi.

### 1.5.1.3. Vai trò của thủy dịch

Thủy dịch là yếu tố quan trọng nhất tác động đến nhãn áp. Nhờ có nhãn áp nên nhãn cầu luôn có hình dạng ổn định, đảm bảo cho chức năng quang học của mắt. Đồng thời thủy dịch chính là nguồn cung cấp dinh dưỡng cho thể thủy tinh và góp phần quan trọng nuôi dưỡng giác mạc.

## 1.5.2. Thể thủy tinh

### 1.5.2.1. Hình thể

Thể thủy tinh là một thấu kính trong suốt hai mặt lồi được treo cố định vào vùng thể mi nhờ các dây Zinn. Thể thủy tinh dày khoảng 4mm đường kính 8-10mm bán kính độ cong của mặt trước là 10mm, mặt sau là 6mm. Công suất quang học là 20-22D.

Thể thủy tinh có 2 mặt trước và sau, nơi hai mặt này gặp nhau gọi là xích đạo. Mặt trước tiếp giáp với mặt sau của mống mắt, mặt sau tiếp giáp với màng dịch kính. Xích đạo thể thủy tinh cách thể mi khoảng 0,5 mm, ở đây có các dây chằng trong suốt nối liền từ bờ ngoài thể thủy tinh đến thể mi gọi là các dây chằng Zinn có tác dụng giữ thể thủy tinh tại chỗ và truyền các hoạt động của cơ thể mi đến màng bọc thể thủy tinh.

### 1.5.2.2. Cấu trúc tổ chức học

Thể thủy tinh gồm 3 phần:

**Màng bọc:** còn gọi là bao thể thủy tinh, là một màng trong suốt, dai và đàn hồi bọc bên ngoài thể thủy tinh.

**Biểu mô dưới màng bọc:** lớp biểu mô này chỉ có một lớp tế bào và chỉ có ở mặt trước. ở vùng trung tâm mặt trước các tế bào này có hình dẹt nhưng càng gần xích đạo các tế bào này càng có xu hướng cao dần lên, hẹp dần lại và kéo dài dần ra biến thành các sợi thể thủy tinh

**Các sợi của thể thủy tinh:** mỗi sợi thể thủy tinh là một tế bào biểu mô kéo dài. Các sợi này uốn cong như hình chữ U, đáy quay về xích đạo, đầu quay về phía trung tâm. Các sợi tiếp nối với sợi phi đối diện ở vùng trung tâm tạo nên khớp chữ Y ở mặt trước và chữ Y ngược ở mặt sau thể thủy tinh.

Các sợi thể thủy tinh được tạo ra không ngừng trong suốt cuộc đời. Các sợi mới được tạo ra đẩy dồn các sợi cũ vào trung tâm làm thể thủy tinh ngày càng đặc lại và hình thành nhân cứng ở giữa ở người trên 35 tuổi. Phần mềm hơn nằm xung quanh nhân cứng gọi là vỏ thể thủy tinh.

### 1.5.2.3. Mạch máu và thần kinh

Thể thủy tinh hoàn toàn không có mạch máu và thần kinh. Nuôi dưỡng cho thể thủy tinh là nhờ thẩm thấu một cách có chọn lọc từ thủy dịch. Khi bao thể thủy tinh bị tổn

thương thủy dịch sẽ ngấm vào thể thủy tinh một cách ồ ạt làm thể thủy tinh nhanh chóng bị đục và trương phồng lên.

#### 1.5.2.4. *Vai trò của thể thủy tinh*

Công suất hội tụ của thể thủy tinh có vai trò quan trọng trong hệ thống khúc xạ, giúp tiêu điểm ảnh hội tụ đúng trên võng mạc khi nhìn xa. Khả năng thay đổi độ dày của thể thủy tinh gọi là sự điều tiết có tác dụng giúp mắt nhìn rõ những vật ở gần.

#### 1.5.3. *Dịch kính*

Là một chất lỏng như lòng trắng trứng nằm sau thủy tinh thể, chiếm toàn bộ phần sau nhãn cầu, lớp ngoài cùng đặc lại thành màng Hyaloit. ở người dưới 35 tuổi màng Hyaloit và thể thủy tinh dính với nhau, **còn người** trên 35 tuổi màng Hyaloit và thể thủy tinh tách ra thành khoảng trống Berger.

Thành phần chính của dịch kính là 1 protein có cấu trúc dạng sợi tên là Vitrêin và lấp đầy trong các khoang giữa các sợi là axit Hyaluronic.

## 2. CÁC BỘ PHẬN BẢO VỆ NHÃN CẦU.

### 2.1. *Hốc mắt*

Có hai hốc mắt nằm hai bên của hốc mũi, được tạo nên từ các xương sọ và xương mặt. Hốc mắt có hình tháp bốn cạnh có 4 thành xương, đáy quay ra trước và đỉnh quay về phía sau.

#### 2.1.1. *Kích thước*

Ở người trưởng thành thể tích hốc mắt trung bình khoảng 29 ml. Chiều cao từ đỉnh đến đáy hốc mắt là 40 mm. Chiều rộng của đáy hốc mắt xấp xỉ 40 mm, chiều cao của đáy là khoảng 35 mm.

#### 2.1.2. *Các thành của hốc mắt*

##### 2.1.2.1. *Thành trên*

Còn gọi là trần ổ mắt do xương trán ở phía trước và cánh nhỏ xương bướm ở phía sau tạo thành. Phía ngoài của trần ổ mắt có hố lệ, trong có hố có tuyến lệ chính. Phía trong, gần góc trên trong có hố rông rọc nằm sau bờ hốc mắt 4 mm, đây là chỗ dính của rông rọc cơ chéo lớn.

##### 2.1.2.2. *Thành ngoài*

Thành này rất dày, do ba xương tạo thành. Phía trước có xương gò má ở dưới và mỏm hốc mắt ngoài ở trên. Phía sau là cánh lớn xương bướm

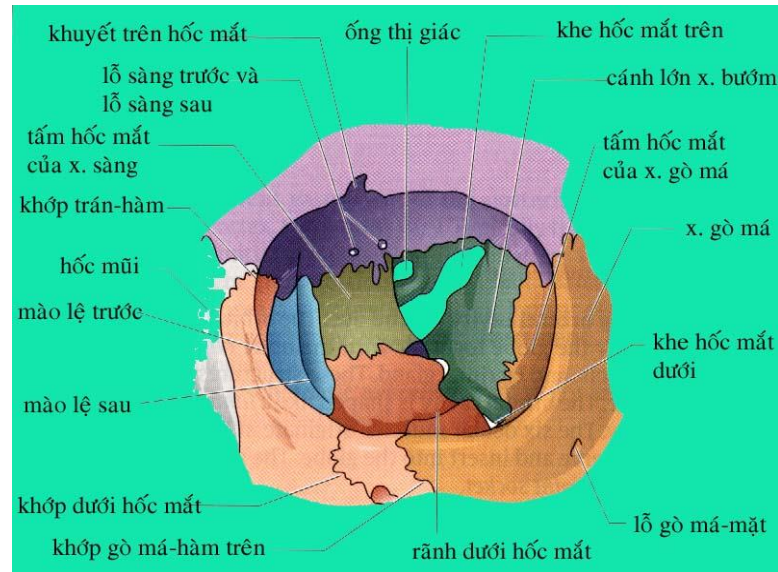
##### 2.1.2.3. *Thành dưới*

Còn gọi là nền của hốc mắt. Thành này được tạo nên từ mỏm hốc mắt của xương khẩu cái, xương gò má và mỏm thấp của xương hàm trên. Nền hốc mắt chỉ dày khoảng 0,5 - 1 mm nên dễ bị tổn thương khi có chấn thương vùng mặt tạo nên sự thông thương giữa hốc mắt và xoang hàm trên.

##### 2.1.2.4. *Thành trong*

Thành này có bốn xương gồm mặt bên của thân xương bướm, mặt phẳng của xương sàng, xương lệ và mỏm hốc mắt ngoài của xương trán.

Hốc mắt được bao vây xung quanh các xoang. Do đó, viêm xoang có thể là nguyên nhân của một số bệnh ở mắt.



Hình 3: Hốc mắt

### 2.1.3. Đáy hốc mắt

Đáy hốc mắt có hình bầu dục gồm 4 bờ

#### 2.1.3.1. Bờ trên

Ở điểm giữa 1/3 trong và 2/3 ngoài của bờ trên là lõm rỗng rọc có động mạch trên hố và thần kinh trán đi qua. Góc trong có thần kinh mũi ngoài. 1/3 ngoài có động mạch và thần kinh lệ.

#### 2.1.3.2. Bờ ngoài

Có dây chằng mi ngoài bám vào, đầu kia của dây chằng bám vào sụn mi.

#### 2.1.3.3. Bờ dưới

Bờ xương hơi trũng xuống dưới ở 1/3 ngoài tạo nên một khoảng trống khá rộng phía dưới ngoài nhãn cầu, là vị trí thuận lợi cho thủ thuật tiêm cạnh nhãn cầu. Phía dưới điểm giữa của bờ dưới khoảng 1cm có lỗ dưới hố, đi qua đây là một nhánh của thần kinh hàm trên chi phối cảm giác mi dưới gọi là thần kinh dưới hố.

#### 2.1.3.4. Bờ trong

Xương cuộn lại thành một rãnh gọi là máng lệ, nằm trong máng lệ có túi lệ.

### 2.1.4. Đỉnh hốc mắt

Có lỗ thị giác và một khe hình chữ V. Chui qua lỗ thị giác có thần kinh số II động mạch trung tâm võng mạc. Bám vào bờ trong trên lỗ thị giác có gân cơ nâng mi trên và cơ chéo lớn.

Khe hình chữ V có 2 phần: phần trên gọi là khe bướm, phần dưới là rãnh bướm hàm. Bám vào giữa khe hình chữ V có một vòng xơ gọi là vòng zin. Chui qua vòng zin để vào hốc mắt có: nhánh trên và dưới của dây thần kinh III, thần kinh VI và dây thần kinh mũi. Chui qua phần trên của khe bướm tuần tự có dây thần kinh lệ, dây thần kinh

trán, tĩnh mạch mắt và dây thần kinh số IV. Nằm trong rãnh bướm hàm có nhánh dưới hồ của dây thần kinh hàm trên.

### **2.1.5. Các phần tử nằm trong hốc mắt**

#### **2.1.5.1. Cơ vận động nhãn cầu**

Có 6 cơ vận nhãn gồm 4 cơ thẳng là cơ thẳng trên, thẳng dưới, thẳng trong, thẳng ngoài và 2 cơ chéo là cơ chéo lớn, cơ chéo bé.

*Nguyên uỷ:* 4 cơ thẳng bám vào vòng Zinn ở đỉnh hốc mắt. Cơ chéo lớn bám vào trong trên lỗ thị giác, cơ chéo bé bám vào góc dưới trong bờ hốc mắt.

*Bám tận:* Các cơ trực trên, trực ngoài, trực dưới và trực trong lần lượt bám cách rìa giác mạc 8mm, 7mm, 6mm và 5mm. Cơ chéo lớn bám vào phía trên ngoài của sau nhãn cầu, đầu sau của đường bám cách hoàng điểm 2mm. Cơ chéo bé bám vào phía dưới ngoài của sau nhãn cầu.

*Động tác:* Cơ thẳng trên đưa mắt lên trên, cơ thẳng dưới đưa mắt xuống dưới, cơ thẳng trong đưa mắt vào trong, cơ thẳng ngoài đưa mắt ra ngoài. Cơ chéo lớn đưa mắt xuống dưới, ra ngoài và xoáy vào trong, cơ chéo bé đưa mắt lên trên, ra ngoài và xoáy ra ngoài.

*Thần kinh chi phối:* Cơ thẳng trên, thẳng trong, thẳng dưới và cơ chéo bé do dây thần kinh số III chi phối, cơ thẳng ngoài do dây thần kinh số VI chi phối, cơ chéo lớn do dây thần kinh số IV chi phối.

#### **2.1.5.2. Các cơ của mi mắt**

*Cơ nâng mi trên:* Cơ này xuất phát từ các tổ chức xơ ở đỉnh hốc mắt đi hướng ra phía trước, nằm sát trần ổ mắt. Khi gần đến đáy hốc mắt thân cơ toả rộng ra và tận hết bằng một dải gân rộng trong mi mắt.

*Cơ vòng mi:* Các thứ cơ bao quanh khe mi có nhiệm vụ nhắm kín mắt. Cơ có hai phần là phần hốc mắt và phần mi. Chi phối cho cơ là một nhánh của thần kinh mặt.

#### **2.1.5.3. Các gân trong hốc mắt**

*Màng xơ cơ quanh hốc mắt:* Là một màng xơ mỏng có lẫn những thứ cơ trơn tăng cường bao bọc các thành xương của hố mắt và nối liền với màng cứng qua ống thị giác và khe bướm.

*Bao Tenon:* Là màng xơ bọc ngoài củng mạc bắt đầu từ phía sau giác mạc và kết thúc ở chỗ vào của thị thần kinh. Ở chỗ bám của các cơ vận nhãn bao tenon quặt ra sau bao bọc các cơ và dính vào bao cơ. Cách rìa giác mạc 3mm, bao tenon bắt đầu dính chặt vào kết mạc thành một lá duy nhất.

#### **2.1.5.4. Tổ chức hố mắt**

Là một mô mỡ giàu mạch máu lấp đầy những khoảng trống còn lại trong hốc mắt có tác dụng đệm làm giảm thiểu những chấn động cho nhãn cầu khi chúng ta vận động.

## **2.2. Mi mắt**

Mỗi mắt có 2 mi, mi trên và mi dưới. Giải phẫu 2 mi gần giống nhau.

### **2.2.1. Cấu tạo mi mắt**

Mi mắt có 4 lớp, kể từ trước ra sau bao gồm:

*Da mi:* mỏng và mịn. Tuyến mồ hôi ở da mi có hình ống gọi là tuyến Moll

*Lớp cơ mi:* gồm cơ vòng mi và cơ nâng mi trên.

Cơ vòng mi bám vào dây chằng mi trong và mi ngoài. Bờ cơ vòng nằm sát bờ mi cạnh hàng chân lông mi gọi là cơ Riolan. Cơ vòng mi do dây thần kinh số VII chi phối, có tác dụng khép mi làm nhắm mắt. Liệt dây VII gây hội chứng Charles-Bell.

Cơ nâng mi trên xuất phát từ đỉnh hốc mắt đi ra phía trước, các thớ cơ bám vào da mi và bờ trên sụn mi. Cơ nâng mi trên do dây thần kinh số III chi phối có tác dụng mở mắt. Khi tổn thương dây III mi trên bị sụp gây ra hội chứng sụp mi.

*Lớp sụn mi:* thực chất đây là một tổ chức xơ mà các sợi ép chặt lại khiến chúng có mật độ rắn như sụn. Có hai tấm sụn là sụn mi trên và sụn mi dưới tạo nên một khung tương đối vững chắc cho mi mắt. Trong sụn mi có các tuyến bã Meibomius, có khoảng 25-35 tuyến trong mỗi mi mắt, ống tuyến đổ ra bờ tự do của mi.

*Lớp kết mạc:* là một màng mỏng trong có nhiều mạch máu. Kết mạc có 3 phần: Kết mạc mi, kết mạc cùng đồ và kết mạc nhãn cầu. Nằm rải rác ở kết mạc có các tuyến tiết nước mắt phụ: tuyến Manz, tuyến Henlé... Tuần hoàn kết mạc do 2 hệ thống tuần hoàn khác nhau. Hệ thống nông có nguồn gốc từ động mạch kết mạc sau, chạy từ cùng đồ ra phía trước. Hệ thống sâu có nguồn gốc từ động mạch mi trước hoặc động mạch cơ.

### **2.2.2. Tuần hoàn mi**

#### **2.2.2.1. Động mạch**

Tuần hoàn chính bắt nguồn từ động mạch trên hố, gồm động mạch mi trên và động mạch mi dưới.

Tuần hoàn phụ nuôi dưỡng phần mi ngoài vi bắt nguồn từ động mạch lệ, động mạch thái dương nông...

#### **2.2.2.2. Tĩnh mạch**

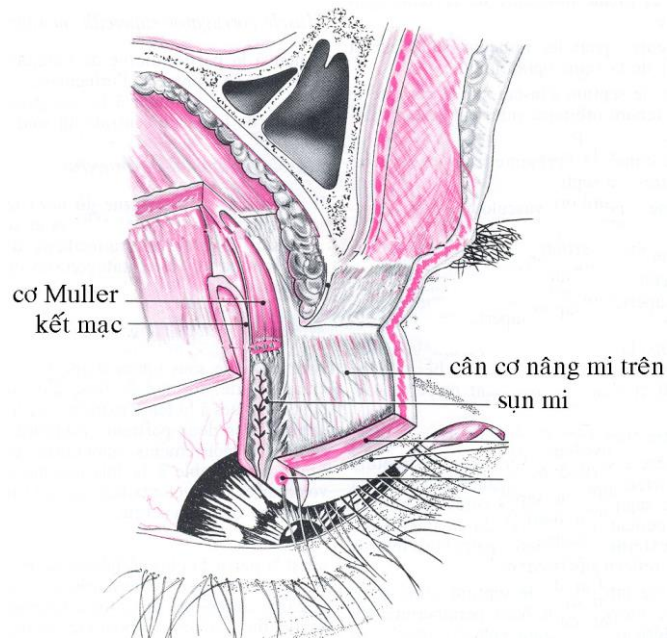
Máu từ mi chảy vào hệ thống tĩnh mạch quanh hốc mắt rồi đổ vào xoang tĩnh mạch hang.

### **2.2.3. Thần kinh vận động và cảm giác mi.**

#### **2.2.3.1. Vận động**

Dây thần kinh số VII chi phối cơ vòng mi, dây thần kinh số III chi phối cho cơ nâng mi trên.





Hình 4: Mi mắt.

### 2.2.3.2. Cảm giác

Cảm giác mi trên là do nhánh lệ, trán, mũi đều là các nhánh của dây V1 chi phối. Cảm giác mi dưới do thần kinh dưới hố chi phối.

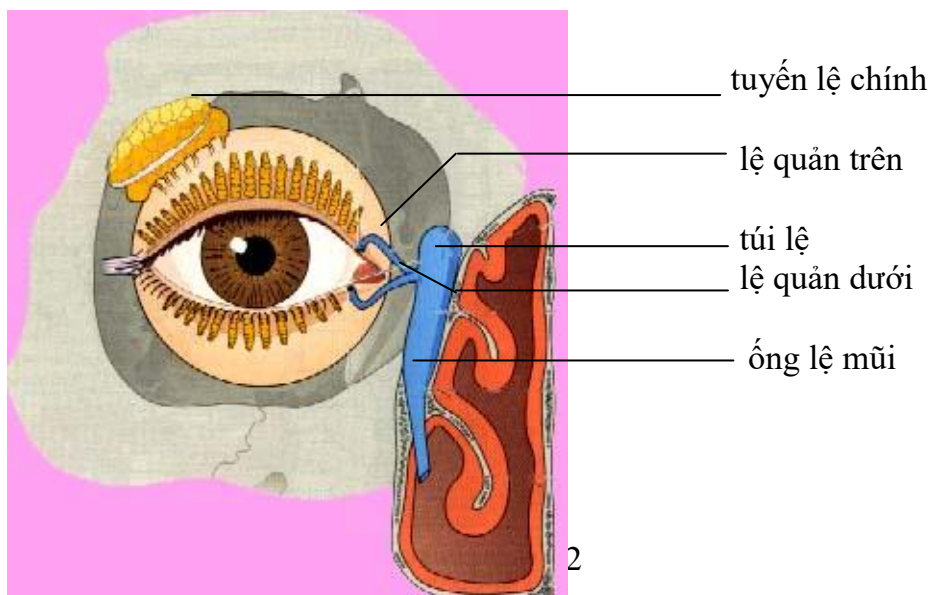
## 2.3. Lệ bộ

### 2.3.1. Bộ phận chế tiết nước mắt

Nhiệm vụ của nước mắt là dinh dưỡng và bảo vệ giác mạc. Nước mắt được tiết ra từ tuyến lệ chính nằm ở góc trên ngoài của hốc mắt và tuyến lệ phụ nằm rải rác ở kết mạc.

### 2.3.2. Đường dẫn nước mắt

Nước mắt được thu nhận vào lỗ lệ trên và lỗ lệ dưới ở góc trong của mi mắt đi vào lệ quả trên và dưới rồi đi qua ống lệ chung dồn về túi lệ. Từ đây nước mắt tiếp tục đi qua ống lệ lệ rồi đổ xuống ở ngách mũi dưới.



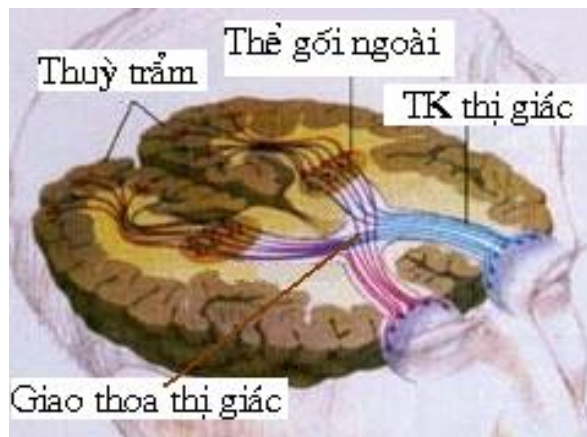
Hình 5: Lệ bộ

### 3. ĐƯỜNG THẦN KINH VÀ TRUNG KHU THỊ GIÁC

#### 3.1. Đường thần kinh thị giác

Sợi trục của các tế bào hạch tập trung đến gai thị, chui qua là sàng tạo thành dây thần kinh thị giác (dây số II). Thần kinh thị giác đi đến đỉnh hố mắt rồi chui qua lỗ thị giác để vào trong hộp sọ. Sau đó các sợi trục của các tế bào hạch của nửa võng mạc phía mũi (bó mũi) bắt chéo sang bên đối diện để đi cùng với bó thái dương bên kia đến dừng ở thể gối ngoài. Nơi hai bó mũi bắt chéo nhau gọi là giao thoa thị giác, nằm ngay trên hố yên nên khi tuyến yên phì đại sẽ gây tổn thương thị trường rất đặc hiệu.

Đoạn từ giao thoa đến thể gối ngoài các sợi có xu hướng tỏa rộng ra hơn đoạn trước nên còn gọi là dải thị giác. Từ thể gối ngoài các sợi thị giác tiếp tục tỏa rộng ra như nan quạt nên gọi là tia thị đến dừng ở vỏ não thùy chẩm.



Hình 6: Đường dẫn truyền thị giác

Sự tuần hoàn của đường thị giác được bảo đảm bởi 3 động mạch gồm động mạch Sylvius, động mạch mạc trước và động mạch não sau. Khi tổn thương các động mạch này sẽ gây tổn thương phần đường thị giác tương ứng điều này cho phép xác định vị trí và dự kiến nguyên nhân tổn thương.

#### 3.2. Trung khu thị giác ở vỏ não

Gồm các vùng vỏ não 17, 18 và 19 thuộc vỏ não thùy chẩm, xung quanh rãnh chạ và lán một phần vào mặt ngoài của thùy chẩm. Vùng 17 còn được gọi là diện Brodmann.

### sách cần đọc thêm

1. Sách Giải phẫu đầu mặt cổ

2. Sách Giải phẫu và sinh lý thị giác
3. Bài giảng Nhãn khoa.

# THỊ LỰC VÀ PHƯƠNG PHÁP KHÁM THỊ LỰC

## Mục tiêu học tập

- Hiểu được khái niệm thị lực và các yếu tố ảnh hưởng đến thị lực.
- Đo được thị lực không kính và thị lực với kính lỗ.

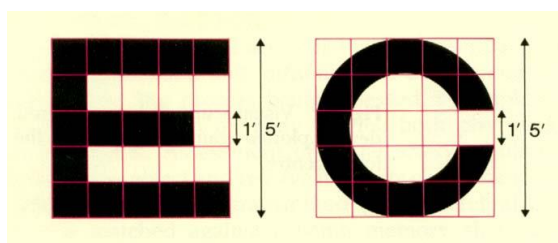
## Nội dung

Thị lực là một phần quan trọng của chức năng thị giác, nó bao gồm nhiều thành phần trong đó chủ yếu là khả năng phân biệt ánh sáng và khả năng phân biệt không gian. Trên lâm sàng, chúng ta thường coi thị lực tương ứng với lực phân giải tối thiểu, tức là khả năng của mắt có thể phân biệt được hai điểm riêng rẽ ở rất gần nhau.

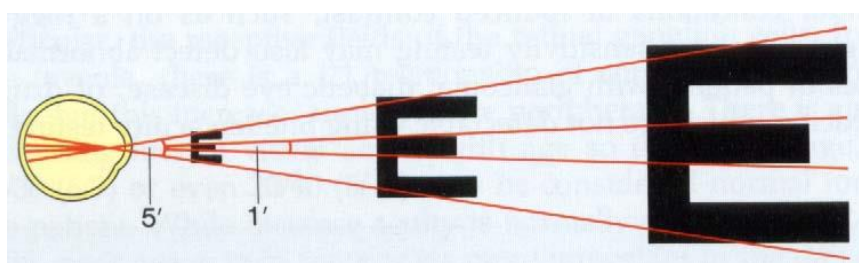
Khám thị lực là một phần cơ bản và quan trọng trong nhãn khoa. Thị lực cho phép đánh giá chức năng của các tế bào nón của võng mạc trung tâm, tức là vùng trung tâm hoàng điểm. Đánh giá thị lực bao giờ cũng phải bao gồm cả thị lực xa và thị lực gần. Bình thường thị lực xa và gần luôn tương đương, một số tình trạng ảnh hưởng đến điều tiết của mắt như lão thị, viễn thị không được chỉnh kính, hoặc bệnh đục thể thủy tinh trung tâm, v.v. có thể gây giảm đến thị lực gần trong khi thị lực xa không bị ảnh hưởng.

### 1. GÓC THỊ GIÁC

Các vật được nhìn ứng với một góc thị giác nhất định tại điểm nút của mắt (điểm này nằm ngay sau thể thủy tinh). Góc thị giác nhỏ nhất mà mắt còn phân biệt được hai điểm riêng biệt được gọi là góc phân li tối thiểu. Ở người bình thường, góc phân li tối thiểu bằng 1 phút cung (tương ứng thị lực 10/10). Trong các bảng thị lực xa, các chữ thử được thiết kế có kích thước ứng với 5 phút cung khi bệnh nhân ở cách bảng thị lực 5 mét (hoặc 6 mét tùy theo loại bảng thị lực) và khe hở của chữ thử (khoảng cách giữa 2 điểm) sẽ ứng với 1 phút cung (hình 1a và 1b).



Hình 1a - Các phần của chữ thử ứng với góc thị giác



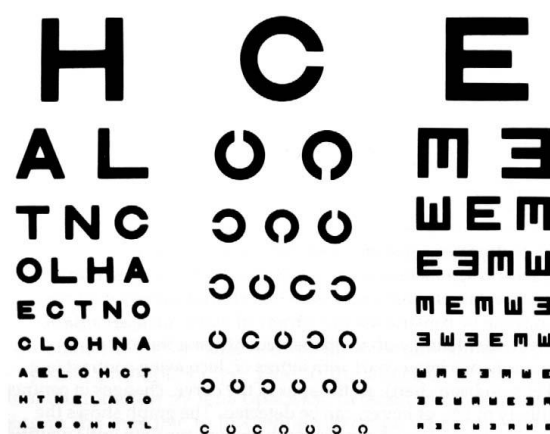
Hình 1b - Các chữ thử tương ứng với các khoảng cách khác nhau

Những người trẻ có thể có góc phân li tối thiểu nhỏ hơn 1 phút cung, thậm chí tới 30 giây cung (tương ứng thị lực 20/10). Đối với người già, thị lực thường giảm sút, vì vậy một số trường hợp mắt bình thường có thể thị lực không đạt được mức độ như của người trẻ.

## 2. BẢNG THỊ LỰC

Bảng thị lực bao gồm nhiều hàng chữ, các chữ thử có kích thước nhỏ dần từ trên xuống, tất cả các chữ này đều ứng với góc thị giác 5 phút cung, nhưng ở khoảng cách khác nhau. Bên cạnh mỗi hàng chữ thử thường có ghi rõ mức độ thị lực tương ứng với hàng chữ thử đó và khoảng cách mà mắt bình thường có thể đọc được hàng chữ đó. Chẳng hạn, bên cạnh dòng chữ trên cùng (chữ to nhất) có ghi 0.1 và 50 m, nghĩa là thị lực là 1/10 khi đọc được hàng đó và mắt bình thường có thể đọc được dòng chữ đó ở khoảng cách 50 mét. Có nhiều loại bảng thử thị lực nhìn xa được dùng trên lâm sàng, phổ biến nhất là các loại (Hình 3):

- Bảng Snellen: gồm nhiều chữ cái khác nhau, đòi hỏi bệnh nhân phải biết đọc chữ. Khả năng phân biệt các chữ cái có thể khác nhau, chẳng hạn chữ D hay bị nhầm với O, hoặc chữ L rất dễ phân biệt với các chữ khác.
- Bảng Landolt: chỉ có một kiểu chữ thử là một vòng tròn với một khe hở ở các hướng trên, dưới, phải, hoặc trái. Bệnh nhân cần chỉ ra được hướng của khe hở của vòng tròn. Bảng này có thể dùng cho trẻ em hoặc người không biết chữ.
- Bảng chữ E: bệnh nhân cũng cần phân biệt được hướng của chữ E. Bảng này dễ dùng cho trẻ em vì có thể dùng một hình chữ E bằng nhựa cứng để cho bệnh nhân cầm tay và đối chiếu với chữ trên bảng thị lực.
- Bảng hình: các chữ thử là những đồ vật hoặc con vật khác nhau. Thường dùng cho trẻ nhỏ.



Hình 2 - Một số loại bảng thị lực

Bảng thị lực gần: có nhiều loại bảng, thông dụng nhất là bảng Parinaud (gồm những đoạn câu ngắn, bên cạnh mỗi đoạn câu ghi số thị lực) hoặc bảng thử thị lực dạng thẻ (có các chữ cái, chữ số, vòng hở, hoặc chữ E, bên cạnh dòng chữ có phân số tương ứng thị lực nhìn xa, hoặc ghi số theo qui ước Jaeger).

### 3. QUI ƯỚC GHI KẾT QUẢ THỊ LỰC

Có 2 loại qui ước ghi kết quả thị lực thông dụng hiện nay. Cách ghi Snellen (thông dụng ở các nước nói tiếng anh) dùng các phân số trong đó tử số (bao giờ cũng là 6 hoặc 20) là khoảng cách thử (tức là 6 mét hoặc 20 phút) và mẫu số cho biết khoảng cách mà mắt bình thường có thể đọc được dòng chữ đó (tức là khoảng cách để chữ thử của hàng đó ứng với 5 phút cung chuẩn), chẳng hạn 6/12 nghĩa là mắt bệnh nhân đọc được ở khoảng cách 6 mét chữ thử mà mắt bình thường có thể đọc được ở cách 12 mét. Cách ghi thập phân (thường dùng ở Việt nam, Pháp, v.v) trong đó thị lực được ghi bằng số thập phân từ 1/10 đến 15/10 hoặc 20/10. Thị lực 6/6 (hoặc 20/20) tương ứng với 10/10, thị lực 6/60 (hoặc 20/200) tương ứng với 1/10, v.v.

### 4. CÁC YẾU TỐ ẢNH HƯỞNG ĐẾN THỊ LỰC

Có nhiều yếu tố có thể ảnh hưởng đến thị lực, trong đó chủ yếu là:

- Độ sáng của phòng thử: độ sáng yếu kích thích hệ thống tế bào que, làm thị lực giảm. Độ sáng mạnh kích thích hệ thống tế bào nón, do đó làm thị lực tăng. Mắt đỡ mỏi hơn nhiều khi độ sáng của phòng thử thấp hơn khoảng 30-40% so với độ sáng của bảng thị lực.
- Độ sáng của bảng thị lực: bảng thị lực được chiếu sáng tốt và đồng đều làm tăng thị lực. Độ sáng của bảng thị lực nên trong khoảng từ 1350 đến 1700 lux. Khi đọc chữ đen trên giấy trắng, độ sáng tốt nhất là trong khoảng 500-650 lux.
- Độ tương phản của chữ thử: mắt nhìn tốt hơn khi chữ thử có tương phản tốt, chữ thử màu đen trên nền màu trắng dễ đọc hơn chữ trên nền xanh.
- Kích thước đồng tử: mắt có tật khúc xạ thường tăng thị lực trong môi trường sáng nhiều vì ánh sáng làm cho đồng tử co, do đó giảm kích thước vòng nhòe ở võng mạc. Đây cũng là lí do người cận thị thường nheo mắt khi cần nhìn rõ. Trên lâm sàng, khi thử thị lực người ta có thể dùng kính lỗ như một đồng tử nhân tạo để tăng thị lực ở những người có tật khúc xạ.
- Tuổi bệnh nhân: tuổi càng cao thì yêu cầu về độ sáng càng tăng. Trẻ em có thể đọc sách dễ dàng ở nơi nửa sáng nửa tối, trong khi người lớn chỉ đọc được ở nơi đủ ánh sáng.
- Các bệnh mắt: một số bệnh mắt ảnh hưởng đến đồng tử, các môi trường trong suốt của mắt (giác mạc, thủy dịch, thể thủy tinh, dịch kính) hoặc võng mạc đều có thể gây giảm thị lực.

### 5. PHƯƠNG PHÁP ĐO THỊ LỰC

#### 5.1. Đo thị lực xa

Bệnh nhân được đặt trong phòng tối, cách bảng thị lực 5 mét để tránh điều tiết. Nếu dùng bảng thị lực có máy chiếu thì khoảng cách thử có thể thay đổi và cần điều chỉnh kích thước chữ thử phù hợp. Bảng thị lực phải đủ độ sáng, các chữ thử phải tương phản tốt và đồng nhất. Che mắt trái bệnh nhân, chú ý để cái che mắt không đảm bảo che kín mắt trái và không ấn vào mắt bệnh nhân trong khi thử. Yêu cầu bệnh nhân đọc từng chữ thử (hướng hờ của vòng tròn hoặc tên chữ cái, theo hướng từ trái sang phải hoặc ngược lại), lần lượt các dòng từ trên xuống dưới đến khi chỉ còn đọc được trên

một nửa số chữ thử của một dòng. Che mắt phải của bệnh nhân và thử mắt trái giống như trên. Để bệnh nhân mở cả hai mắt và thử thị lực cả hai mắt đồng thời. Ghi lại kết quả thử thị lực từng mắt bằng dòng chữ nhỏ nhất bệnh nhân đọc được, thí dụ:

Thị lực: MP: 6/10  
MP và MT: 10/10  
MT: 10/10

Nếu bệnh nhân không đọc được dưới một nửa số chữ của dòng đó thì ghi số chữ không đọc được bên cạnh thị lực, thí dụ 7/10-2 (không đọc được 2 chữ của hàng 7/10).

Nếu thị lực bệnh nhân không đạt 1/10 (không đọc được hàng chữ to nhất) thì cho bệnh nhân lại gần bằng thị lực, nếu bệnh nhân đọc được hàng chữ trên cùng cách 2,5 mét thì thị lực là 1/20, nếu bệnh nhân đọc được dòng này ở cách 1 mét thì thị lực là 1/50.

Nếu bệnh nhân không đọc được chữ nào thì cho bệnh nhân đếm ngón tay và ghi kết quả theo khoảng cách đếm được ngón tay, thí dụ ĐNT 2 m, ĐNT 50 cm.

Nếu bệnh nhân không đếm được ngón tay thì kiểm tra khả năng phân biệt ánh sáng và hướng ánh sáng. Nếu mắt còn phân biệt được ánh sáng và hướng ánh sáng thì ghi là ST (+) và hướng ánh sáng tốt. Nếu không phân biệt được sáng tối thì ghi là ST (—).

### 5.3. Đo thị lực với kính lỗ

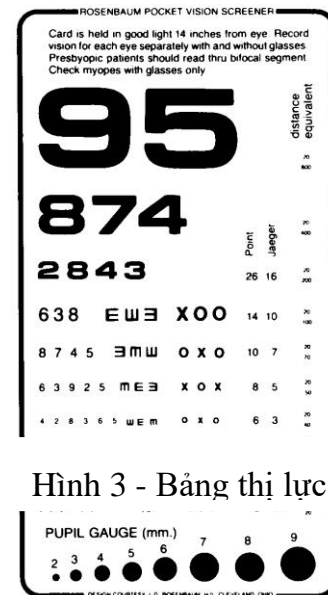Kính lỗ là cái che mắt có một hoặc nhiều lỗ, hoặc có thể là cái che màu đen giống như mắt kính thử ở giữa có một lỗ nhỏ. Dùng kính lỗ cho phép nhanh chóng phân biệt giảm thị lực do tật khúc xạ với tổn thương đáy mắt hoặc thể thủy tinh. Cách làm như sau:

Che bên mắt không cần thử của bệnh nhân. Đặt kính lỗ trước mắt cần thử, điều chỉnh vị trí kính lỗ để bệnh nhân nhìn rõ nhất chữ thử. Yêu cầu bệnh nhân đọc các hàng chữ lần lượt từ trên xuống đến hàng chữ nhỏ nhất thấy được và ghi kết quả thị lực.

### 5.4. Đo thị lực gần

Bệnh nhân đeo kính đọc sách thích hợp, bằng thị lực gần được đặt cách mắt khoảng 33 cm đến 35 cm và đủ sáng. Che mắt trái của bệnh nhân và yêu cầu bệnh nhân đọc các chữ ở dòng nhỏ nhất của bảng thử. Che mắt phải của bệnh nhân và đo thị lực mắt trái như trên. Bỏ che mắt và đo thị lực cả hai mắt.

Ghi kết quả thị lực từng mắt và thị lực cả hai mắt. Thí dụ P2 (đọc được dòng số 2 của bảng Parinaud), J4 (đọc được dòng số 4 của Jaeger), hoặc 4/10 (thị lực gần tương đương thị lực xa 4/10).



Hình 3 - Bảng thị lực

## **Sách cần đọc thêm**

1. Bài giảng nhãn khoa lâm sàng
2. Bài giảng mắt - tai mũi họng



# NHÃN ÁP

## Mục tiêu học tập

- Sinh viên phải trình bày được các tiêu chuẩn của nhãn áp bình thường
- Sinh viên phải nêu được các yếu tố ảnh hưởng tới nhãn áp

## Nội dung

### 1. ĐẠI CƯƠNG

#### 1.1. Định nghĩa

Nhãn áp là áp lực của các thành phần trong nhãn cầu tác động lên thành củng mạc và giác mạc

#### 1.2. Nhãn áp bình thường

Nhãn áp người Việt Nam được coi là bình thường với các đặc điểm sau

- Trị số nhãn áp trung bình khi đo bằng nhãn áp kế Maklakov với quả cân 10g với giá trị từ 16mmHg đến 22 mmHg
- Sự chênh lệch nhãn áp giữa 2 mắt trong cùng một thời điểm dưới 5mmHg
- Sự chênh lệch nhãn áp ở một mắt trong 24 giờ dưới 5mmHg

#### 1.3. Vai trò của nhãn áp

- Giữ cho nhãn cầu có một hình dạng hình cầu.
- Đảm bảo độ trong suốt của các môi trường quang học
- Đảm bảo sự dinh dưỡng của các thành phần trong nhãn cầu

### 2. SỰ SẢN XUẤT VÀ LƯU THÔNG THUỶ DỊCH

#### 2.1. Sự sản xuất thủy dịch

Thủy dịch được các tế bào biểu mô không sắc tố ở các nếp thể mi tiết ra với lưu lượng thay đổi trong ngày từ 2-3mm<sup>3</sup> trong một phút. Sự sản xuất thủy dịch giảm đi khi tuổi càng cao. Tốc độ sản xuất thủy dịch chịu ảnh hưởng của nhiều yếu tố: sự toàn vẹn của hàng rào máu thủy dịch, lưu lượng máu vào thể mi và sự điều hoà thần kinh – thể dịch của mạch máu và biểu mô thể mi. Lưu lượng thủy dịch tiết ra giảm khi mắt bị viêm nhiễm hoặc sau khi dùng một số thuốc.

## **2.2. Sự lưu thông thủy dịch**

Thủy dịch thoát ra khỏi nhãn cầu theo hai con đường

### **2.2.1. Lưu thông qua vùng bè:**

Phần lớn thủy dịch (khoảng 80%) từ hậu phòng đi qua khe giữa mặt trước thể thủy tinh và mặt sau mỏng mắt qua đồng tử vào tiền phòng. Sau đó thủy dịch được thoát ra khỏi nhãn cầu theo hệ thống vùng bè củng giác mạc vào ống Schlemm sau đó theo tĩnh mạch nước đổ vào đám rối tĩnh mạch thượng củng mạc và hệ thống tuần hoàn chung. Vùng bè hoạt động theo kiểu van một chiều, nó cho phép một lượng lớn thủy dịch ra khỏi mắt và hạn chế dòng chảy theo chiều ngược lại.

### **2.2.2. Lưu thông qua màng bồ đào củng mạc**

Một phần thủy dịch (khoảng 20%) không được lưu thông qua vùng bè sẽ thoát theo con đường màng bồ đào củng mạc. Nghiên cứu bằng phương pháp đánh dấu ở trên người và động vật đã chỉ ra rằng thủy dịch có thể đi qua chân mỏng mắt và mô kẽ của cơ thể mi để tới khoang thượng hắc mạc. Từ đây, thủy dịch vào khoang thượng củng mạc hoặc qua các ống củng mạc quanh động mạch mi hoặc thoát trực tiếp qua các tấm collagen của củng mạc. Lưu lượng của thủy dịch thoát ra theo con đường này sẽ tăng khi dùng các thuốc liệt thể mi, các thuốc tra mắt thuộc nhóm Prostaglandin .

## **3. CÁC YẾU TỐ ẢNH HƯỞNG ĐẾN NHÃN ÁP**

### **3.1. Các yếu tố tại nhãn cầu**

#### **3.1.1. Độ rắn củng mạc**

Củng mạc là một mô xơ có một mức độ đàn hồi nhất định. Mức độ đàn hồi của củng mạc giảm dần theo tuổi, khi đó độ rắn củng mạc sẽ tăng theo. Chỉ số nhãn áp phụ thuộc vào độ rắn củng mạc. Ở người cận thị nặng, củng mạc mỏng thì sức đàn hồi sẽ lớn hơn, độ rắn củng mạc sẽ giảm vì thế nhãn áp thường thấp hơn so với người bình thường. Trẻ em củng mạc có nhiều sợi đàn hồi, dễ giãn mỏng, nhãn áp cao làm tăng thể tích nhãn cầu.

#### **3.1.2. Tuần hoàn của hắc mạc với nhãn áp**

Nhãn áp luôn được duy trì ổn định là do trong mỗi thì tâm thu có một lượng máu nhất định lưu thông trong hắc võng mạc, nếu sự lưu thông này ngừng trệ thì lập tức nhãn áp sẽ hạ xuống chỉ còn 10mmHg. Hiện tượng này xảy ra khi cắt bỏ nhãn cầu hoặc sau khi chết.

Khi có sự ứ trệ tuần hoàn vùng tĩnh mạch ở vùng đầu mặt cổ như bệnh nhân nằm dốc đầu, bị đè ép tĩnh mạch cảnh, viêm tắc tĩnh mạch mắt, viêm tắc tĩnh mạch xoang hang... thì gây tăng nhãn áp

#### **3.1.3. Dịch kính**

Dịch kính chiếm khoảng 4/5 thể tích nhãn cầu. Trong dịch kính có hai chất là vitreïn và axit hyaluroic, hai chất này có khả năng hút nước rất mạnh. Bình thường dịch kính có pH là 7,7. Khi dịch kính bị kiềm hoá sẽ giữ nước lại và gây tăng nhãn áp.

### 3.1.4. *Thể thủy tinh*

Thể thủy tinh là một thấu kính trong suốt hai mặt lồi, không có mạch máu nằm ngay sau bình diện mỏng mắt và đồng tử. Do vị trí giải phẫu của thể thủy tinh mà những bất thường về mặt vị trí giải phẫu cũng như cấu trúc của nó đều có thể ảnh hưởng tới quá trình dẫn lưu thủy dịch và ảnh hưởng tới nhãn áp.

### 3.1.5. *Trở lưu thủy dịch*

Thủy dịch là yếu tố quan trọng nhất liên quan trực tiếp đến nhãn áp. Thủy dịch liên tục được bài tiết ra từ các tua thể mi, lưu thông từ hậu phòng ra tiền phòng qua lỗ đồng tử, sau đó và sau đó thoát ra khỏi nhãn cầu theo con đường vùng bè củng giác mạc và con đường màng bồ đào củng giác mạc.

#### **Thủy dịch tự lưu thông cần hai điều kiện:**

- Chênh lệch áp lực giữa trong và ngoài nhãn cầu (tức là sự chênh lệch giữa áp lực ở trong nhãn cầu và áp lực tĩnh mạch nước).

- Sự lưu thông tại lỗ đồng tử và vùng bè củng giác mạc

Bất kỳ nguyên nhân nào ảnh hưởng đến 2 yếu tố trên đều ảnh hưởng đến nhãn áp. Nếu gọi áp lực trong nhãn cầu là  $P_O$  (nhãn áp), áp lực tĩnh mạch nước là  $P_V$  (Bình thường từ 9mmHg - 10 mmHg), lưu lượng thủy dịch là  $D$  (bằng  $1,9\text{mm}^3/1\text{phút}$ ), và  $R$  là trở lưu thủy dịch (do tất cả các yếu tố làm cản trở sự lưu thông thủy dịch trong nhãn cầu tạo nên). Theo công thức Goldmann

$$P_O - P_V = D \times R \text{ Hay là } P_O = D \times R + P_V$$

Khi  $P_V$  tăng tức là áp lực tĩnh mạch nước tăng lên như trong tắc tĩnh mạch mắt, viêm tắc tĩnh mạch xoang hang sẽ làm tăng nhãn áp.

Khi  $R$  tăng nhãn áp cũng tăng lên ví dụ :

- + Khi dính mỏng mắt với mặt trước thể thủy tinh.
- + Nghẽn đồng tử do thể thủy tinh hoặc dịch kính .
- + Khi góc tiền phòng bị dính, chân mỏng mắt bít vào vùng góc.

## 3.2. Các yếu tố ngoài nhãn cầu

### 3.2.1. *Thần kinh*

Người ta cho rằng có một trung tâm điều hoà nhãn áp ở vùng dưới đồi tuy nhiên đó chỉ là giả thuyết, nhưng nó giải thích được lý do glôcôm thường hay xảy ra trên những cơ địa dễ xúc cảm.

Kích thích thần kinh giao cảm cổ làm cho nhãn áp hạ. Sự kích thích giao cảm cổ sẽ làm co thắt mạch máu trong nhãn cầu gây giảm lưu lượng tuần hoàn hắc mạc, giảm bớt thẩm thấu mao mạch, co thắt những cơ trơn trong hốc mắt những tác động này gây hạ nhãn áp.

Kích thích thần kinh tam thoa gây giãn mạch, lượng máu đưa tới mắt nhiều và làm tăng nhãn áp.

### **3.2.2. Sự thay đổi nhãn áp trong ngày**

Nhãn áp thay đổi theo chu kỳ trong ngày. Nếu sự chênh lệch nhãn áp trong ngày giữa mức cao nhất và mức thấp nhất là trên 10mmHg với nhãn áp kế Goldmann và trên 5mmHg với nhãn áp kế Maclakov thì coi như là bệnh lý. Cơ chế của sự thay đổi nhãn áp trong ngày còn chưa rõ ràng. Người ta nhận thấy có mối liên quan giữa hormon vỏ thượng thận với nhãn áp. Sự thay đổi nồng độ cortison trong máu song song với sự dao động của nhãn áp.

### **3.2.3. Sự thay đổi tư thế**

Khi thay đổi tư thế từ ngồi sang nằm nhãn áp tăng thêm 0,3-0,6mmHg. ảnh hưởng tư thế đối với nhãn áp rõ hơn ở những mắt glôcôm, ở những mắt bị tắc động mạch trung tâm võng mạc, hoặc ở những người tăng huyết áp. Cơ chế của hiện tượng này là do tăng áp lực của tĩnh mạch trung tâm võng mạc.

## **4. CÁC PHƯƠNG PHÁP ĐO NHÃN ÁP**

### **4.1. Phương pháp đo trực tiếp**

Phương pháp này chỉ được thực hiện trong phòng thí nghiệm tiến hành đo trên súc vật bằng cách đâm kim vào trong tiền phòng, kim được nối với áp kế thủy ngân.

### **4.2. Phương pháp đo gián tiếp**

#### **4.2.1. Ước lượng nhãn áp bằng tay**

Dùng 2 ngón tay sờ nắn nhãn cầu qua mi, đánh giá độ căng của nhãn cầu dưới ngón tay. Nếu một mắt có nhãn áp cao hơn bình thường khi sờ nắn sẽ có cảm giác bên đó căng hơn. Phương pháp này chỉ phân biệt được khi nhãn áp tăng giảm rõ rệt. Trong những trường hợp glôcôm cấp diễn nhãn áp tăng cao có thể thấy nhãn cầu căng cứng như hòn bi.

#### **4.2.2. Đo bằng nhãn áp kế**

Nhãn áp kế Maclakov có thể ước lượng được nhãn áp thông qua việc đo đường kính giác mạc bị đè bẹp với một lực cố định ( $P = W / A$  trong đó P là nhãn áp, W là trọng lượng quả cân, A là diện tích bị đè bẹp). Bộ nhãn áp gồm bốn quả cân có trọng lượng 5g, 7,5g, 10g, 15g. Quả cân hình trụ trong chứa viên chì, hai đầu xoè rộng. Mặt của hai đầu quả cân được cấu tạo bằng hai mặt đá phẳng có đường kính 10mm. Khi đo nhãn áp thì lấy mực vào hai đầu quả cân, đặt bệnh nhân ở tư thế nằm, gây tê bề mặt giác mạc. Hơ đầu quả cân trên ngọn lửa đèn cồn để sát trùng, sau khi đầu quả cân đã nguội đặt nhẹ nhàng quả cân lên giác mạc, hạ cần quả cân sao cho toàn bộ trọng lượng quả cân đè lên nhãn cầu. Nhấc quả cân ra khỏi bề mặt giác mạc, sau đó đem quả cân in trên giấy đã được thấm ướt bằng cồn và đọc kết quả với thước quy định. Hiện nay ở Việt nam đang sử dụng phổ biến nhãn áp kế này với quả cân 10g.

Ngoài ra ở Việt Nam hiện nay còn sử dụng một số nhãn áp kế khác như : Goldmann, Schiotz.

Một số trường hợp cần chống chỉ định đo nhãn áp bằng nhãn áp kế như: Khi mắt có viêm kết giác mạc có tính chất lây lan, mắt có tổn thương mắt biểu mô giác mạc (loét, trợt giác mạc), những ngày đầu sau mổ.

### **4.3. Phương pháp theo dõi nhãn áp**

Để phát hiện sớm Glôcôm người ta có thể theo dõi nhãn áp cho bệnh nhân bằng cách đo từ 2 đến 6 lần trong một ngày. Theo dõi liên tục trong vòng 3 ngày để phát hiện thời điểm cao nhãn áp trong ngày.

# THỊ TRƯỜNG

## Mục tiêu học tập

- Sinh viên phải nêu được giới hạn thị trường bình thường của một mắt
- Sinh viên phải trình bày được các tổn hại thị trường thường gặp
- Sinh viên phải nêu được vị trí của ám điểm sinh lý.

## Nội dung

### 1. ĐỊNH NGHĨA

Thị trường là khoảng không gian mà mắt chúng ta bao quát được khi nhìn cố định vào một điểm.

Kiểm tra thị trường nhằm mục đích đánh giá chức năng của các tế bào gậy trên võng mạc và đường dẫn truyền thần kinh thị giác từ mắt đến vỏ não.

### 2. GIỚI HẠN THỊ TRƯỜNG BÌNH THƯỜNG

#### 2.1. Thị trường một mắt

Võng mạc chứa các tế bào cảm thụ được lát mặt trong nhãn cầu, có cảm thụ đối với ánh sáng đến tận vùng ora-serrata. Trên thực tế nhãn cầu nằm trong hốc mắt, bị cản bởi trán, gò má, mũi, nên thị trường không phải là những đường tròn đồng tâm mà có hình dạng dẹt hơi nằm ngang (Hình 1).

Giới hạn ngoại vi của thị trường bình thường ở phía thái dương là từ  $90^\circ$  đến  $95^\circ$ , phía dưới là  $70^\circ$ , phía mũi là  $60^\circ$  và phía trên là từ  $50^\circ$  đến  $60^\circ$ .

#### 2.2. Thị trường hai mắt

Thị trường 2 mắt là khoảng không gian mà hai mắt khi cùng mở quan sát. Ở giữa có một vùng thị trường chung cho hai mắt những vật nằm trong vùng này đều được hai mắt cùng nhìn thấy.

Trên lâm sàng người ta thường nghiên cứu thị trường riêng của mỗi mắt.

### 3. ÁM ĐIỂM SINH LÝ ( ĐIỂM MÙ MARIOTTE)

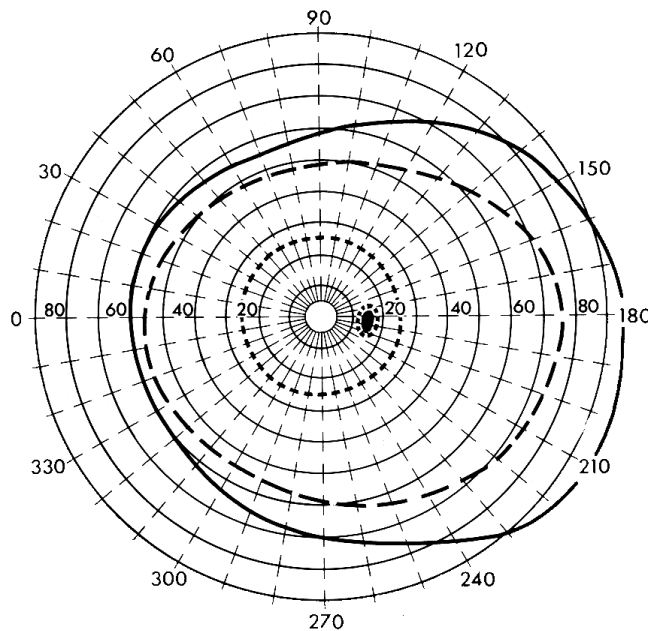
Trên thị trường tương ứng với gai thị là ám điểm sinh lý. Ám điểm này nằm về phía thái dương so với điểm cố định, nó là một vùng khuyết hình bầu dục đứng (rộng  $6^\circ$  và cao  $7^\circ$ ), ở vào khoảng  $13^\circ - 18^\circ$  về phía thái dương, hai phần ba điểm mù nằm ở dưới kinh tuyến ngang. Ám điểm tương ứng với đĩa thị, là nơi tập trung các sợi thần kinh thị giác mà không chứa các tế bào cảm thụ nên không nhận thức được ánh sáng. Trên thị trường đây

là ám điểm tuyệt đối. Bình thường mỗi người không tự nhận thấy ám điểm sinh lý của mình được nên đó là ám điểm âm tính.

#### 4. ĐƯỜNG ĐỒNG CẢM

Cảm thụ võng mạc giảm dần từ hoàng điểm ra ngoại vi. Với các vật tiêu có kích thước và cường độ sáng nhất định người ta đánh giá được các vùng võng mạc có cảm thụ giống nhau và được biểu diễn trên thị trường là những đường đồng cảm. Do sự thay đổi kích thước và độ chiếu sáng của vật tiêu, ta có thể vẽ được rất nhiều đường đồng cảm, nhưng trên thực tế ta chỉ cần nghiên cứu điểm mù sinh lý và ba đường đồng cảm:

- Đường đồng cảm ngoại vi tương ứng với  $90^\circ$
- Đường đồng cảm trung gian tương ứng với  $50^\circ$
- Đường đồng cảm trung tâm tương ứng với  $30^\circ$



Hình 1 - Thị trường mắt phải với các đường đồng cảm.

#### 5. THỊ TRƯỜNG VỚI CÁC TEST MÀU

Thị trường khi dùng với các test màu thường hẹp hơn với test trắng. Ở ngoại vi thị trường, mắt không nhận biết được màu sắc, tất cả đều là màu xám. Từ vùng ngoại biên vào màu xanh lơ được nhận thấy đầu tiên, sau đó là màu vàng, màu đỏ, và cuối cùng là màu ve. Thị trường với test màu cho phép nghiên cứu chính xác hơn cảm giác võng mạc. Trên thực tế lâm sàng người ta dùng test màu để nghiên cứu tổn hại rất sớm ở vùng trung tâm. Có những trường hợp test trắng chưa có ám điểm trung tâm, nhưng với test màu có thể phát hiện được ám điểm.

## 6. ĐO THỊ TRƯỜNG

### 6.1. Phương pháp ước lượng trên lâm sàng

Khi khám chúng ta sơ bộ so sánh thị trường của bệnh nhân và thị trường của thầy thuốc. Bệnh nhân và thầy thuốc ngồi đối diện và cách nhau 1m, bệnh nhân mở mắt cần đo thị trường (ví dụ mắt phải) và bịt mắt bên kia lại (mắt trái), thầy thuốc bịt bên mắt ngược lại (mắt phải), thầy thuốc và bệnh nhân nhìn thẳng và mắt nhau. Thầy thuốc di động ngón tay của mình ở khoảng giữa hai người theo các kinh tuyến khác nhau từ ngoài vào, đồng thời hỏi bệnh nhân có thấy ngón tay cử động không, sau đó so sánh thị trường của bệnh nhân và thầy thuốc. Phương pháp này tuy không chính xác nhưng có các ưu điểm sau:

- Nhanh, dễ thực hiện được ở mọi nơi
- Phát hiện nhanh được những trường hợp mất nhiều thị trường như bán manh
- Có thể áp dụng với những bệnh nhân không tự ngồi được và những bệnh nhân có thị lực quá kém, những bệnh nhân quá mệt mỏi, kém hiểu biết

Trong những trường hợp bệnh nhân chỉ phân biệt được sáng tối ta cần tìm hướng ánh sáng các phía để sơ bộ đánh giá thị trường

### 6.2. Phương pháp đo thị trường bằng thị trường kế

#### 6.2.1. Các loại thị trường kế

- Chu vi kế: Landolt, Maggior.
- Thị trường kế hình vòm: Goldman, Humphrey (thị trường kế tự động)
- Thị trường kế trung tâm: Bảng thị vực, bảng Amsler, máy đo thị trường trung tâm.

#### 6.2.2. Cấu tạo chung của máy đo thị trường

- Thị trường kế bao gồm một cung tròn hoặc một nửa hình cầu có bán kính 33 cm
- Một giá đỡ cầm bệnh nhân sao cho mắt được khám nằm đúng trung tâm của cung tròn hoặc nửa hình cầu.
- Một điểm được đánh dấu ở giữa hình cung hoặc đỉnh của bán cầu, điểm này dùng làm tiêu để cố định mắt của bệnh nhân.
- Các vật tiêu với kích thước và cường độ sáng khác nhau.

#### 6.2.3. Cách đo thị trường.

Bệnh nhân ngồi thoải mái trước thị trường kế, cầm đặt vào giá đỡ mắt nhìn vào điểm cố định trong suốt thời gian làm thị trường, không liếc mắt hoặc quay đầu theo điểm sáng. Mắt còn lại được che kín. Thầy thuốc di chuyển tiêu sáng ở mặt trong của thị trường kế từ phía ngoài vào trong theo các kinh tuyến khác nhau. Mỗi khi vật tiêu xuất hiện bệnh nhân phải trả lời "có" và khi biến mất trả lời "không" khi đó thầy thuốc đánh dấu trên giấy theo con chỉ số ghi ở phía ngoài. Lần lượt khám các kinh tuyến ngang và đứng. Sau khi đo xong các kinh tuyến, nối các điểm đánh dấu lại ta sẽ có ranh giới thị trường cần đo.



Đối với thị trường kế tự động thầy thuốc phải đặt chương trình cần đo cho máy, sau đó máy sẽ tự động thay đổi tiêu sáng theo chương trình cài đặt. Mỗi khi bệnh nhân nhìn thấy tiêu sáng sẽ bấm nút, nút này được nối trực tiếp với máy, máy tính sẽ tự động ghi lại kết quả của từng điểm đo. Kết quả cuối cùng sẽ thu được sau khi hoàn thành chương trình cài đặt và được in ra giấy.

#### **6.2.4. Điều kiện đo thị trường**

- Đo thị trường là một khám nghiệm chủ quan hoàn toàn dựa vào câu trả lời của bệnh nhân vì vậy bệnh nhân phải có một trình độ hiểu biết nhất định.
- Đo thị trường đòi hỏi bệnh nhân phải tập trung cao nên tránh kéo dài thời gian.
- Nếu bệnh nhân quá mệt mỏi, không hợp tác nên để bệnh nhân nghỉ ngơi và đo vào thời điểm khác để tránh sai lệch kết quả.
- Thị lực của bệnh nhân tối thiểu phải nhìn thấy tiêu di động trên thị trường kế.

### **7. CÁC TỔN HẠI THỊ TRƯỜNG THƯỜNG GẶP**

#### **7.1. Thu hẹp thị trường**

Thị trường được gọi là thu hẹp khi ranh giới ngoại vi của thị trường bị thu hẹp lại hơn bình thường nhưng vẫn giữ nguyên hình dạng của chúng. Là biểu hiện của sự suy giảm độ cảm thụ trong toàn bộ thị trường với các đường đồng cảm xích lại gần trung tâm. Tổn thương này ít khi bệnh nhân nhận thấy được vì nó tiến triển chậm và tăng dần.

- Thu hẹp không đều gặp trong bệnh teo thị thần kinh
- Thu hẹp đều đồng tâm gặp trong những trường hợp quá mệt mỏi, suy nhược thần kinh; giả vờ, đục thể thủy tinh.
- Thu hẹp đều đồng tâm sát điểm cố định gặp trong bệnh thoái hoá sắc tố võng mạc.
- Thu hẹp về phía mũi gặp trong bệnh Glôcôm.
- Khuyết thị trường từng vùng: gặp trong những bệnh lý của võng mạc như bong võng mạc, tắc nhánh động mạch trung tâm võng mạc...

#### **7.2. Bán manh**

Bán manh là mất một nửa hoặc một phần tư thị trường của cả hai mắt

##### **7.2.1. Bán manh hai mắt ở hai bên thái dương**

Loại này gây tổn hại thị trường thái dương do tổn thương tại giao thoa thị giác. Thường gặp trong những khối u vùng hố yên như: u tuyến yên, viêm màng não do lao

##### **7.2.2. Bán manh hai mắt ở hai bên phía mũi**

Loại này hiếm gặp hơn do chèn ép từ ngoài vào trong ở hai bên giao thoa thị giác

### **7.2.3. Bán manh hai bên phải hoặc trái (bán manh đồng danh hai mắt)**

Là tổn thương hai nửa phải hoặc trái của cả 2 thị trường. Do tổn thương ở sau giao thoa thị giác: dải thị giác, thể gối ngoài, tia thị giác. Bán manh hai bên phải gặp trong tổn thương dải thị giác bên trái và ngược lại.

Ngoài ra còn có bán manh một phần tư, nhất là khi có tổn thương ở tia thị giác: bán manh phần tư trên ở hai mắt do tổn thương thùy thái dương hoặc tổn thương động mạch não sau. Bán manh phần tư dưới ở hai mắt do tổn thương thùy đỉnh hoặc động mạch Sylvius.

### **7.3. Ám điểm**

Ám điểm là mất hoặc giảm thị lực ngay bên trong thị trường mà không gây biến đổi thị trường chu biên

- Ám điểm tuyệt đối nếu mất hoàn toàn thị lực tại vùng ám điểm.
- Ám điểm tương đối nếu thị lực giảm một phần.
- Ám điểm dương tính nếu bệnh nhân tự nhận thấy được.
- Ám điểm âm tính nếu bệnh nhân không tự nhận thấy được mà chỉ phát hiện được khi làm thị trường.
- Ám điểm trung tâm ở vùng trung tâm bao gồm cả điểm định thị, gặp trong tổn thương vùng hoàng điểm.
- Ám điểm cạnh tâm là ám điểm bên cạnh điểm định thị, gặp trong những tổn hại thị thần kinh.

# NGUYÊN NHÂN MỜ MẮT

## Mục tiêu học tập

- Phát hiện được các trường hợp mờ mắt, mức độ mờ mắt.
- Trình bày được xử trí bước đầu các trường hợp mờ mắt.

## Nội dung

Mờ mắt là một triệu chứng quan trọng trong nhãn khoa. Trước một trường hợp mờ mắt cần khám có hệ thống để tìm ra nguyên nhân.

### 1. NHỮNG VIỆC CẦN LÀM ĐỂ CHẨN ĐOÁN TRƯỚC MỘT TRƯỜNG HỢP MỜ MẮT

- Cần hỏi bệnh nhân xem mờ mắt xảy ra khi nào, mờ từ từ hay đột ngột? .Hỏi tiền sử bệnh nhân và gia đình (các bệnh tại mắt và các bệnh toàn thân có liên quan).
- Khám bệnh:
  - + Đo thị lực nhìn xa và nhìn gần
  - + Nếu thị lực thấp hơn 7/10 thử cho bệnh nhân nhìn qua kính lõ, nếu thị lực tăng lên thì cho bệnh nhân đo khúc xạ, thử kính, nếu thị lực không tăng phải tiếp tục tìm nguyên nhân các bệnh ở mắt
  - + Khám phần trước và sau nhãn cầu (bằng sinh hiển vi và máy soi đáy mắt).
  - + Đo thị trường, ám điểm, điểm mù nếu cần,
  - + Làm các khám nghiệm cận lâm sàng: siêu âm, điện võng mạc , chụp mạch huỳnh quang, chụp Xquang các xoang, sọ não, chụp cắt lớp, chụp cộng hưởng từ...

### 2. CÁC NGUYÊN NHÂN GÂY MỜ MẮT TỪ TỪ

#### 2.1. Mờ mắt do tật khúc xạ

##### 2.1.1. Cận thị

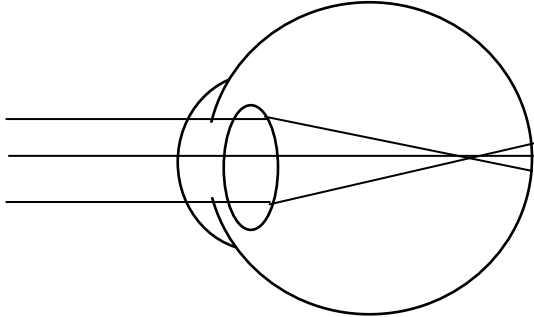
- Nguyên nhân do: khúc xạ giác mạc, do thể thủy tinh, do trục trước sau nhãn cầu dài hơn bình thường nên ảnh của vật hiện ở trước võng mạc.

-Triệu chứng: nhìn xa kém, hay nheo mắt , nhức mỏi mắt.

Khám mắt có thể thấy mắt lồi trong trường hợp cận thị nặng, khi soi đáy mắt phải điều chỉnh thêm kính phân kỳ để thấy rõ hình ảnh đáy mắt, trường hợp cận thị nặng có thể thấy dấu hiệu thoái hoá hắc võng mạc do cận thị...

Siêu âm mắt giúp đánh giá trục nhãn cầu, tình trạng thoái hoá dịch kính võng mạc...

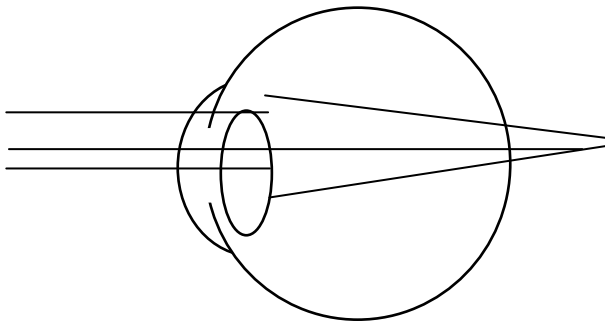
- Điều trị: Người cận thị phải đeo kính cầu phân kỳ, chọn số kính thấp nhất cho thị lực cao nhất . Có thể điều trị phẫu thuật hoặc laser để điều chỉnh.
- Cận thị nặng có thể có các biến chứng: đục dịch kính, bong võng mạc ,thoái hoá võng mạc...



Hình 1- Mắt cận thị.

### 2.1.2. Viễn thị

- Nguyên nhân: do khúc xạ giác mạc, thể thủy tinh, do trục trước sau nhãn cầu ngắn hơn bình thường nên hình ảnh hiện ra sau võng mạc (Hình 2).
- Triệu chứng: nếu viễn thị nhẹ nhìn xa có thể bình thường, nếu viễn thị nặng thì cả nhìn xa và gần thị lực đều giảm, người viễn thị hay điều tiết kéo dài nên hay nhức mỏi mắt, có thể gây lác điều tiết.



Hình 2 - Mắt viễn thị

Khô mắt có thể thấy giác mạc nhỏ, tiền phòng nông, soi đáy mắt phải điều chỉnh kính hội tụ để thấy rõ hình ảnh đáy mắt, có thể thấy hình ảnh gai thị nhỏ hoặc bình thường, khụng thấy hình ảnh thoái hoá hắc võng mạc.

- Điều trị: Cần đeo kính hội tụ, chọn số kính tối đa cho thị lực cao nhất. Có thể dụng laser excimer điều trị viễn thị

### 2.1.3. Loạn thị

- Nguyên nhân: Do bán kính độ cong giác mạc không đều nhau trên các kinh tuyến nên khúc xạ theo các kinh tuyến cũng khác nhau.
- Triệu chứng: giảm thị lực, nhìn hình thường méo mó biến dạng.
- Điều trị: điều chỉnh bằng kính trụ. Có thể phẫu thuật rạch giác mạc, laser excimer

## 2.2. Mờ mắt do rối loạn điều tiết: lão thị

- Nguyên nhân: do thay đổi khúc xạ ở người trên 40 tuổi do giảm khả năng điều tiết của thể thủy tinh. Độ lão thị tăng dần theo tuổi, người cận thị lão thị xuất hiện chậm hơn, ngược lại người viễn thị lão thị xuất hiện sớm hơn.
- Triệu chứng: Người lão thị nhìn gần không rõ, khi đọc sách báo thường phải đưa ra xa để nhìn cho rừ.
- Điều trị bằng kính cầu hội tụ để nhìn gần (kính lão).

## 2.3. Mờ mắt do các bệnh ở mắt

### 2.3.1. Bệnh ở phần trước nhãn cầu

- Giác mạc: sẹo đục giác mạc do viêm loét, chấn thương, biến chứng mắt hột, suy dinh dưỡng.. .

Điều trị bằng phẫu thuật ghép giác mạc.

- Bệnh glaucôm góc mở: thu hẹp thị trường, lờ mờ gai thị và giảm thị lực muộn. Mắt thường khụng đỏ, khụng đau nhức.

Điều trị bằng tra thuốc hạ nhón ỏp, laser, phẫu thuật lỗ dũ.

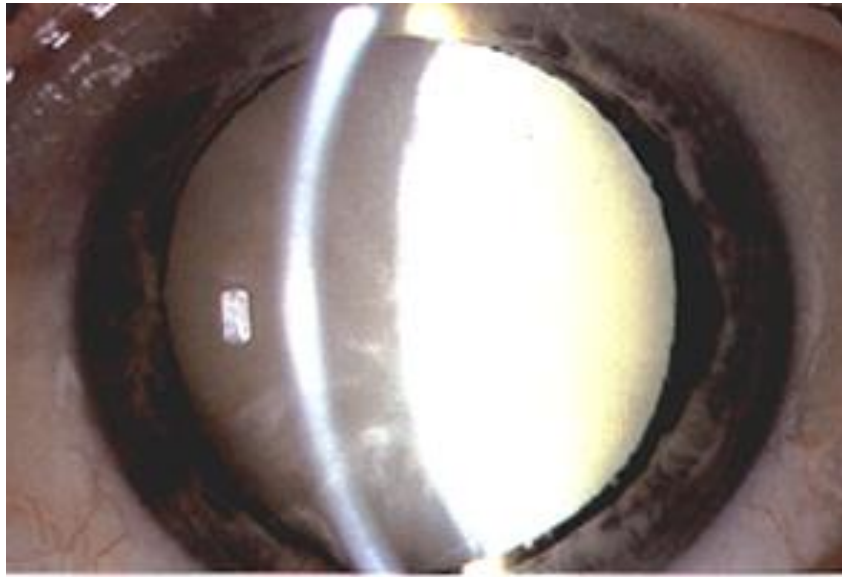
- Viêm mống mắt thể mi thể món tónh: cương tụ rỏa, tủa giỏc mạc, dấu hiệu Tyndall tiền phũng, co đồng tử, dỏnh và xuất tiết mống mắt.

Điều trị bằng thuốc chống viêm corticoid, atropin làm giỏn đồng tử chống dỏnh, liệt điều tiết giảm tiết thể mi.

- Đục thể thủy tinh (Hình 3):

- + Đục thể thủy tinh người già : hai mắt mờ từ từ , không đỏ, không đau nhức
- + Đục thể thủy tinh bẩm sinh : thường bị hai mắt, nên mổ sớm để tránh nhược thị,
- + Đục thể thủy tinh bệnh lý: do đái tháo đường, bệnh Tetani, viêm màng bồ đào.. .
- + Đục thể thủy tinh thứ phát sau mổ thể thủy tinh ở trẻ em hoặc người trẻ

Điều trị bằng thay thể thủy tinh nhân tạo.



Hình 3- Đục thể thủy tinh tuổi già.

### 2.3.2. Bệnh ở phần sau nhãn cầu

- Vấn đục dịch kính do viêm hắc võng mạc , xuất huyết dịch kính , thoái hoá dịch kính ở người có tuổi....Bệnh nhân có cảm giác sương mù hoặc ruồi bay trước mắt, soi đáy mắt thấy có thể chơi voi trong buồng dịch kính.

- Mờ mắt do các bệnh của võng mạc và thị thần kinh :

+ các viêm hắc võng mạc : lan toả hoặc thành ổ, có những đám xuất tiết, viêm phù hoặc thay đổi sắc tố.

+ các bệnh toàn thân như cao huyết áp, đái tháo đường , viêm thận ... có thể gây ra những thay đổi quan trọng ở đáy mắt ( xem thêm bài mắt và các bệnh toàn thân )

+ bệnh sắc tố võng mạc gây ra quáng gà, thị trường co hẹp, có những đám sắc tố đen hình tế bào xương ở vùng chu biên của võng mạc và quanh các mạch máu, gai thị bạc màu, hệ thống động mạch của võng mạc co nhỏ.

+ các tổn hại của vùng hoàng điểm ( viêm phù, thoái hoá hoàng điểm ở người trẻ và người già, chấn thương) gây ra ám điểm trung tâm. Soi đáy mắt thấy vùng hoàng điểm bị cương tụ, mờ ánh trung tâm, có xuất huyết, xuất tiết.. .

+ viêm thị thần kinh với biểu hiện gai thị phù, cương tụ, bờ gai mờ, tĩnh mạch võng mạc giãn, cương tụ, có thể có xuất huyết cạnh gai. Viêm thị thần kinh có thể dẫn đến teo gai thị, gai thị bạc trắng.

- Mờ mắt do vỏ não xảy ra do một khối u , chấn thương vùng chẩm, bệnh nhân bị mù hoặc bán manh, xong phản xạ đồng tử với ánh sáng vẫn tốt.

- Mờ mắt do thiếu vitamin A gây ra quáng gà, thị trường thu hẹp.

### 2.3.3. Lác

Lác cơ năng: do trục thị giác bị lệch nên hình ảnh của vật không rơi đúng vào hai hoàng điểm của hai mắt, dần dần mắt lác sẽ bị loại ra khỏi sự nhìn, thị lực giảm dần dẫn đến nhược thị.

Khám thấy hai mắt không thẳng trục, mắt có thể lác vào trong, ra ngoài hoặc lác đứng.

Điều trị: bằng kính đeo chỉnh quang, tập luyện tránh nhược thị, phục hồi thị giác hai mắt, hoặc phẫu thuật lác. Cần điều trị sớm trước 6 tuổi để tránh nhược thị ( mờ một mắt do không dùng đến mắt đó)

## 3. CÁC NGUYÊN NHÂN GÂY MỜ MẮT NHANH

### 3.1. Mờ mắt do các tổn hại thấy được ở đáy mắt

#### 3.1.1. Tắc động mạch trung tâm võng mạc

- Là bệnh cấp cứu, nguyên nhân do bệnh nhiễm trùng, bệnh tim mạch...
- Triệu chứng: Thị lực giảm đột ngột, mắt khụng đỏ, khụng đau nhức.

Soi đáy mắt: vùng võng mạc thuộc động mạch tắc bị phù trắng, hoàng điểm có màu đỏ thẫm ( dấu hiệu hoàng điểm anh đào )

- Cần điều trị cấp cứu bằng các thuốc giãn mạch (divascol,nitroglyxerin uống...) sau đó tìm nguyên nhân để điều trị. Cần điều trị sớm ngay từ những giờ đầu, tuy vậy tiên lượng bệnh rất nặng.

#### 3.1.2. Tắc tĩnh mạch trung tâm võng mạc:

- Nguyên nhân thường do bệnh cao huyết áp, nhiễm trùng, tim mạch.. .
- Triệu chứng: Thị lực giảm trong vài ngày,

Soi đáy mắt : tĩnh mạch trung tâm giãn to, phình từng đoạn, vùng đĩa thị có những đám xuất huyết, xuất tiết ( hình ảnh miệng núi lửa phun)

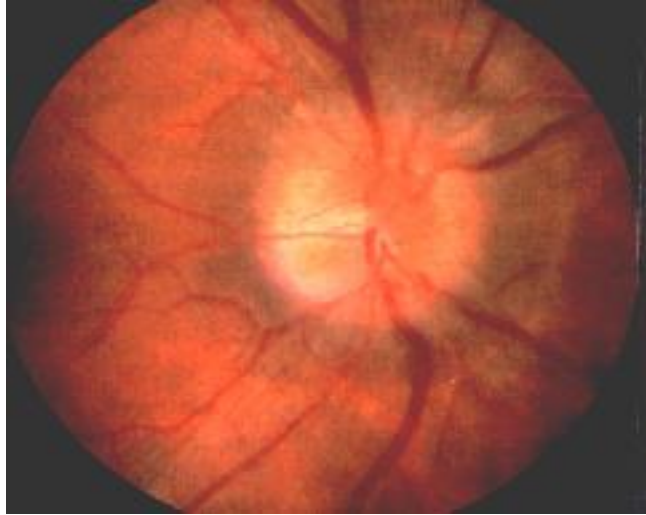- Biến chứng: có thể gặp biến chứng tăng sinh tổn mạch, xuất huyết dịch kính, bệnh glụcm tổn mạch...
- Điều trị nguyên nhân, tiêu máu, tăng tưới máu võng mạc, điều trị quang đụng laser vùng mạch, ỏp lạnh đụng, điều trị biến chứng.. .

#### 3.1.3. Viêm thị thần kinh cấp

- Nguyên nhân: Thường do nhiễm trùng, viêm xoang,
- Triệu chứng: Thị lực giảm nhanh, thường có ỏm điểm trung tởm.

Soi đởy mắt: Phù đĩa thị và võng mạc quanh đĩa thị.

- Điều trị nguyên nhân, chống viêm, giảm phù



Hình 4 - Viêm thị thần kinh cấp.

#### **3.1.4. Bong võng mạc:**

- Nguyên nhân: cận thị nặng, chấn thương...
- Triệu chứng: Lúc đầu có thể thấy chớp sáng trước mắt, nhìn mọi vật biến dạng, thị lực giảm, thị trường thay đổi
- Soi đáy mắt: ánh đồng tử có màu xám nhạt tương ứng vùng bong, võng mạc bong lồi ra phía trước có khi thành múi, các mạch máu uốn theo các múi.
- Điều trị bằng phẫu thuật, mục đích hàn gắn vết rách, tháo dịch dưới võng mạc, ấn độn củng mạc hoặc cắt dịch kính ấn độn võng mạc từ phía trong bằng khí hoặc dầu silicon.

#### **3.1.5. Bệnh Eales**

Viêm thành tĩnh mạch xuất huyết ở người trẻ, bệnh thường gây xuất huyết dịch kính và bệnh võng mạc phôi thai.

### **3.2. Mờ mắt nhanh do các tổn thương không thấy được ở đáy mắt**

#### **3.2.1. Bệnh thị thần kinh sau nhãn cầu cấp**

- Do viêm, nhiễm độc (còn metylic, ethambutol...), nguyên nhân tổn thương ở xa cực sau nhãn cầu nên không thấy biểu hiện bất thường ở đĩa thị,
- Thị lực giảm nhanh, hay có ám điểm trung tâm.
- Chẩn đoán bằng chụp Xquang, chụp cộng hưởng từ, đo sắc giác.

#### **3.2.2. Mù tâm căn histerie**

- Thường gặp ở phụ nữ trẻ
- Thường mờ cả hai bên, phản xạ đồng tử vẫn còn.
- Chẩn đoán sau khi loại trừ các nguyên nhân khác



### **3.2.3. Mù do võ não**

Xảy ra sau một chấn thương ở vùng chẩm, bệnh nhân bị mù nhưng ở nhãn cầu không thấy có tổn hại gì. Thị lực có thể hồi phục một phần hoặc bệnh để lại di chứng vĩnh viễn.

#### **sách cần đọc thêm**

1. Bài giảng Nhãn khoa.
2. Bài giảng mắt - tai mũi họng

# NGUYÊN NHÂN ĐỎ MẮT

## Mục tiêu học tập

- Nêu được chẩn đoán một số bệnh đỏ mắt thường gặp.
- Trình bày được nguyên tắc xử trí một số bệnh đỏ mắt.

## Nội dung

### 1. ĐẠI CƯƠNG

Mắt đỏ là một trong những lý do khiến bệnh nhân đến khám. Đỏ mắt là do hệ mạch máu cương tụ. Tùy theo nguyên nhân gây đỏ mắt mà sẽ có các biểu hiện cương tụ khác nhau. Có hai loại cương tụ:

- + Cương tụ nông (cương tụ kết mạc): Do hệ mạch nông của kết mạc cương tụ, có màu đỏ tươi, khi tra adrenalin 0,1% mạch sẽ co lại và kết mạc sẽ trắng ra.
- + Cương tụ sâu (cương tụ rìa giác mạc): Do hệ mạch ở sâu cương tụ (động mạch mi trước) nên được biểu hiện bằng một vòng cương tụ quanh rìa giác mạc, màu đỏ sẫm và nhạt dần về phía cùng đồ.

### 2. CHẨN ĐOÁN

#### 2.1. Hoàn cảnh xuất hiện bệnh

Bệnh có thể xuất hiện đột ngột hay từ từ. Nếu nguyên nhân do chấn thương thì cần tìm dị vật. Chú ý đến yếu tố dịch tễ (trong gia đình hoặc trong cộng đồng đang có dịch đau mắt đỏ,...). Cần phải hỏi về tiền sử bệnh ở mắt và toàn thân.

#### 2.2. Khám hai mắt và so sánh

Khám theo thứ tự từng mắt. Lật mi, xác định vị trí đỏ, tra fluorescein để kiểm tra xem giác mạc có loét không. Chú ý đến những dấu hiệu phối hợp: Chảy nước mắt, sợ ánh sáng, co quắp mi – nghĩ đến viêm giác mạc. Dính lông mi, nhiều dử mắt khi ngủ dậy – nghĩ đến viêm kết mạc.

### 3. BỆNH HỌC

Tùy theo hình thái đỏ và phù nề, người ta phân biệt ba loại đỏ mắt

#### 3.1. Đỏ mắt có cương tụ kết mạc

##### 3.1.1. Viêm kết mạc cấp

Nguyên nhân thương do vi khuẩn (tụ cầu, liên cầu, phế cầu, lậu cầu,...), virus (herpes, adenovirus), chlamydia,...

Triệu chứng chủ quan thường khởi đầu bằng cộm như có cát trong mắt, chảy nước mắt, khô, rát, nhạy cảm với ánh sáng. Triệu chứng khách quan: nhiều dử mắt làm hai mi dính chặt nhau khi ngủ dậy (nếu dử mắt màu vàng bản như mũ - thường do vi khuẩn; nếu dử mắt trong và dính - thường do virus). Thị lực thường không giảm hoặc giảm rất ít. Hai mi sưng, kết mạc cương tụ, đôi khi phù. Có thể có xuất huyết dưới kết mạc, hột trên kết mạc, nhú gai trên kết mạc sụn mi hoặc nhãn cầu, u hạt kết mạc, màng hoặc màng giả trên kết mạc tùy theo nguyên nhân. Nhãn cầu thường không tổn thương. Tuy nhiên, trong một số hình thái có thể có viêm giác mạc kèm theo hoặc trong một số trường hợp do điều trị không đúng hoặc không kịp thời, có thể có viêm loét giác mạc và gây giảm thị lực.

Điều trị theo nguyên nhân (nếu có thể nên làm xét nghiệm soi tươi, soi trực tiếp, nuôi cấy vi khuẩn và làm kháng sinh đồ): Nếu viêm nhẹ: tra tại mắt cloramphenicol 0,4%, desomedin 0,1%. Nếu viêm tiến triển nặng: cần dùng kháng sinh phổ rộng (cebamycin, norfloxacin, ofloxacin,...).

### **3.1.2. Xuất huyết dưới kết mạc**

Là một tình trạng thông thường, không nghiêm trọng. Nguyên nhân có thể tự phát, có thể sau một cơn ho gà, có thể do một số bệnh toàn thân (cao huyết áp, đái tháo đường, rối loạn đông máu), có thể do chấn thương (khi đó cần phải tìm kiếm vết thương nhãn cầu hoặc dị vật bị đám xuất huyết che lấp).

Triệu chứng chủ quan: cộm, đỏ mắt. Triệu chứng khách quan: xuất huyết toàn bộ kết mạc hay khu trú. Điều trị: tùy theo nguyên nhân, tăng cường sự bền vững thành mạch.

### **3.1.3. Đỏ mắt do bức xạ**

Nguyên nhân do ánh sáng hồ quang (thợ hàn).

Triệu chứng chủ quan: đau nhức mắt dữ dội, chảy nước mắt, sợ ánh sáng. Triệu chứng khách quan: hai mi sưng, kết mạc cương tụ, có thể có xuất huyết kết mạc mi và nhãn cầu (nếu bị tái lại nhiều lần sẽ gây tổn thương giác mạc). Cần điều trị cấp cứu bằng tra dicain 1% 2-3 lần, sau đó cấp đơn tra tại mắt vitamin A. Đặc biệt cần phòng bệnh bằng cách tuyên truyền qui tắc bảo hộ lao động đối với công nhân thợ hàn.

### **3.1.4. Viêm kết mạc có mụn phỏng (bọng)**

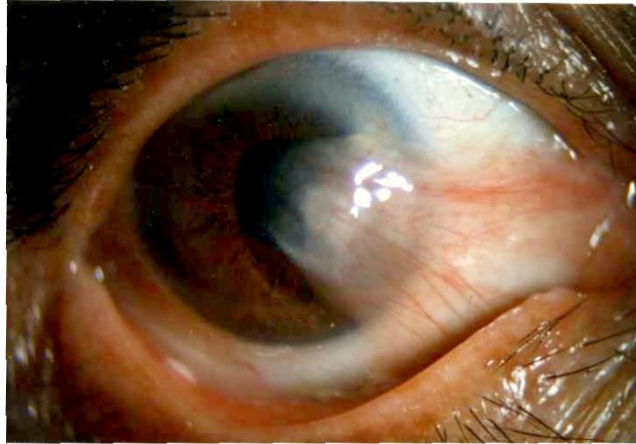
Là một viêm kết mạc khu trú, nguyên nhân chưa rõ nhưng cũng có thể do dị ứng lao. Có hai hình thái lâm sàng: Viêm kết mạc có mụn phỏng (ổ viêm khu trú ở trên kết mạc) và viêm kết giác mạc có mụn phỏng (ổ viêm nằm ở rìa giác mạc).

Triệu chứng cơ năng: đau nhức, sợ ánh sáng, chảy nước mắt, thị lực không giảm hoặc giảm ít (triệu chứng cơ năng được biểu hiện rất rõ trong hình thái viêm kết giác mạc có mụn phỏng). Triệu chứng thực thể: Trên kết mạc hoặc vùng rìa giác mạc nổi lên một hay nhiều nốt viêm màu vàng nhạt, kết mạc xung quanh cương tụ và có nhiều mạch máu bò vào. Đây là những nốt viêm đặc hiệu (lấy chất ở ổ viêm và làm xét nghiệm tế bào sẽ thấy nhiều tế bào lympho, bạch cầu đa nhân, tế bào khổng lồ, nhưng không có vi khuẩn lao).

Điều trị: theo nguyên nhân; tại chỗ có thể tra kháng sinh phối hợp với kháng viêm có corticoid.

### 3.1.5. Mộng thịt

Là một khối tăng sản xơ mạch của kết mạc nhãn cầu ở vùng khe mi, hình tam giác đỉnh hướng về phía trung tâm giác mạc và đáy hướng về phía cực lệ (nếu là mộng góc trong) hoặc về phía cùng đồ ngoài (nếu là mộng góc ngoài). Nguyên nhân còn chưa rõ; có nhiều giả thuyết (thuyết vi chấn thương, thuyết tia cực tím, gần đây có những nghiên cứu về vai trò của gen P53 trong sự phát triển của mộng). Yếu tố thuận lợi: khí hậu ẩm, nhiều nắng, gió, bụi,...(hình 1)



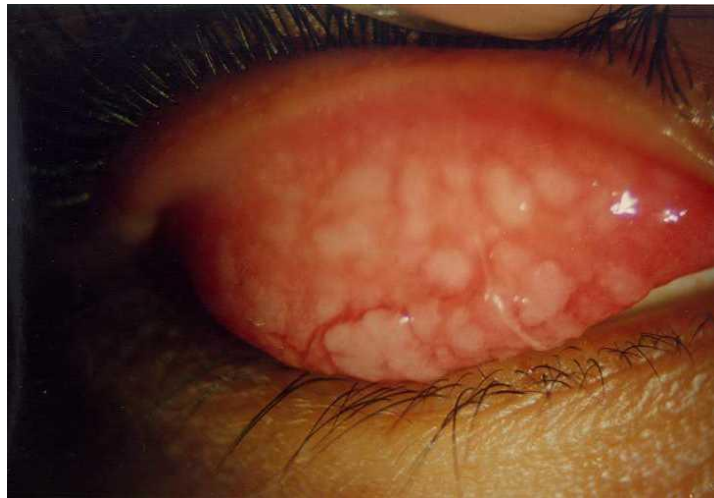Hình 1. Mộng góc trong độ 3.

Triệu chứng chủ quan: cộm, vướng, thị lực giảm nếu mộng phát triển vào trung tâm giác mạc. Triệu chứng khách quan: mộng gồm ba phần: đầu mộng (là phần mộng bò vào giác mạc), thân mộng (là phần chính của mộng có hình tam giác) và cổ mộng (nằm giữa thân mộng và đầu mộng). Có nhiều cách phân loại mộng. Theo Cornand (1989), mộng được chia thành 3 độ: độ I- mộng vượt quá rìa giác mạc 1-2mm, đầu mộng gồ lên, thân mộng không dày, có vài mạch máu hướng về phía giác mạc; độ II- đầu mộng lấn vào giác mạc 2-4mm, mộng đang hoạt động, thân mộng dày, nhiều mạch máu, có thể thấy đảo Fuchs (những ổ thâm nhiễm đi trước đầu mộng); độ III- đầu mộng xâm lấn vào giác mạc quá 4mm, mộng tiến triển mạnh, thân mộng dày, mạch máu cương tụ, thị lực giảm nhiều. Theo phân loại của Bệnh viện Mắt TƯ: mộng được chia thành 4 độ; độ 1- đầu mộng phát triển qua rìa giác mạc 1mm; độ 2 - đầu mộng phát triển chưa tới 1/2 bán kính giác mạc; độ 3 - đầu mộng phát triển vượt quá 1/2 bán kính giác mạc; độ 4 - khi đầu mộng phát triển tới trung tâm giác mạc. Điều trị: đối với mộng độ 1 - giữ vệ sinh, tra thuốc. Đối với mộng độ 2 trở lên - phẫu thuật cắt mộng, tuy nhiên cần chú ý đến khả năng tái phát. Trong những năm gần đây các nhà nhãn khoa đã và đang áp dụng phương pháp phẫu thuật cắt mộng ghép kết mạc rìa tự thân có phối hợp áp mitomycin C khi cần đã làm giảm đáng kể tỉ lệ tái phát.

### 3.1.6. Viêm kết mạc mùa xuân

Nguyên nhân do dị ứng với thời tiết, thường phát triển theo mùa (xuân – hè). Bệnh phát triển ở nam nhiều hơn nữ và chủ yếu ở lứa tuổi thanh thiếu niên. Bệnh phát triển đến tuổi dậy thì và tự khỏi, nhưng cũng có những trường hợp bệnh phát triển ở người lớn tuổi.

Triệu chứng chủ quan: ngứa (thường xuất hiện thành từng cơn vào buổi sáng hoặc chiều tối), có thể cộm, rát, sợ ánh sáng, tiết tố dây dai và dính. Triệu chứng khách quan: Trong những đợt kịch phát thì kết mạc cương tụ, vùng rìa giác mạc có thể dày và gồ lên. Phát triển nhú hình đa giác điển hình trên kết mạc sụn. Có thể có viêm giác mạc chấm nông, loét giác mạc.



Hình 2. Nhú trong viêm kết mạc mùa xuân

Điều trị: điều trị triệu chứng là chủ yếu (tra thuốc kháng histamin, ổn định dưỡng bào). Trong những đợt kịch phát có thể phối hợp uống thuốc chống dị ứng và tra corticoid (chú ý cẩn thận trọng khi dùng corticoid: không nên dùng kéo dài tránh gây biến chứng tăng nhãn áp, đục thể thủy tinh). Nếu nhú trên kết mạc to và nhiều, có thể áp tia  $\beta$  với tổng liều 3 -5 phút.

## 3.2. Đỏ mắt có cương tụ sâu (cương tụ rìa giác mạc)

### 3.2.1. Viêm và viêm loét giác mạc

Nguyên nhân: do vi khuẩn (cần khuẩn gram+ hoặc trực khuẩn gram-, nấm (*Aspergillus*, *Fusarium*), virus (Herpes).

Triệu chứng chủ quan: Chói, cộm, sợ ánh sáng, chảy nước mắt, đau nhức mắt và đầu, nhìn mờ.

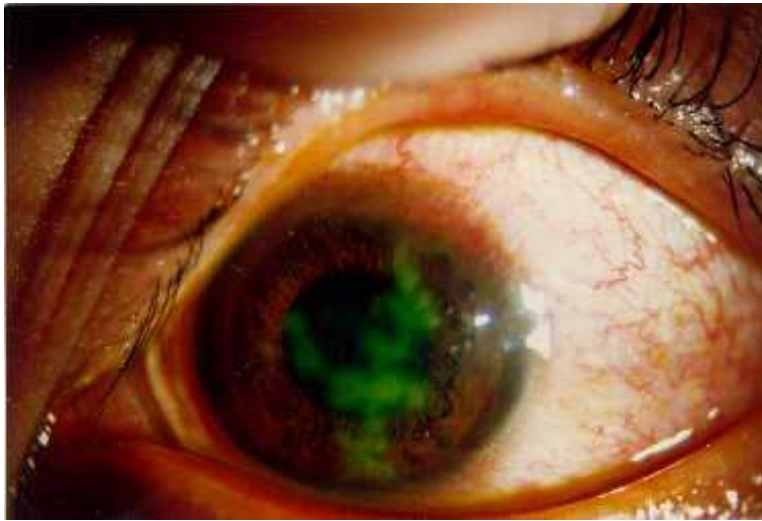Triệu chứng khách quan: Sung phù mi, cương tụ kết mạc và cương tụ rìa, giảm thị lực. Giác mạc đục do thâm nhiễm tế bào viêm, bề mặt mất bóng, gồ ghề. Nếu biểu mô không tổn thương: nhuộm fluorescein (-); nếu có tổn thương biểu mô nông hoặc loét: nhuộm

fluorescein (+). Có thể có mũ tiền phòng, phản ứng mỏng mắt-thể mi, có thể thủng giác mạc khi loét hoại tử mạnh. Có thể có các hình thái sau: viêm giác mạc nông

(chỉ tổn thương biểu mô), viêm giác mạc sâu (tổn thương từ nhu mô trở vào), viêm loét giác mạc (mất chất giác mạc).

Trong hình thái viêm loét giác mạc:

Nếu nguyên nhân do virus: Thường do virus herpes. Giai đoạn sớm xuất hiện những ổ tổn thương dạng chấm, sợi hoặc sao, sau đó có thể sẽ loét (ổ loét có hình cành cây hoặc địa đồ), cảm giác giác mạc giảm hoặc mất, hay tái phát. Khi bệnh khỏi thường trên bề mặt giác mạc vẫn còn lại bóng mờ hình cành cây (vết tích của ổ loét cũ) và sẽ mất dần đi.



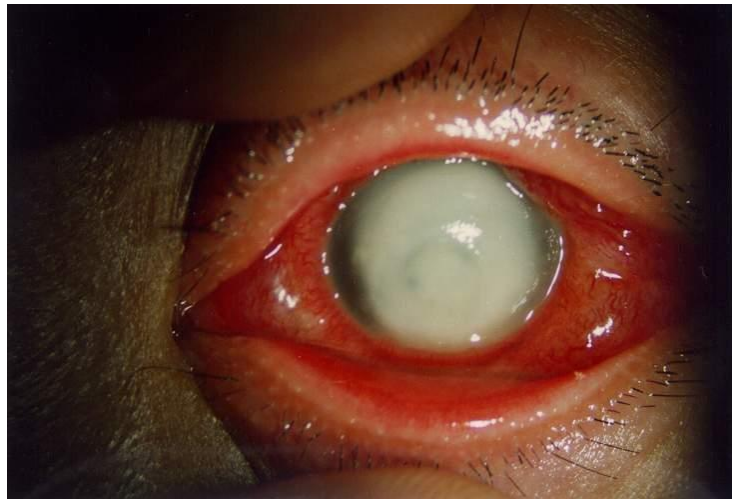
Hình 3. Viêm loét giác mạc hình cành cây

Nếu nguyên nhân do vi khuẩn: ổ loét có bờ nham nhở, hoại tử bản. Đặc biệt nếu nguyên nhân do trực khuẩn mũ xanh thì thường bệnh tiến triển rất nhanh với đặc điểm xuất tiết mũ nhày bản, màu trắng vàng, giác mạc thâm nhiễm toả lan của tế bào viêm với ổ loét ở giữa và áp xe hình vòng ở chu vi cách ổ loét bởi một vòng giác mạc trong. Bệnh tiến triển nhanh, có thể hoại tử toàn bộ và thủng giác mạc sau 48 giờ. Nếu nguyên nhân do tụ cầu hoặc liên cầu: hình thái điển hình là loét hoặc áp xe tròn hoặc bầu dục màu trắng vàng với mật độ thâm nhiễm của tế bào viêm đậm đặc trong nhu mô, giác mạc xung quanh ổ loét thường trong.

Nếu nguyên nhân do nấm: ổ loét có hình tròn hoặc hình oval màu trắng xám hoặc hơi vàng, có ranh giới khá rõ. Ổ loét thường dày, gồ cao, bề mặt khô như có vẩy đắp lên. Trong một số trường hợp khác ổ loét có bờ không rõ nét, được bao quanh bởi những ổ thâm nhiễm như bông liên kết với nhau trong nhu mô. Bệnh cũng có thể bắt đầu với loét giác mạc nông, phía dưới là những ổ áp xe đậm đặc, có thể chiếm hết bề dày giác mạc và phát triển vào tiền phòng. Có thể có mũ tiền phòng và thường tăng giảm bất thường.

Để chẩn đoán xác định, ngoài triệu chứng lâm sàng, cần phải dựa vào xét nghiệm cận lâm sàng: soi tươi, soi trực tiếp chất tiết ổ loét giác mạc và nuôi cấy vi khuẩn hoặc nấm. Đối với viêm loét giác mạc nghĩ đến do virus: lấy chảy nạo bờ ổ loét và làm xét nghiệm tế bào học (kết quả điển hình: tế bào nhiều nhân có đông đặc nhiễm sắc chất quanh rìa, thể vùi Lipchutz, tế bào thoái hoá nhân trương).

Nguyên tắc điều trị: Dù là nguyên nhân gì thì đều điều trị theo ba nguyên tắc chung: chống viêm đặc hiệu (kháng sinh) và không đặc hiệu (tuy nhiên tuyệt đối chống chỉ định dùng corticoid trong tất cả các hình thái viêm loét giác mạc); chống dính (tra atropin 1-4%, nếu đồng tử không dẫn thì phối hợp atropin 1% và adrenalin 0,1% tiêm dưới kết mạc 4 điểm sát rìa); dinh dưỡng tái tạo biểu mô giác mạc (vitamin A,B<sub>2</sub>,C). Nếu có biến chứng thủng giác mạc: có thể ghép giác mạc điều trị. Nếu loét dai dẳng, lâu liền: có thể gọt giác mạc và ghép màng ối.



Hình 4. áp xe giác mạc

### 3.2.2. Viêm màng mắt-thể mi

Nguyên nhân: Do vi khuẩn, nấm, virus (có thể từ ngoài vào, từ vùng lân cận đến theo đường máu, từ trong ra), yếu tố tự miễn.

Triệu chứng chủ quan: Đau nhức mắt, đau lan ra hốc mắt. Phản ứng thể mi (+). Sợ ánh sáng, chảy nước mắt, nhìn mờ.

Triệu chứng khách quan: Giảm thị lực. Nhãn áp có thể tăng do tế bào viêm gây bít hoặc dính ở góc tiền phòng hoặc dính màng mắt vào mặt trước thể thủy tinh. Nhãn áp có thể hạ do teo thể mi. Giác mạc có thể đục, có phù và nếp gấp màng descemet, tua mắt sau giác mạc (tua có thể rải rác khắp mặt sau giác mạc nhưng thường lắng đọng ở trung tâm và phần dưới của giác mạc tạo thành hình tam giác có đỉnh quay lên trên; tua cũng có thể sắp xếp thành hình sao hoặc hình thoi hoặc có khi là những chấm nhỏ li ti hoặc thành đám như mỡ cừu). Tiền phòng: đục thủy dịch (Tyndall +), có thể có mũ tiền phòng. Mống mắt phù nề, mất sắc bóng, mất độ xấp. Đồng tử co nhỏ, phản xạ lười hoặc mất phản xạ với

ánh sáng, bờ đồng tử có xuất tiết và sắc tố mỏng mắt, khi tra atropin đồng tử giãn không đều, có hình hoa khế.

Cần chẩn đoán phân biệt giữa viêm mống mắt-thể mi có tăng nhãn áp với glôcôm góc đóng cơn cấp: trong viêm mống mắt- thể mi có tăng nhãn áp, tua ở mặt sau giác mạc là tua viêm có màu trắng xám, đồng tử co nhỏ. Trong glôcôm góc đóng cơn cấp, lắng đọng mặt sau giác mạc là sắc tố mỏng mắt, đồng tử giãn.

Nguyên tắc điều trị: chống viêm đặc hiệu và không đặc hiệu (kháng sinh, kháng viêm); chống dính (tra atropin 1-4%, nếu đồng tử không giãn thì phối hợp atropin 1% và adrenalin 0,1% tiêm dưới kết mạc tại 4 điểm sát rìa); giảm đau, an thần và nâng cao thể trạng.

### **3.2.3. Glôcôm góc đóng cơn cấp (xem phần bệnh học glôcôm).**

## **3.3. Đỏ mắt do một số bệnh ở phần phụ cận nhãn cầu**

### **3.3.1. Viêm tuyến lệ**

Mi trên sưng phù, góc ngoài sờ thấy tuyến lệ to do sưng. Nhãn cầu bị đẩy vào trong, xuống dưới và lồi ra trước. Vận động nhãn cầu ra ngoài và lên trên bị hạn chế.

Toàn thân: sốt cao, nổi hạch trước tai, kém ăn.

Nguyên tắc điều trị: chống viêm, giảm phù, giảm đau, an thần.

### **3.3.2. Lẹo mi**

Là viêm cấp tính của những tuyến ở bờ mi và nang lông mi. Nguyên nhân thường do tụ cầu. Bệnh bắt đầu bằng sưng phù mi, có điểm đau. Sau đó ổ đau khu trú và hình thành mũ. Điều trị: khi chưa hình thành mũ: chườm nóng, chạy điện sóng ngắn,... Khi đã hình thành mũ: chích tháo mũ ( tuyệt đối không chích nặn sớm).

### **3.3.3. Viêm bao tenon**

Bệnh khởi đầu bằng đau nhức mắt, đặc biệt khi liếc. Thị lực lúc đầu bình thường. Mi mắt sưng nề, kết mạc cương tụ và phù nề. Nhãn cầu lồi nhẹ và thẳng trục, hạn chế vận nhãn. Có thể có song thị hai mắt.

### **3.3.4. Viêm thượng củng mạc, viêm củng mạc**

Nhìn chung viêm thượng củng mạc và củng mạc thường kèm tổn thương một số mô trong nhãn cầu gây viêm củng-giác mạc, viêm màng bồ đào. Bệnh phát triển với những hình thái sau:

- Viêm củng mạc toả lan và viêm thượng củng mạc nốt hạt: Bệnh có liên quan tới sự tăng cảm ứng với vi khuẩn (đặc biệt là với vi khuẩn lao), với nấm, virus,... Đa số trường hợp bệnh khởi khi điều trị bằng corticoid, nhưng nếu tái phát nhiều lần thì cần phải điều trị giải miễn cảm phối hợp.

- Viêm củng mạc có nốt hoại tử: Khó tìm nguyên nhân, song thấy rằng bệnh có liên quan với nguyên nhân thấp khớp, bệnh u hạt Wegener, viêm đa sụn, luput ban đỏ,... Bệnh bắt đầu bằng những nốt gồ cao trên củng mạc, cương tụ ở xung quanh, ấn đau. Đây là những ổ vi apxe có mũ hoặc hoại tử. Bệnh có thể kéo dài vài tuần, củng mạc mỏng đi và có thể



hoại tử. Điều trị bằng corticoid tại chỗ ít hiệu quả, cần phối hợp điều trị toàn thân và bổ xung thêm thuốc chống viêm không steroid.

### **3.3.5. Viêm tổ chức hốc mắt**

Nguyên nhân thường do ổ viêm ở vùng lân cận (mụn, lẹo mi bị chích nặn sớm), nhiễm trùng đến theo đường máu.

Triệu chứng: đau nhức mắt dữ dội, đau lan lên đầu. Thị lực giảm nhiều do viêm lan tới thị thần kinh. Mi sưng đỏ, phù. Kết mạc phù mạnh, lồi qua khe mi. Nhãn cầu lồi thẳng trục, liệt vận nhãn. Mất cảm giác giác mạc. Soi đáy mắt thấy có phù đĩa thị. Toàn thân: sốt cao, mệt mỏi, hạch trước tai sưng, công thức máu có tăng số lượng bạch cầu (tăng tỉ lệ bạch cầu đa nhân trung tính).

Điều trị tích cực và kịp thời bằng chống viêm, giảm phù (tại chỗ và toàn thân), giảm đau, nâng cao thể trạng.

### **3.3.6. Viêm mũ toàn bộ nhãn cầu**

Triệu chứng: đau nhức mắt và đầu dữ dội, đau liên tục, kích thích, thị lực mất hoàn toàn. Mi sưng đỏ và phù nề dữ dội. Kết mạc nhãn cầu xung huyết và phù nề mạnh, phồng qua khe mi. Có thể có thủng củng -kết mạc và có mũ chảy ra. Nhãn cầu lồi thẳng trục, lồi nhiều, liệt vận nhãn. Giác mạc đục, có thể có mũ trong tiền phòng và nội nhãn và mũ có thể chảy ra ngoài nếu giác mạc thủng. Toàn thân: bệnh nhân sốt cao, kém ăn, mất ngủ. Hạch trước tai sưng và đau.

Điều trị: điều trị nội khoa không có hiệu quả, thường phải khoét bỏ nhãn cầu.

### **3.3.7. Viêm tắc tĩnh mạch hốc mắt**

Nguyên nhân: do nhiễm trùng (ổ viêm lân cận, mụn, lẹo chích nặn sớm), nhiễm trùng đến theo đường máu.

Triệu chứng:

+Toàn thân: sốt cao, đau đầu dữ dội, có khi hôn mê và có những dấu hiệu của viêm màng não. Khi nguy kịch có thể hạ nhiệt.

+Tại mắt: thị lực giảm hoặc mất. Nhãn áp tăng do ứ đọng tuần hoàn đi. Mi sưng phù, lan rộng. Tĩnh mạch quanh mi nổi rõ, rãn to, cong queo, sờ đau. Kết mạc xung huyết, phù. Mất cảm giác giác mạc. Nhãn cầu bị đẩy lồi thẳng trục, liệt vận nhãn hoàn toàn. Soi đáy mắt thấy có ứ phù đĩa thị.

Tiền lượng rất nặng. Bệnh nhân có thể viêm màng não, nhiễm trùng huyết, hôn mê và có thể tử vong. Nếu khỏi, thị lực sẽ bị ảnh hưởng, có thể mù hoàn toàn do teo thị thần kinh.

Điều trị cần tích cực và kịp thời, phối hợp toàn thân và tại chỗ (chống viêm đặc hiệu và không đặc hiệu, giảm phù, giảm đau, an thần, nâng cao thể trạng).

Có thể phòng bệnh bằng tuyên truyền giải thích cho người dân cần giữ gìn vệ sinh chung, vệ sinh cá nhân. Khi có mụn nhọt ở mặt hoặc ổ viêm ở toàn thân cần đến cơ sở y tế để khám và điều trị.

## **sách cần đọc thêm**

1. Bài giảng Nhân khoa.
2. Bài giảng mắt - tai mũi họng

# VIÊM KẾT MẠC

## Mục tiêu học tập

- Nêu được chẩn đoán một số hình thái viêm kết mạc thường gặp.
- Trình bày được nguyên tắc điều trị và phòng bệnh một số viêm kết mạc thường gặp.

## Nội dung

Viêm kết mạc là một bệnh rất thường gặp. Biểu hiện lâm sàng bao gồm những triệu chứng chủ quan như ngứa, cộm, chảy nước mắt...và những triệu chứng thực thể như xuất tiết, nhú gai, hột, u hạt, giả mạc và màng, loét kết mạc, mụn bọc...

### Triệu chứng chủ quan

Trong các viêm kết mạc thường không đặc hiệu. Dấu hiệu chảy nước mắt, kích thích, rất bông trong mắt hay nhìn chói đều có thể gặp trong mọi trường hợp viêm kết mạc do các nguyên nhân khác nhau. Khi có tổn thương giác mạc có thể có cảm giác đau, dị vật. Ngứa là triệu chứng đặc hiệu của viêm kết mạc dị ứng nhưng cũng có thể xuất hiện trong các viêm bờ mi,...

### Triệu chứng thực thể

**Phù kết mạc:** là do dịch thấm qua các mao mạch có lỗ của kết mạc. Kết mạc phù thường sưng mọng lên, trong suốt (trong trường hợp nặng có thể lộ ra ngoài khe mi).

**Xuất tiết (tiết tố):** là dịch rỉ ra ngoài qua biểu mô kết mạc từ những mạch máu giãn và cương tụ. Đặc điểm của những chất xuất tiết khác nhau tùy nguyên nhân gây viêm (tiết tố mù là điển hình của viêm kết mạc do vi khuẩn, tiết tố chứa thanh dịch, nhày trong là của viêm kết mạc do virus,...).

**Thâm nhiễm kết mạc:** xuất hiện trong các viêm nhiễm kết mạc nói chung. Kết mạc mắt độ trong bóng bình thường, trở nên dày và đỏ, đặc biệt ở vùng cùng đồ.

**Nhú gai:** nhiều nguyên nhân gây viêm kết mạc cấp hoặc mạn tính gây ra đáp ứng nhú gai. Nhú chỉ xuất hiện trên kết mạc sụn mi, kết mạc vùng rìa là những nơi biểu mô kết mạc tiếp giáp phía dưới với tổ chức có tính chất xơ. Cấu trúc nhú gai bao gồm trục mạch máu ở giữa, xung quang là thâm nhiễm của các tế bào viêm mạn tính như lympho bào, tương bào và bạch cầu ái toan. Khi quá trình viêm kéo dài, các nhú gai có thể kết nhập tạo thành nhú khổng lồ (trong viêm mùa xuân hoặc trên bệnh nhân đeo kính tiếp xúc). Nhú gai thường gặp trong viêm kết mạc dị ứng, do vi khuẩn, phản ứng khi đeo kính tiếp xúc, viêm bờ mi,...

**Hột:** là biểu hiện điển hình trong một số viêm kết mạc. Hột là sự quá sản của tổ chức lympho trong nhu mô kết mạc. Kích thước và vị trí của hột trên kết mạc khác nhau tùy

loại viêm kết mạc và mức độ viêm. Mạch máu thường bao quanh và xâm lấn lên bề mặt hột chứ không bó ở bên trong hột.

**Giả mạc và màng:** là dịch thấm fibrin thoát ra qua các mạch máu kết mạc bị viêm nhiễm cùng các bạch cầu đa nhân và có thể đông lại trên bề mặt biểu mô kết mạc. Giả mạc và màng xuất hiện trong các viêm kết mạc tùy theo nguyên nhân. Giả mạc thường dễ bóc, ít gây chảy máu. Màng thường khó bóc, khi bóc sẽ chảy máu rất nhiều và khi khỏi để lại sẹo dưới biểu mô.

**U hạt:** là sự tăng sinh của tổ chức hạt trong các viêm kết mạc đặc hiệu như lao, giang mai, sarcoidosis hoặc do dị vật trong kết mạc.

**Loét kết mạc:** loét kết mạc thường ở phía dưới hoặc trên kết mạc nhãn cầu, có thể bị tiết tổ kết mạc hoặc giả mạc che lấp. Nếu để hai bề mặt kết mạc loét dính nhau thì có thể gây dính mi cầu và cận cùng đồ.

**Hạch trước tai:** trong một số hình thái viêm kết mạc, hạch trước tai sưng to, đôi khi ấn đau (viêm kết mạc do virus, do chlamydia,...).

## 1. VIÊM KẾT MẠC DO VI KHUẨN

### 1.1. Đặc điểm chung

Viêm kết mạc do vi khuẩn đôi khi có thể nghiêm trọng và ảnh hưởng đến thị lực nếu nguyên nhân do các vi khuẩn có độc tính cao. Nguyên nhân gây bệnh thường là liên cầu, tụ cầu, phế cầu, lậu cầu, Haemophilus influenza, trực khuẩn Weeks, Moraxella Lacunata,... Bệnh thường khởi phát đột ngột (nếu cấp tính), lúc đầu ở một mắt, sau lan sang mắt kia.

Triệu chứng chủ quan thường bắt đầu là cộm như có cát trong mắt, bỏng rát và nhiều tiết tổ làm mắt khó mở vào buổi sáng khi ngủ dậy. Triệu chứng khách quan: hai mi sưng nề, có tiết tổ bám khô. Tiết tổ ban đầu có dạng loãng giống như viêm kết mạc do virus, sau chuyển sang mũ nhầy. Kết mạc cương tụ ở cùng đồ và mi. Có thể xuất hiện màng giả ở kết mạc. Giác mạc ít bị thâm nhiễm, tuy nhiên có thể có viêm giác mạc chấm nông và thâm nhiễm vùng rìa. Nếu nguyên nhân do tụ cầu thì thường kèm theo nốt mụn ở ngoài da. Nếu nguyên nhân do liên cầu thì thường có loét ở mặt hay nứt ở vùng khe mi. Nếu nguyên nhân do trực khuẩn Weeks thì thường phát triển viêm kết mạc kèm thoát huyết. Chẩn đoán thường dựa vào triệu chứng lâm sàng và cận lâm sàng: xét nghiệm soi tươi, soi trực tiếp chất tiết tổ, nuôi cấy vi khuẩn và làm kháng sinh đồ). Điều trị: rửa mắt bằng nước muối sinh lý để loại bỏ tối đa tiết tổ. Tiếp đó cho bệnh nhân tra kháng sinh (nước, mỡ) 7-10 ngày. Trong trường hợp nhẹ, có thể dùng Cloramphenicol 0,4%. Trong những trường hợp nặng hơn: có thể dùng Tobramicin, Neomicin, ciprofloxacin,... Thuốc nhóm Quinolon chỉ dùng trong những trường hợp rất nặng mà các thuốc khác không có tác dụng. Toàn thân có thể dùng kháng sinh trong những trường hợp cần thiết. Để phòng bệnh, cần tuyên truyền giữ vệ sinh cá nhân và môi trường, không tiếp xúc với người bị bệnh.

## **1.2. Viêm kết mạc cấp do phế cầu**

Thường xuất hiện ở trẻ em, thường kèm viêm thể dịch đường hô hấp trên.

### **1.2.1. Triệu chứng**

Hai mi sưng phù, xuất huyết chấm nhỏ ở kết mạc và củng mạc. Thường tạo màng giả ở kết mạc mi và củng đồ dưới, màu trắng xám, dễ bóc bằng bông cuốn. Có thể kèm tổn thương giác mạc lớp nông ở vùng rìa (thâm lậu nhỏ, có thể phát triển thành loét).

### **1.2.2. Điều trị**

Cần lấy tiết tố làm xét nghiệm để chẩn đoán xác định tác nhân gây bệnh trước khi điều trị. Cần bóc màng hàng ngày hoặc cách ngày, sau đó rửa mắt sạch bằng nước muối sinh lý và tra kháng sinh (Cebemycin, Bacitracin-polymycin B, Ciprofloxacin,..) 10-15 lần/ ngày.

## **1.3. Viêm kết mạc cấp do lậu cầu (Neisseria gonorrhoeae):**

Bệnh tiến triển nặng, đặc biệt nguy hiểm với giác mạc. Có 3 hình thái lâm sàng: Sơ sinh, trẻ em và người lớn.

### **1.3.1. Viêm kết mạc cấp ở trẻ sơ sinh**

Bệnh thường xuất hiện vào ngày 2-3 sau khi sinh khi qua đường sinh dục của người mẹ bị nhiễm lậu hoặc thậm chí từ khi còn trong bụng mẹ do vỡ ối sớm. Bệnh phát triển theo 3 giai đoạn: Giai đoạn 1 (ủ bệnh) kéo dài 3-4 ngày – da mi đỏ, phù mạnh, mi cứng như gỗ làm mắt rất khó mở, kết mạc cương tụ và phù, tiết tố máu; Giai đoạn 2 (chảy mủ) kéo dài 5-7 ngày – hai mi mềm hơn, tiết tố mủ nhiều (đặc điểm càng lau càng chảy), vành mi để khám rất khó (nếu khám được thấy kết mạc mi nhiều nhú gai); Giai đoạn 3 (tăng sản nhú gai) kéo dài 6-8 ngày – tăng sản nhú gai phát triển mạnh, kết mạc cương tụ nhìn như có tổ chức hạt, sau đó kết mạc chuyển dần về bình thường, không để lại dấu vết (khác với người lớn: sau khi bệnh khỏi có thể để lại sẹo). Bệnh có thể tiến triển rất nặng, nếu không điều trị kịp thời sẽ loét giác mạc, có thể hoại tử và thủng giác mạc, điều trị khó và để lại sẹo. Bệnh được chẩn đoán dựa vào bệnh cảnh lâm sàng và xét nghiệm (soi trực tiếp chất tiết kết mạc, nhuộm Gram sẽ thấy rõ song cầu hình hạt cà phê).

### **1.3.2. Viêm kết mạc cấp do lậu cầu ở trẻ em**

Bệnh thường phát triển ở 1 mắt, ở cháu gái do tự lây. Tiến triển nặng hơn hình thái sơ sinh, hay gây tổn thương giác mạc.

### **1.3.3. Viêm kết mạc cấp do lậu cầu ở người lớn**

Thường ở 1 mắt. Tiến triển nặng, kèm sốt cao, tổn thương khớp, cơ, tim. Sau thời gian ủ bệnh, hai mi sưng nề, nhiều tiết tố vàng bẩn, có bọt loãng trào ra khi vành mi. Kết mạc cương tụ với nhiều nhú gai nhỏ li ti. Giác mạc tổn thương trong những trường hợp nặng, lúc đầu loét cạnh rìa, sau loét vào trung tâm và có thể gây viêm nội nhãn.

### **1.3.4. Điều trị và phòng bệnh**

Phòng bệnh: Đối với trẻ sơ sinh: tra dung dịch Argyron 3% sau khi sinh (phương pháp này lần đầu tiên do bác sĩ người Nga Matveevri phát hiện, xong trong y văn hay gọi là phương pháp Créde – 1881). Hiện nay có thể tra một loại kháng sinh, cần phải theo dõi

kiểm tra người mẹ trước sinh để có biện pháp xử lý sớm. Đối với hình thái trẻ em và người lớn: cần giữ vệ sinh cá nhân và môi trường xung quanh và phải phát hiện sớm và điều trị kịp thời nếu có nhiễm lậu cầu toàn thân.

Điều trị: Rửa mắt liên tục bằng nước muối sinh lý. Tra kháng sinh nhạy cảm với lậu cầu. Penicilin đã không dùng trong điều trị do tỉ lệ gia tăng của lậu cầu kháng penicillin. Thuốc được dùng là kháng sinh nhóm quinolon, cephalosporin, bacitracin, gentamycin... tra 10-15 lần/ngày hoặc dưới hình thức giở giọt trong những ngày đầu. Sau đó 30 phút-1 giờ/1 lần. Khi bệnh gần ổn định giảm liều 3-4 lần/ ngày. Toàn thân: với trẻ sơ sinh cần rất thận trọng khi chỉ định dùng kháng sinh; đối với người lớn: Cefoxitin 1gr tiêm bắp hoặc Cefotaxim 0,5gr tiêm t/m x 4 lần/ ngày, hoặc Ceftriaxon 1gr tiêm t/m hoặc Spectinomycin 2gr tiêm bắp.

#### **1.4. Viêm kết mạc cấp do bạch hầu**

**Bạch hầu** là một viêm cấp tính, đặc trưng bởi sự tạo màng ở những đường vào của vi khuẩn. Tác nhân gây bệnh là trực khuẩn *Lefflera* (tạo ngoại độc tố). Bệnh thường lây qua đường hô hấp. Thời gian ủ bệnh 2-10 ngày. Bệnh thường phát triển ở trẻ em 2-10 tuổi. Nếu bạch hầu và liên cầu cùng phát triển thì bệnh tiến triển rất nặng. Có ba hình thái lâm sàng.

##### **1.4.1. Hình thái bạch hầu**

Đây là hình thái nặng nhất. Tổn thương cơ bản: mi phù cứng, cương tụ (đặc biệt mi trên) làm mắt không mở được. Tiết tố nhầy ít. Sau 1-3 ngày mi mềm hơn, tiết tố nhiều hơn. Xuất hiện màng màu xám bẩn, bám chặt vào kết mạc mi và cùng đồ, kết mạc nhãn cầu. Bóc màng rất khó, gây chảy máu. Màng sẽ tự bong ra sau 7-10 ngày, để lại sẹo sao ở kết mạc. Tiết tố mủ nhiều. Nếu không điều trị kịp thời có thể phát triển loét giác mạc, viêm toàn nhãn.

##### **1.4.2. Hình thái tơ huyết**

Thường xảy ra hơn, quá trình viêm tiến triển nhẹ hơn hình thái trên. Màng chỉ tạo ở kết mạc mi, mềm hơn, màu xám bẩn, dễ bóc hơn và chảy máu ít và sẹo ở kết mạc sau khi bong màng ít hơn. Giác mạc thường không bị tổn thương. Tiên lượng tốt.

##### **1.4.3. Hình thái thể dịch**

Là hình thái tiến triển nhẹ nhất, thường không tạo màng. Tổn thương chủ yếu là cương tụ và phù kết mạc. Không tổn thương giác mạc.

##### **1.4.4. Chẩn đoán xác định**

Dựa trên các tổn thương lâm sàng và xét nghiệm cận lâm sàng (lấy dịch và chất tiết ở kết mạc làm xét nghiệm ngay trong 3 giờ đầu).

##### **1.4.5. Chẩn đoán phân biệt**

Bệnh cần được chẩn đoán phân biệt với viêm kết mạc tạo màng do phế cầu, liên cầu và viêm kết mạc tạo màng kiểu bạch hầu do adenovirus. Đối với hình thái đầu tiên: thường có viêm thể dịch đường hô hấp trên hoặc viêm phổi, có phế cầu hoặc liên cầu trong bệnh phẩm. Màng tạo có màu trắng, dễ bóc và không để lại sẹo. Đối với hình thái sau: diễn

biến gần giống bạch hầu, tuy nhiên ở những bệnh nhân này có viêm thể dịch đường hô hấp trên, hạch trước tai và góc hàm. Màng tạo màu xám, mềm, dễ bóc và không để lại sẹo.

#### **1.4.6. Điều trị**

Trước tiên cần phải cách ly bệnh nhân. Toàn thân: tiêm huyết thanh chống bạch hầu (đối với hình thái nhẹ: 10.000 -15.000 AE/1 lần. Tổng liều là 30.000 – 40.000 AE. Đối với hình thái nặng: tăng liều cao hơn gấp 1,5 – 2 lần. Kháng sinh có tác dụng tốt thuộc dòng Tetraxiclin, Erythromyxin. Ngoài ra cần phải cho bệnh nhân dùng thuốc giải độc theo đường truyền tĩnh mạch, uống vitamin. Tại mắt: rửa mắt liên tục bằng nước muối sinh lý, lấy màng (nếu được), tra kháng sinh dòng Tetraxiclin và Erythromyxin. Nếu có tổn thương giác mạc, cần phải điều trị phối hợp.

## **2. VIÊM KẾT MẠC DO VIRUT**

### **2.1. Viêm kết mạc do adenovirut**

Adenovirut có thể gây rất nhiều bệnh nhiễm trùng ở kết mạc và giác mạc. Có đến 10/32 týp huyết thanh của adenovirut có thể gây bệnh ở mắt. Hai hình thái thường gặp nhất là viêm kết mạc kèm sốt, viêm họng - hạch (pharyngoconjunctival fever –PCF) và viêm kết giác mạc thành dịch (Epidemic keratoconjunctivitis – EKC). Đường lây trực tiếp hoặc gián tiếp (trường học, bể bơi...).

#### **2.1.1. Viêm kết mạc kèm sốt, viêm họng, hạch**

Hình thái này do serotype 3,4,7 gây nên, thường kèm viêm đường hô hấp trên. Bệnh nhân sốt nhẹ, đau họng, có thể nổi hạch trước tai, người mệt mỏi. Tại mắt thấy mi sưng và cảm giác nặng mi, cảm giác cộm như có cát ở trong mắt, sau đó mắt sưng nề nhanh. Tiết tố trong và dính. Kết mạc cương tụ, có thể phù, xuất hiện nốt thành dãy ở cùng đồ (to, ánh hồng, không xâm nhập sụn, không để lại sẹo). Có thể có xuất huyết kết mạc, màng giả kết mạc (màu xám, mềm, dễ bóc). Giác mạc không bị tổn thương.

#### **2.1.2. Viêm kết giác mạc thành dịch**

Do serotype 8,11,19 gây nên, thường không kèm triệu chứng toàn thân. Tổn thương kết mạc tương tự như hình thái trên. Tổn thương giác mạc tiến triển theo 3 giai đoạn: giai đoạn 1 (tiền triển trong vòng 7 ngày sau khi khởi phát bệnh) – Trên giác mạc xuất hiện những chấm viêm biểu mô toả lan hoặc có thể tróc biểu mô dạng chấm. Bệnh thường khởi sau 2 tuần hoặc chuyển sang giai đoạn sau. Giai đoạn 2 (xuất hiện từ 7 đến 10 ngày sau khi khởi phát) – Trên giác mạc xuất hiện viêm biểu mô dạng chấm sâu. Bệnh có thể khởi hoàn toàn sau điều trị. Giai đoạn 3 (xuất hiện sau ngày thứ 8) - Bệnh biểu hiện bằng viêm biểu mô dạng chấm sâu, viêm nhu mô trước. Nếu không điều trị đúng, các ổ viêm này sẽ tồn tại hàng tháng hoặc hàng năm và gây giảm thị lực một cách đáng kể.

#### **2.1.3. Phòng bệnh và điều trị**

Cần cách ly bệnh nhân và giữ vệ sinh chung. Vì chưa có thuốc chống adenovirut đặc hiệu nên chủ yếu là điều trị triệu chứng và nâng cao thể trạng. Bệnh có thể tự rút lui trong 2 tuần nếu không có biến chứng đặc biệt. Cần tra kháng sinh tại mắt chống bội nhiễm. Cần

thận trọng khi dùng corticoid: dùng liều thấp và không dùng đột ngột tránh gây bệnh phát triển kéo dài và tái phát.

## **2.2. Viêm kết mạc do Enterovirus**

Tác nhân gây bệnh là Enterovirus 70 (thuộc nhóm Picornavirus. Đây là một bệnh hiếm gặp, lây lan mạnh, tiến triển nhanh, có thể khỏi sau 1 tuần. Bệnh bắt đầu bằng triệu chứng cộm, chảy nước mắt. Tại mắt xuất hiện nốt trên kết mạc mi kèm thoát huyết dưới kết mạc, có thể kèm viêm biểu mô giác mạc dạng chấm. Điều trị: không có thuốc đặc hiệu, chủ yếu giữ vệ sinh chung, cách ly tốt, chống bội nhiễm.

## **2.3. Viêm kết mạc do Molluscum contagiosum**

Tác nhân gây bệnh là Poxvirus AND. Bệnh lây trực tiếp do tiếp xúc với bệnh nhân hoặc qua đồ dùng. Bệnh thường phát triển ở thanh thiếu niên. Lâm sàng thường biểu hiện bằng viêm kết mạc có nốt kèm tổn thương mi (nốt hạt ngọc có rốn trứng ở bờ mi). Có thể kèm tổn thương biểu mô giác mạc dạng chấm, tổn thương ở các phần khác của cơ thể. Điều trị: Phẫu thuật cắt các nốt ở mi kèm áp lạnh đông, tra kháng sinh chống bội nhiễm.

## **2.4. Viêm kết mạc do virus herpes**

Bệnh hay tái phát do virus luôn có ở trong cơ thể. Bệnh có thể phát triển ở phụ nữ theo sự thay đổi của chu kỳ kinh nguyệt. Virus thường vào cơ thể lạnh lẽ, có thể gây phản ứng mạnh, sốt cao, nổi mụn nước. Tại mắt phát triển viêm kết mạc có nốt cấp. Điều trị: thuốc chống virus herpes và chống bội nhiễm.

## **3. VIÊM KẾT MẠC CẤP DO CHLAMYDIA**

Bệnh do serotype D-K của Chlamydia trachomatis gây nên, thường phát triển ở người trẻ và trẻ em. Đường lây: qua đường sinh dục hoặc trực tiếp.

Biểu hiện lâm sàng tại mắt bằng một viêm kết mạc thể vùi. Tổn thương ở mắt thường xuất hiện sau khi lây một tuần, phối hợp với viêm phần phụ hoặc cổ tử cung không đặc hiệu. Có 2 hình thái lâm sàng:

### **3.1. Viêm kết mạc do Chlamydia ở người lớn (viêm kết mạc thể vùi)**

Phát triển bán cấp, thường khởi phát 1-2 tuần sau khi nhiễm bệnh, biểu hiện bằng phản ứng nốt ở kết mạc mi dưới và cùng đồ dưới, kết mạc nhãn cầu và nếp bán nguyệt, không tạo màng, có ít tiết tố mũ nhày., có thể có hạch trước tai. Tại giác mạc có thể có viêm biểu mô hoặc dưới biểu mô. Bệnh thường tiến triển kèm viêm niệu đạo, cổ tử cung. Điều trị: Bệnh có thể tự khỏi sau 6-18 tuần nhưng rất hiếm. Tại mắt tra dung dịch SMP10% và mỡ Tetraxiclin 1%; toàn thân uống Tetraxiclin 0,25x4 viên/ngày trong 3 tuần, hoặc Doxycyclin 0,1x2 viên/ngày trong 3 tuần, hoặc Erythromycin 0,25x4 viên/ngày trong 3 tuần, hoặc Azithromycin 1gr/1ngày (liều duy nhất).

### **3.2. Viêm kết mạc do Chlamydia ở trẻ sơ sinh**

Phát triển sau khi sinh 5-14 ngày. Giai đoạn đầu thường không có nốt trên kết mạc (nốt chỉ có thể xuất hiện sau 3 tháng tuổi), có thể có màng trên kết mạc sụn mi, nhiều tiết tố



mủ nhày. Bệnh có thể phối hợp với các tổn thương ở các cơ quan khác trong cơ thể: viêm phổi, viêm tai giữa. Cần chẩn đoán phân biệt với viêm kết mạc do lậu cầu (cần lấy tiết tố và làm xét nghiệm nhuộm gram hoặc giêmsa). Điều trị: thường đáp ứng tốt với thuốc tra (SMP 10%, mỡ tetraxiclin 1% hoặc mỡ Erythromycin 1%). Toàn thân có thể uống Erythromycin hoặc tiêm tĩnh mạch 125mg/kg x4 lần/ngày trong 14 ngày.

#### **4. VIÊM KẾT MẠC MẠN TÍNH CÓ HỘT**

Chưa rõ nguyên nhân. Bệnh lần đầu tiên được Axenfeld (người Đức) và Morax (người Pháp) tìm ra vì vậy nên bệnh được gọi là viêm kết mạc có hạt kiểu Morax – Axenfeld. Bệnh bắt đầu bằng cộm mắt, chảy nước mắt. Kết mạc xung huyết, hạt phát triển thành dãy ở cùng đồ (to đều nhau, không cương tụ), có thể tồn tại rất lâu nhưng khi khỏi không để lại di chứng. Không có điều trị đặc hiệu, cần tra kháng sinh và thuốc sát trùng.

#### **5. VIÊM KẾT MẠC DỊ ỨNG**

Là một bệnh thường gặp, dị nguyên thường là ngoại sinh.

Hình thái lâm sàng: viêm kết mạc mẫn cảm (atopia), viêm kết mạc tiếp xúc (viêm kết mạc-da), viêm kết mạc do vi sinh vật, viêm kết mạc mùa xuân.

##### **5.1. Viêm kết mạc mẫn cảm**

Tiến triển cấp tính và mạn tính.

- Cấp tính (kiểu dị ứng nhanh): Bệnh nhân có cảm giác rát bỏng trong mắt, đau sợ ánh sáng, chảy nước mắt. Mi phù, kết mạc cương tụ, chảy nhiều dịch. Phát triển nhú to trên kết mạc sụn mi. Đôi khi xuất hiện viêm giác mạc chấm.

- Mạn tính: triệu chứng cơ năng phong phú (cảm giác như có cát trong mắt, rát bỏng, chảy nước mắt,...). Triệu chứng thực thể không đặc hiệu (kết mạc hơi nhợt, nhú cương tụ nhẹ, kết mạc cùng đồ dưới hơi dày. Chẩn đoán khó, nhiều khi phải dựa vào sự tự theo dõi của bệnh nhân.

- Điều trị triệu chứng là chủ yếu (kháng histamin, chống bội nhiễm, kháng viêm có steroid).

##### **5.2. Viêm kết mạc và viêm da tiếp xúc**

Nguyên nhân thường do dị nguyên ngoại sinh (thuốc, hoá chất, mỹ phẩm, phấn hoa, bụi, thức ăn...). Cơ chế sinh bệnh tương tự như viêm da tiếp xúc và eczema. Bệnh tiến triển theo kiểu dị ứng chậm, thường sau lần thứ hai tiếp xúc với dị nguyên.

Triệu chứng lâm sàng khá điển hình: đau chói, rát bỏng, sợ ánh sáng. kết mạc mi và kết mạc nhãn cầu cương tụ và phù nề. Nhú viêm phì đại. Nhiều tiết tố mủ nhày (nếu lấy dịch này làm xét nghiệm: có nhiều bạch cầu ái toan, tế bào biểu mô). Da mi viêm mạnh.

##### **5.3. Viêm kết mạc do vi sinh vật (vi khuẩn, virus, nấm, ký sinh trùng)**

Dị nguyên thường gặp là ngoại độc tố của tụ cầu. Tiến triển theo kiểu dị ứng chậm.

Triệu chứng: kết mạc cương tụ, nhú to và kết nhập trên kết mạc, thường kèm viêm bờ mi có vẩy. Do triệu chứng nghèo nàn nên cần làm các test da bổ xung để chẩn đoán xác định (đặc biệt là test với kháng nguyên tụ cầu).

#### 5.4. Viêm kết giác mạc có mụn phỏng

Nguyên nhân chưa rõ, thường do dị ứng với vi khuẩn lao.

Triệu chứng: đau nhức mắt, chảy nước mắt, sợ ánh sáng, thị lực không giảm hoặc giảm rất ít. Trên kết mạc hoặc ở vùng rìa giác mạc xuất hiện những nốt viêm màu vàng nhạt, có nhiều mạch máu bò vào, kết mạc xung quanh cương tụ.

#### 5.5. Viêm kết mạc mùa xuân

Bệnh phát triển chủ yếu ở nam giới tuổi thanh thiếu niên. Bệnh tiến triển theo chu kỳ: kịch phát vào mùa xuân hè, thuyên giảm vào mùa đông (trong một số trường hợp, bệnh phát triển cả năm). Bệnh có cơ chế dị ứng rõ ràng, xong kháng nguyên cụ thể là gì thì vẫn còn đang được bàn cãi. Đa số các tác giả cho rằng bệnh có liên quan mật thiết với mùa xuân hè, nắng, thay đổi nội tiết và yếu tố di truyền.

Triệu chứng: bệnh nhân có cảm giác như có dị vật trong mắt, sợ ánh sáng, chảy nước mắt, giảm thị lực, đặc biệt ngứa mi và mắt. Dử mắt ít, xong có đặc điểm là dính, dai và có thể kéo dài thành sợi. Theo tổn thương thực thể, có thể phân ra ba hình thái: hình thái mi, hình thái nhãn cầu và hình thái hỗn hợp. Hình thái mi đặc trưng bởi sụp mi nhẹ, nhú to hình đa giác điển hình trên kết mạc sụn và có màu trắng hồng. Hình thái nhãn cầu đặc trưng bởi cương tụ vùng rìa giác mạc, kết mạc vùng rìa dày lên, màu hồng xám hoặc vàng xám; trong những rường hợp bệnh nặng trên nền kết mạc vùng rìa dày xuất hiện những chấm trắng (hạt Trantas). Hình thái hỗn hợp là sự kết hợp của hai hình thái trên

Điều trị triệu chứng là chủ yếu. Khi bệnh kịch phát nên dùng thuốc kháng histamin, ổn định dưỡng bào, corticoid tra tại chỗ và uống toàn thân. Nếu có tổn thương nhú to và nhiều trên kết mạc: có thể áp tia  $\beta$  với tổng liều 4-5 phút.

#### 6. NGUYÊN TẮC PHÒNG BỆNH:

Nhiều bệnh viêm nhiễm tại mắt có thể phòng được. Việc phòng bệnh là nhiệm vụ của cả thầy thuốc và bệnh nhân như đảm bảo tốt vệ sinh và dinh dưỡng, dùng các thiết bị bảo vệ để hạn chế chấn thương mắt, xử dụng các thuốc sát khuẩn. Cụ thể:

Đối với nhân viên y tế: rửa tay sau mỗi lần khám bệnh nhân; tránh tiếp xúc không cần thiết với ống tra thuốc mắt và các dụng cụ khác; sát trùng tất cả các dụng cụ đã được xử dụng sau mỗi lần khám,...

Đối với bệnh nhân: vệ sinh cá nhân, vệ sinh môi trường, dùng nước sạch, xử dụng dụng cụ bảo hộ lao động khi cần thiết,...

#### sách cần đọc thêm

1. Bài giảng Nhân khoa.

## 2. Bài giảng mắt - tai mũi họng

# BỆNH MẮT HỘT

## Mục tiêu học tập

- Trình bày được các tổn thương cơ bản và nêu được các tiêu chuẩn chẩn đoán bệnh mắt hột.
- Trình bày được cách điều trị bệnh mắt hột bằng thuốc tra mắt.
- Trình bày được nội dung hướng dẫn cách phòng bệnh mắt hột trong cộng đồng.

## Nội dung

### 1. TÌNH HÌNH CHUNG VỀ BỆNH MẮT HỘT

#### 1.1. Trên thế giới

Bệnh mắt hột xuất hiện từ thời trước Công nguyên và đã từng có lúc tồn tại ở hầu hết các vùng trên thế giới:

- Trung Quốc, Ai Cập, Hy Lạp, Rom vào thế kỷ 27, 19, 5, 1 trước Công nguyên.
- Các nước Hồi giáo(vùng Trung cận đông) vào thời Trung cổ.
- Nước Anh, Pháp vào thời kỳ Napoleon.

Hiện nay bệnh mắt hột là một vấn đề sức khỏe cộng đồng lớn ở ít nhất 46 nước đang phát triển (tỷ lệ từ 10-40% ở châu Phi và 3-15% ở một số vùng châu A).

Theo tổ chức y tế thế giới hiện nay có khoảng 500 triệu người bị bệnh mắt hột, còn khoảng 146 triệu người đang mắc mắt hột hoạt tính và khoảng 6 triệu người mù loà do bệnh mắt hột (1995).

Những nước có bệnh mắt hột hoạt tính còn chiếm tỷ lệ cao ( từ trên 20-50%) và còn nhiều biến chứng: một số nước Bắc Phi, Trung Quốc, Đông Nam A.

#### 1.2. Tình hình bệnh mắt hột ở Việt Nam

Từ đầu thế kỷ 20 bệnh mắt hột lưu hành một cách trầm trọng ở khắp nước Việt nam, với nhiều biến chứng chủ yếu là toét mắt và lông quặm. Tỷ lệ bệnh mắt hột năm 1947-1951 là 85,6%. Sau năm 1954 tỷ lệ mắt hột là 81% (30% có biến chứng, 0,22% mù hai mắt). Năm 1986 tỷ lệ mắt hột hoạt tính là 20% (tỷ lệ mù hai mắt 0,17% trong dân số).

Trong những năm vừa qua ngành Nhân khoa Việt Nam đã có nhiều thành tích trong công tác phòng chống bệnh mắt hột: làm giảm tỷ lệ mắt hột và biến chứng của bệnh. Mặc dù không còn là ưu tiên hàng đầu trong công tác phòng chống mù loà nhưng bệnh mắt hột vẫn là một vấn đề quan trọng. Bệnh mắt hột còn mang tính chất xã hội và còn là nguyên nhân gây mù loà.

Theo kết quả điều tra dịch tễ học mù loà tại 8 tỉnh năm 2000-2002, sẹo giác mạc do mắt hột là nguyên nhân thứ tư gây mù ở Việt nam (chiếm 2,7% tổng số các nguyên nhân gây mù hai mắt). Theo đánh giá của các chuyên gia trong nước, hiện nay tình hình mắt hột hoạt tính ở Việt nam đã giảm đi nhiều (Nam định 1,2%, Ninh bình dưới 7%). Mắt hột còn tồn tại những ổ rải rác ở một số nơi với qui mô cấp xã hoặc thôn bản tại các vùng đồng bằng và trung du Bắc bộ (Mường Ló Yên Bái 14%, Vĩnh Phúc 14%). ở nhiều nơi khác còn tồn đọng nhiều quặm do mắt hột cũ ở người trên 50 tuổi. Do vậy ngành Mắt và Bộ Y tế đã đặt ra mục tiêu là thanh toán bệnh mắt hột gây mù ở Việt nam vào năm 2010.

## 2. ĐỊNH NGHĨA

Bệnh mắt hột được biết đến từ rất xa xưa, từ Trachoma do gốc từ Hy Lạp nghĩa là xù xì và sưng phồng ở kết mạc sụn mi trên.

Từ năm 1981 Tổ chức Y tế Thế giới định nghĩa về bệnh mắt hột như sau:

- Bệnh mắt hột là một viêm mạn tính của kết mạc và giác mạc.
- Tác nhân gây bệnh là Chlamydia Trachomatis, nhưng có nhiều tác nhân vi sinh vật khác tham gia gây bệnh. Trong giai đoạn lỵ bệnh, viêm nhiễm, bệnh thể hiện đặc trưng bằng sự có mặt của các hạt đặc biệt (*hột*), kèm thờm thờm nhiễm toả lan mạnh, phờ đại nhỳ ở kết mạc và sự phớt triển cóc mạch máu tròn giác mạc.
- Bệnh thường xuất hiện ở lứa tuổi trẻ. Bệnh kéo dài nếu không được điều trị hoặc bội nhiễm.

## 3. LÂM SÀNG

### 3.1. Các tổn thương cơ bản của bệnh mắt hột

Bệnh mắt hột gây tổn thương ở kết mạc và giác mạc.

#### 3.1.1. Các tổn thương cơ bản của bệnh mắt hột trên kết mạc

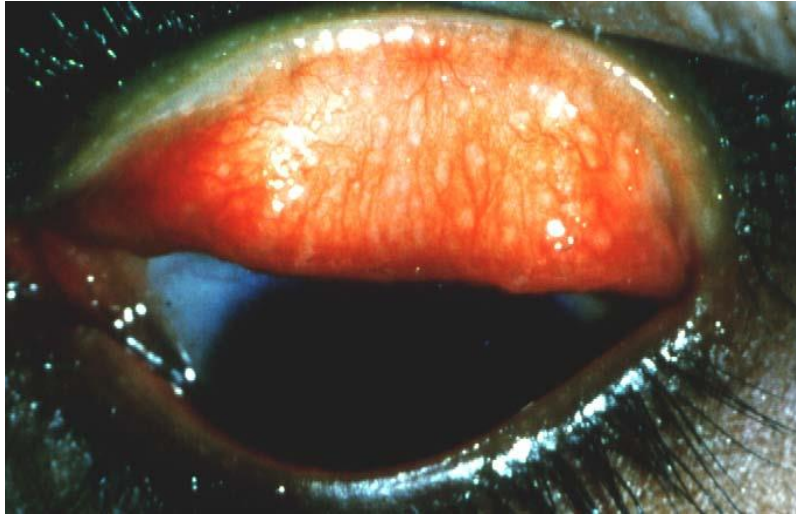- *Thờm nhiễm* : Hiện tượng thâm nhập của các tế bào viêm, chủ yếu là các tế bào limphô vào tổ chức bạch nang của kết mạc. Thâm nhiễm làm cho kết mạc dày đỏ, che mờ cóc mạch máu.

- *Hột*: hột thường xuất hiện ở kết mạc sụn mi trên, có thể gặp ở kết mạc mi dưới và ở cùng đồ, kích thước không đều, từ 0,5 - 1mm.

Hột tiến triển qua cóc giai đoạn : hột non - hột phớt triển - hột chón dễ vỡ tạo thành sẹo (Hỡnh 1). *Không có hột mắt hột ở trẻ sơ sinh trong 3 tháng đầu.*

- *Sẹo*: Sẹo trên kết mạc là các đoạn xơ trắng nhỏ, dải sẹo, hỡnh sao mạng lưới. Sẹo gây co kéo cạn cùng đồ - mi sụp vào.

- *Nhỳ*: Khô đa giác cú ranh giới rừ, giữa khô nhỳ cú một chụm mao mạch. Nhỳ xuất hiện trong thời kỳ viêm kéo dài hoặc cú sự kớch thớch liờn tục ở kết mạc. Nhỳ khụng phải là yếu tố đặc hiệu của bệnh mắt hột.



Hỡnh 1 - Hột tròn kết mạc.

### 3.1.2. Các tổn thương cơ bản của bệnh mắt hột trên giác mạc :

- *Thõm nhiễm*: Sự thõm nhập của cốc tế bào viõm vào lớp nụng, cực tròn của giõc mạc. Giai đoạn sau thõm nhiễm làm giõc mạc cú màu xõm.

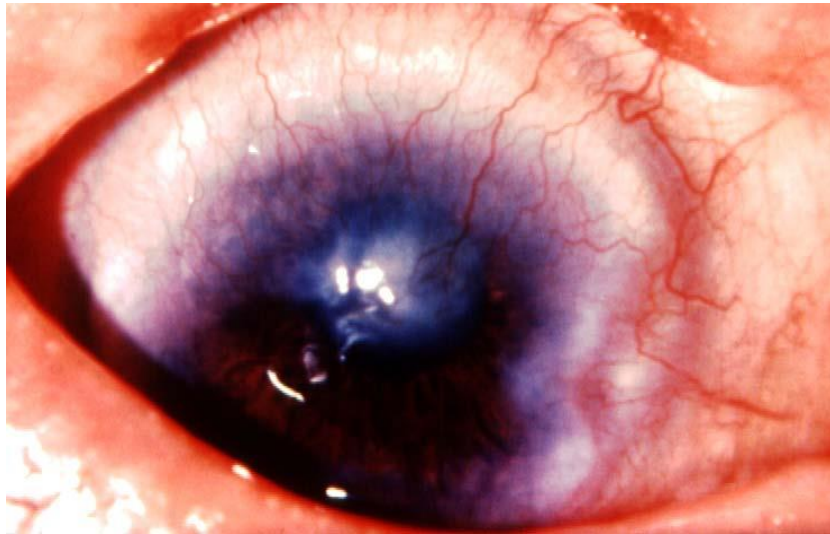- *Hột*: Thường ở vùng rõa cực tròn, từ 2 - 5 hột. Hột tròn giõc mạc thoỏi triển, làm seõ tạo thành lờm hột (*lờm Herbert*).

Hột tròn giõc mạc là cú giỏ trị chẵn đoõn gẵn tuyết đõi, chỉ xuất hiện ở nhữõg hỡnh thõi phõn thịnh của bệnh mắt hột ở giai đoạn toàn phõt.

- *Tõn mạch*: Từ hệ mạch mỏu vụng rõa xõm nhập vào cốc giõc mạc thường xuất hiện ở cực trên, một số trường hợp xãm nhập toàn bộ chu vi giác mạc.

- *Màng mỏu*: Là tổn thương đặc hiệu của bệnh mắt hột trên giác mạc, màng máu thường khu trú ở lớp nõng, ở phần tròn của giõc mạc (Hỡnh 2). Màng mỏu đợc tạo bởi thãm nhiễm giác mạc, hột (*hoặc di chứng hột : lờm hột*) và tõn mạch.

Màng máu cú biểu hiện lâm sàng rất phong phú, cú nhiều hình thỏi. Màng máu bao giờ cũõg để lại di chứng. Màng máu cú thể gầy giảm thị lực.



*Hình 2 - Màng mủ mắt hột*

### **3.2 Các giai đoạn của bệnh mắt hột: 4 giai đoạn**

- Tr I : Giai đoạn bắt đầu của bệnh

Thường gặp ở trẻ em lứa tuổi 2 - 5 tuổi.

Tổn thương : thường là hột non, hột phát triển.

Giai đoạn Tr I thường kéo dài từ 3 tháng đến 2 năm.

- Tr II : Giai đoạn toàn phát 1 - 3 năm

Nhiều hột phát triển, chín, thâm nhiễm làm kết mạc dày đỏ.

Tròn gióc mạc cú thể thấy hột, màng mủ.

- Tr III : Giai đoạn thoái triển. Hột cũn ốt hoặc hết. Thâm nhiễm toả lan hoặc khu trừ. Sẹo nhiều. Giai đoạn này kéo dài nhiều năm, gây biến chứng.

- Tr IV : Chỉ cũn sẹo tròn kết mạc, khỏi bệnh.

## **4. PHÂN LOẠI**

### **4.1. Mục đích**

- Mắt hột là bệnh môn tính, tiến triển theo các giai đoạn, hỡnh thỏi lõm sàng cũng khỏc nhau.

- Đảnh giá tỡnh hỡnh, xỡy dựng kế hoạch phũng chỏng bệnh mắt hột.

- Đảnh giá kết quả điều trị.

### **4.2. Bảng phân loại**

Cú hai bảng phỡn loại: bảng phân loại đầy đủ cho tuyền tỡnh (tham khỏo ở sỏch nhón khoa) và bảng phân loại đơn giản cho tuyền xỏ.

+ Tr I: Tr Ia : Trên kết mạc hạt non chiếm ưu thế.

Tr Ib : Hạt phát triển ưu thế.

+ Tr II: Trên kết mạc: Hạt phát triển chiếm ưu thế. Hạt chín, có thể đúc nhập lại.

Tròn gióc mạc củ hạt, màng mủ.

+ Tr III : Tr IIIa : cũn hạt, thõm nhiễm toả lan, sẹo.

Tr IIIb : hết hạt, thõm nhiễm khu trụ, sẹo nhiều .

+ Tr IV : Hết hạt, hết thõm nhiễm, nhiều sẹo.

### - Phõn loại mới của Tổ chức y tế thế giới (WHO).

Đánh giá tổn thương ở kết mạc sụn mi trên theo 5 dấu hiệu :

- TF (*Trachomatous inflammation Follicular*): Viêm mắt hạt có hạt. Củ ớt nhất 5 hạt ở vụng trung tõm, kớch thước hạt lớn hơn 0,5mm.

- TI (*Trachomatous inflammation - Intense*): Viêm mắt hạt mạnh. Kết mạc dày đỏ, quả nửa mạch mủ kết mạc bị che mờ bởi thõm nhiễm tế bào viõm (*bao trụm TF*).

- TS (*Trachomatous Scarring*): Sẹo kết mạc do mắt hạt. Sẹo tròn kết mạc là nhữõg đoạn xơ trắng, dải sẹo, hõnh sao, mạng lưới.

- TT (*Trachomatous Trichiasis*): Lụng xiõu. Củ từ 1 lụng xiõu trở lờn cộ vào nhón cầu, hoặc bệnh nhõn mới nhỏ lụng xiõu.

- CO (*Corneal Opacity*): Sẹo đục giác mạc che mờ hoặc che lấp diện đồng tử.

### Đánh giỏ:

- Bảng phõn loại bệnh mắt hạt của WHO khụng chia bệnh mắt hạt thành cộc thời kỳ mà chia bệnh mắt hạt thành 2 loại:

+ Mắt hạt hoạt tóõnh gồm TF và TI. TF là Bệnh mắt hạt nhẹ và vừa. TI là bệnh mắt hạt nặng.

Nếu tỷ lệ TF trên 20%, TI trên 5% ở trẻ em dưới 10 tuổi thì cần điều trị tích cực

+ Mắt hạt củ biến chứng hoặc di chứng:

TS : Có bệnh mắt hạt, đó làm sẹo.

TT : Bệnh mắt hạt củ biến chứng

CO : Bệnh mắt hạt có nguy cơ gây mù loà.

## 5. TIẾN TRIỂN VÀ BIẾN CHỨNG CỦA BỆNH MẮT HẠT

### 5.1. Tiến triển

- Mắt hạt tự khỏi : Gặp ở mắt hạt nhẹ, đốt cháy giai đoạn. Mắt hạt Tr Ia, giữ vệ sinh phũõg bệnh, chống viõm phõi hợp.



- Mắt hột bội nhiễm: Bệnh nặng, thõm nhiễm sâu, nhiều biến chứng. Có thể tiến triển theo quai luật, hoặc có dao động lâm sàng.

## 5.2. Các biến chứng của bệnh mắt hột

- Viêm kết mạc phối hợp, viêm bờ mi: Cương tụ kết mạc, tiết tố (dử, ghôn), bờ mi dày đỏ, nứt kẽ mắt (mắt toét).

- Lụng xiòu, quặm (Hỡnh 3)

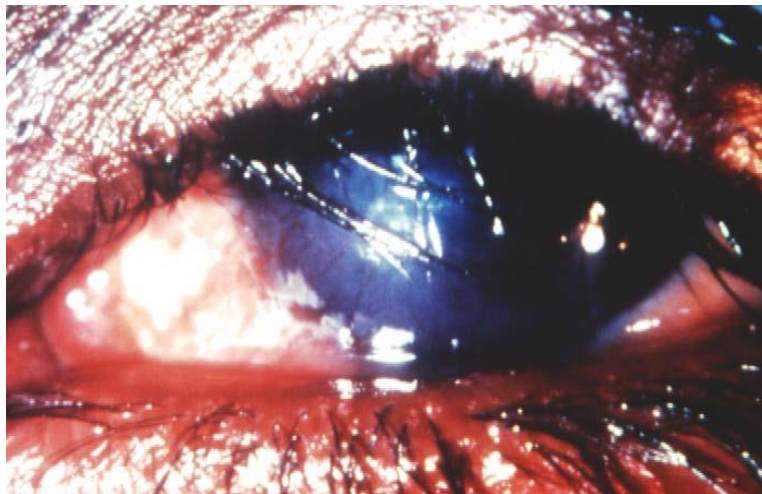
Lụng xiòu: cú một vài lụng mi cộ vào nhón cầu

Lụng quặm: Sụn dày, cuộn hỡnh lũng mỏng, lụng xiòu nhiều, bờ tự do của mi bị mũn vệt.

- Viêm loét giác mạc: chói mắt, sợ ánh sáng, chảy nước mắt. Cương tụ rờa. Loét tròn giỏc mạc.

- Sẹo đục giác mạc: làm giảm thị lực

- Viêm tắc lệ đạo, viêm mũ túi lệ: Chảy nước mắt, ỏn vùng gỏc trong cú mũ nhày chảy ra.



Hỡnh 3 - Lụng quặm.

- Khụ mắt: Giỏm hoặc không cú nước mắt hoàn toàn. Kết mạc mắt bóng, dẫn deo. Giỏc mạc mắt bóng, đục.

## 6. CHẨN ĐOÁN BỆNH MẮT HỘT

### 6.1. Tiêu chuẩn chẩn đoán lâm sàng

- Hột tròn kết mạc sụn mi tròn: chỉ tớnh hột ở vựng trung tồm, khụng tớnh hột ở hai gỏc và bờ tròn sụn. Cần phõn biệt hột với sạn vụi, nang nhỏ và chỏp.

- Sẹo điểnh hỡnh tròn kết mạc sụn mi tròn. Cần phõn biệt với sẹo do bõng hoặc sẹo trong viờm kết mạc cú giả mạc.

- Hột ở vụng rữa cực tròn hoặc di chứng hột (*lừm hột*)
- Màng mủ tròn giốc mạc.

Cần có 2 trong 4 tiêu chuẩn để chẩn đoán xác định bệnh mắt hột. Ở những vụng mắt hột nặng cứ tỉ lệ cao, chỉ cần 1 trong 4 tiêu chuẩn.

## 6.2. Cận lĩm sàng

- Tế bào học: Chóch hột hoặc nạo nhẹ kết mạc sụn mi tròn làm xột nghiệm tế bào học, cú thể thấy:
  - + Thể vùi trong nguyên sinh chất tế bào biểu mụ (CPH (+))
  - + Tế bào lympho non, nhỡ, già.
  - + Đại thực bào Leber.
  - + Thoải hoỏ của tế bào biểu mụ.

## 6.3. Chẩn đoán phân biệt

- Viêm kết mạc hột: Hột đều nhau, cùng lứa tuổi, khụng vỡ.
  - Viêm kết mạc mùa xuân: Là một viêm kết mạc dị ứng. Tôn thương là các nhú to, đẹt, hõnh đa diện (*như đá lát*) ở kết mạc sụn mi tròn.
- Ở các cơ sở y tế tuyến xã, người ta sử dụng bảng phân loại bệnh mắt hột theo 5 dấu hiệu của Tổ chức Y tế Thế giới để chẩn đoán và phân loại bệnh mắt hột.

## 7. NGUYÊN NHÂN VÀ DỊCH TỄ HỌC BỆNH MẮT HỘT.

### 7.1. Tác nhân mắt hột

Năm 1907 hai tác giả là Von Prowareck và Halberstaedler đã tìm thấy trong các tế bào biểu mô của người bị bệnh mắt hột có những tập hợp của nhiều chấm nhỏ gọi là thể PH. Khi nhuộm Giemsa thấy các thể PH nằm sát với nhân, trong nguyên sinh chất của tế bào. Thể PH là tập hợp của nhiều nguyên vi thể ( CI: từ 0,5 đến 1 micron) ở trung tâm của thể PH có những chấm nhỏ hơn ( CE từ 0,23 đến 0,5 micron).

Thể PH ( CPH) thường gặp ở những giai đoạn đầu của bệnh mắt hột. Theo Stepanova (1927) CPH(+) ở thời kỳ TrI: 76,21%, TrII: 65%. TrIII: 19%.

Từ năm 1907 đến 1930 khi Prowareck và Halberstaedler phát hiện các thể vùi trong tế bào biểu mô của người bị mắt hột, người ta đã giả thiết tác nhân mắt hột là một virus cỡ lớn.

Từ năm 1953 đến 1960 các tác giả coi tác nhân mắt hột nằm trong ranh giới giữa virus và vi khuẩn. Tác nhân mắt hột bắt đầu được đặt tên là Chlamydia. Chlamydia mắt hột có những đặc tính giống vi khuẩn và virus.

- Các đặc tính giống virus:

- + Có sự hình thành các thể vùi trong nguyên sinh chất của tế bào biểu mô.

- + Ký sinh bắt buộc vào tế bào (dưới dạng thể vùi CPH), phải dựa vào sự chuyên hóa của tế bào phát triển.
- + Có thể xuyên qua được màng lọc tế bào.
- Các đặc tính giống vi khuẩn:
  - + Sinh sản theo cơ chế phân đôi.
  - + Có 2 axit nhân ADN và ARN.
  - + Hình thành màng bọc tế bào có axit nuramic.
  - + Chịu tác dụng của một số kháng sinh và sulfamid.

Hiện nay Chlamydia trachomatis là tác nhân đặc trưng gây bệnh mắt hột và các bệnh viêm đường tiết niệu, sinh dục ở người, thuộc họ Chlamydiaceae. Vi khuẩn mắt hột thuộc nhóm vi khuẩn Gram âm.

## **7.2. Dịch tễ học bệnh mắt hột**

### **7.2.1. Cách lây truyền bệnh mắt hột**

Bệnh nhân bị bệnh mắt hột là do tái nhiễm Chlamydia nhiều lần. Bệnh mắt hột lây lan dễ dàng đặc biệt là ở trẻ em.

a) Tuổi mắc bệnh: trong các cộng đồng bị mắt hột nặng nhất hầu hết trẻ em đều mắc bệnh ở 1-2 tuổi ( có trẻ 6 tháng đã mắc bệnh). Vì trẻ em chiếm phần lớn trong dân số ở những vùng bị bệnh mắt hột lưu địa nặng nên trẻ em có bệnh mắt hột hoạt tính chính là những ổ lây truyền chủ yếu trong cộng đồng.

b) Cách thức lây truyền và các yếu tố nguy cơ mắc bệnh mắt hột

Bệnh mắt hột có thể gây mù hoặc không gây mù hoàn toàn tùy thuộc vào sự tác động qua lại của ba yếu tố chính là vật chủ (con người), các yếu tố môi trường và tính gây bệnh của tác nhân Chlamydia trachomatis. Tại những nơi có các điều kiện vệ sinh môi trường tốt, bệnh mắt hột nhẹ, ít lây lan. Bệnh có thể tự khỏi không gây mù loà.

Tại những nơi điều kiện vệ sinh môi trường và vệ sinh cá nhân kém thì bệnh mắt hột lại tiến triển và lây lan mạnh, biến chứng nặng gây mù loà. Những vùng đó gọi là những ổ mắt hột lưu địa và bệnh mắt hột ở đó chính là bệnh mắt hột gây mù.

\* *Bệnh mắt hột có thể lây truyền* từ người này sang người khác qua các con đường sau:

- Ruồi: Ruồi mang tác nhân gây bệnh có trong dử mắt người bệnh đậu vào mắt người lành và truyền bệnh (lây truyền ở cộng đồng).
- Khăn mặt, đồ vải bẩn: Khăn mặt có dính dử mắt người bệnh nếu dùng chung sẽ đưa vi khuẩn gây bệnh vào mắt người lành (lây truyền ở gia đình).
- Ngón tay bẩn: Người bệnh dụi tay lên mắt, dử mắt có vi khuẩn gây bệnh sẽ bám vào và vô tình đưa sang mắt kia hoặc chùi tay lên mắt người khác sẽ làm mắt kia cũng nhiễm bệnh mắt hột (tự lây truyền).

- Người trong cùng gia đình: Quá trình lây truyền bệnh mắt hột chủ yếu xảy ra trong gia đình, đặc biệt ở trẻ em dưới 10 tuổi và phụ nữ là những người thường xuyên tiếp xúc với nguồn bệnh.

\* *Các yếu tố nguy cơ đối với bệnh mắt hột:*

- Đối với môi trường sống của cộng đồng:

. Thiếu nước sạch dẫn đến mặt bẩn, mắt có nhiều dử, tay bẩn, quần áo bẩn.

. Bụi bậm làm cho mắt bị kích thích tiết nhiều dử hơn.

. Bẩn: môi trường có nhiều phân súc vật, phân người, rác thải sẽ tạo điều kiện để ruồi phát triển nhiều hơn.

- Đối với môi trường gia đình:

. Chất tiết: Dử mắt, nước mũi và có thể cả chất tiết đường sinh dục chứa nhiều tác nhân gây bệnh và dễ truyền bệnh cho người khác.

. Đông người sống trong gia đình: Càng đông người sống trong một căn nhà chật hẹp, khả năng tiếp xúc khả năng tiếp xúc và lây nhiễm bệnh giữa người bệnh và người lành càng cao.

## **8. ĐIỀU TRỊ VÀ PHÒNG BỆNH MẮT HỘT**

### **8.1. Điều trị bệnh mắt hột bằng thuốc**

- Thuốc tra mắt mỡ Tetracyclin 1%

. Điều trị liên tục: tra mắt ngày 2 lần liên tục trong 6 tuần liền.

. Điều trị ngắt quãng: tra mắt 1 lần vào buổi tối trước ngủ liên tục 10 ngày trong 1 tháng x 6 tháng liền. Hoặc tra 2 lần/ngày x 5 ngày trong 1 tháng x 6 tháng.

Thuốc tra mắt mỡ Tetracyclin 1% có ưu điểm là dễ mua, rẻ tiền, có thể tra cho trẻ dưới 1 tuổi và phụ nữ có thai, nhưng nhược điểm là tra mắt kéo dài nên người bệnh khó thực hiện đúng.

- Thuốc kháng sinh theo đường toàn thân: chỉ định trong những trường hợp mắt hột nặng.

. Erythromycin 250 mg uống 4 viên/ngày x 3 tuần.

. Zithromax (Azythromycin) dùng cho bệnh mắt hột hoạt tính. Azythromycin là một kháng sinh tương tự như erythromycin nhưng tốt hơn do khả năng thâm nhập mạnh vào các mô tế bào, đậm độ thuốc tập trung cao và kéo dài với 1 liều dùng duy nhất đúng 1 lần / năm.

Các chương trình điều trị bệnh mắt hột chủ yếu dựa trên việc duy trì kháng sinh tra mắt hàng loạt. Bắt đầu điều trị tích cực và rộng rãi bằng thuốc có khả năng làm giảm nguồn lây lan Chlamydia ở mắt trong nhân dân. Sau đó tiếp tục tra thuốc ngắt quãng trong từng gia đình để không chế thêm sự lan truyền Chlamydia từ mắt sang mắt.

c) *Điều trị các biến chứng*

- Viêm kết mạc, bờ mi.

- Viêm loét giác mạc.
- Viêm mù tỳ lệ: Mồ nổi thụng lệ mũi.
- Khô mắt: Tra thuốc, nước mắt nhân tạo.
- Mồ quặm: đây là phương pháp điều trị cần thiết, khẩn cấp để đề phòng mù lòa do bệnh mắt hột. Nếu có dưới 5 lông xiêu mức độ chọc vào mắt chưa nhiều, chưa có điều kiện đi mổ ngay thì phải nhổ lông xiêu thường xuyên và tra thuốc mỡ tetracyclin 1% hàng ngày rồi đi mổ sau. Nếu có từ 5 lông xiêu trở lên cần phải đi mổ quặm ngay.

## 8.2. Đường lối và phương pháp phòng chống bệnh mắt hột trong y tế cộng đồng.

### 8.2.1. Đối tượng bệnh mắt hột trong y tế cộng đồng

- Bệnh mắt hột lưu địa (*mắt hột gầy mự*): bệnh tổn hại triền miên, kéo dài trong nhân dân ở một địa phương. Chlamidia Trachomatis lây truyền bệnh và gây tiếp nhiễm cho người có bệnh. Chu trình khủ kết thục. Gõy biến chứng mự.
- Bệnh mắt hột đơn thuần: xuất hiện lẻ tẻ đơn phát. Tiến triển bõnh thường đến hết chu kỳ bệnh lý, làm sẹ nhẹ, khụng gõy biến chứng và có khả năng khởi tự nhiên.

### 8.2.2. Phát hiện bệnh mắt hột lưu địa

Cần đánh giá tỷ lệ phổ biến, mức độ nặng nhẹ của bệnh mắt hột qua điều tra toàn bộ quần thể nhân dân, phối hợp với các cán bộ y tế địa phương.

### 8.2.3. Lập kế hoạch điều trị và dự phòng

#### Phác đồ điều trị của OMS

| Tỷ lệ trẻ em 1 - 10 tuổi bị mắt hột | Điều trị căn bản                           | Điều trị bổ sung                                    |
|-------------------------------------|--|---|
| TF $\geq$ 20% và TI $\geq$ 5%       | Điều trị cả tập thể                        | Điều trị kháng sinh toàn thân đối với những ca nặng |
| TF 5% $\rightarrow$ 20%             | Điều trị : Tập thể hoặc cá nhân, gia đõnh. | Điều trị như trên                                   |
| TF < 5%                             | Điều trị cá nhân                           | Khụng cần   |

- Điều trị tập thể: Tất cả mọi người, mọi gia đõnh ở cộng đồng đều được tra mỡ Tetracyclin 1% liờn tục 2 lần / ngày x 6 tuần hoặc gián đoạn 2 lần / ngày x 5 ngày / 1 tháng / 6 tháng

- Điều trị gia đõnh: khi trong gia đõnh có người bị TF hay TI. Dựng mỡ Tetracyclin 1% liờn tục hoặc gián đoạn như điều trị tập thể.

Từ năm 2000 ngành Nhón khoa thực hiện chiến lược phòng chống bệnh mắt hột SAFE.

- S ( Surgical correction for trichiasis ) : Mồ quặm .

- A (Antibiotic) : Điều trị kháng sinh những trường hợp mắt hột hoạt tính
- F ( Wash face ) : Rửa mặt hàng ngày bằng nước sạch .
- E ( Enviroment) : Cải thiện vệ sinh môi trường và cung cấp nước .

Dùng thuốc kháng sinh Zithromax (Azithromycin) điều trị bệnh mắt hột hoạt tính:

- + Trẻ từ 1 đến 5 tuổi: Uống huyền dịch Zithromax .
- + Trẻ từ 6 đến 15 tuổi: Uống viên Zithromax (liều uống được tính theo chiều cao của trẻ).
- + Người trên 16 tuổi: Uống 1 liều duy nhất (4 viên Zithromax).

**Chú ý :**

- Không cho phụ nữ có thai và trẻ em dưới 1 tuổi uống thuốc .
- Cần thận trọng đối với trẻ em có cân nặng dưới 8 kg.
- Cần thận trọng đối với người bị suy thận, suy gan nặng.

#### **8.2.4. Tuyên truyền-giáo dục phòng chống bệnh mắt hột ở cộng đồng**

- Cải thiện vệ sinh môi trường nhằm hạn chế lây bệnh và tái nhiễm trong gia đình và cộng đồng, gồm có các việc sau:

.Tạo nguồn cung cấp nước sạch: Đào khoan giếng, làm bể lọc nước sông...nhằm hạn chế sự lây lan của bệnh qua dử mắt, tay bẩn, khăn đồ vải bẩn.

- . Xây hố xí hợp vệ sinh, đẩy mạnh các biện pháp diệt ruồi.
- . Xây chuồng gia súc xa nhà (ít nhất 10 mét)
- . Giữ vệ sinh đường phố, thôn xóm, chôn đốt rác thải.

- Giáo dục ý thức giữ vệ sinh cá nhân: Rửa mặt bằng nước sạch, không dùng chung khăn chậu...

- Trong gia đình có người bị bệnh mắt hột cần phải điều trị, nếu có quặm phải đi mổ quặm, nhổ lông xiêu để tránh biến chứng gây mù.

### **sách cần đọc thêm**

1. Bài giảng nhãn khoa
2. Bài giảng mắt - tai mũi họng
3. Nhãn khoa

# VIÊM LOÉT GIÁC MẠC

## Mục tiêu học tập

- Trình bày được chẩn đoán bệnh viêm loét giác mạc.
- Nêu được cách xử trí ban đầu bệnh viêm loét giác mạc.
- Trình bày được nội dung hướng dẫn cách phòng bệnh viêm loét giác mạc.

## Nội dung

### 1. ĐỊNH NGHĨA

Về phương diện giải phẫu bệnh lý, tổn thương viêm nhiễm ở giác mạc được chia thành 2 loại viêm giác mạc và viêm loét giác mạc.

- Viêm giác mạc: hiện tượng các tế bào viêm xâm nhập vào các lớp của giác mạc, không có hiện tượng hoại tử. Viêm có thể ở lớp nông (biểu mô giác mạc) hoặc ở lớp nhu mô giác mạc (viêm giác mạc sâu).
- Viêm loét giác mạc là hiện tượng các tổ chức của giác mạc bị hoại tử mất chất, tạo thành một ổ loét thực sự.

### 2. NGUYÊN NHÂN VÀ CÁC YẾU TỐ NGUY CƠ

#### 2.1. Nguyên nhân gây bệnh

##### 2.1.1. Nguyên nhân gây viêm giác mạc

- Viêm giác mạc nông: tác nhân gây bệnh thường do virus như Herpes, Zona, Adenovirus. Viêm giác mạc nông cũng có thể gặp trong những bệnh cấp hoặc mạn tính của mi và kết mạc như rối loạn sự chế tiết nước mắt (khô mắt), hờ mi, nhiễm độc.
- Viêm giác mạc sâu: tác nhân gây bệnh thường theo đường máu, có thể do lao, giang mai, phong, virus, độc tố.

##### 2.1.2. Viêm loét giác mạc

- Vi khuẩn: tụ cầu, liên cầu, phế cầu, trực khuẩn mủ xanh..
- Virus: Herpes, zona.
- Nấm: Aspergillus, Fusarium, Cephalosporum, nấm sợi,...
- Acanthamoeba.

#### 2.2. Các yếu tố nguy cơ gây viêm loét giác mạc

- Các biến chứng của bệnh mắt hột: viêm kết mạc, bờ mi, lông xiêu lông quặm, khô mắt.

- Khô mắt do thiếu vitamin A
- Tổn thương thần kinh: thần kinh VII (hở mí), thần kinh V.
- Chấn thương mắt: gây tổn thương giác mạc.
- Các phương pháp chữa mắt phần khoa học như đánh mông bằng búp tre, đắp các loại thuốc lá vào mắt.
- Do mang kính tiếp xúc.

### 2.3. Dịch tễ học

Theo Mac Donnell, ở Mỹ hàng năm có 30.000 người viêm loét giác mạc.

Viêm giác mạc và viêm loét giác mạc gây giảm thị lực và là nguyên nhân gây mù lòa. Bệnh gặp nhiều ở độ tuổi lao động nên ảnh hưởng đến sản xuất (viêm loét giác mạc do trực khuẩn mủ xanh thường gặp trong chấn thương nông nghiệp).

Năm 1999 viêm loét giác mạc chiếm 2,51% tổng số bệnh nhân điều trị tại Bệnh viện Mắt TW và 18,69% số bệnh nhân điều trị tại Khoa kết giác mạc. Tác nhân gây bệnh chủ yếu là vi khuẩn và nấm.

## 3. LÂM SÀNG

### 3.1. Viêm giác mạc

#### 3.1.1. Triệu chứng

##### 3.1.1.1. Triệu chứng chủ quan

Bệnh nhân cảm thấy khó chịu, mỏi mắt, có cảm giác dị vật trong mắt. Một số bệnh nhân thấy đau nhức âm ỉ trong mắt, chói, sợ ánh sáng, chảy nước mắt và nhìn mờ.

##### 3.1.1.2. Triệu chứng thực thể

- Viêm giác mạc nông: khám bằng mắt thường thấy có biểu hiện cương tụ rìa nhẹ. Có thể thấy giác mạc hơi mờ hoặc không thấy tổn thương. Khám giác mạc bằng sinh hiển vi (nhuộm fluorescein), có thể thấy các tổn thương trên giác mạc:

+ Viêm biểu mô giác mạc dạng chấm (viêm giác mạc chấm nông): những đám tế bào biểu mô bị sưng và hơi nổi lên trên bề mặt giác mạc bình thường, có thể nhìn thấy những cụm tế bào biểu mô mờ đục như những vết trắng xám.

Trong viêm biểu mô thuốc fluorescein bắt màu rất ít, nhưng hồng Bengal có thể làm nổi rõ những tế bào bị tổn hại do mất lớp nhày của bề mặt bình thường. Các tổn thương riêng rẽ có thể tập trung hay rải rác. Các chấm viêm sát nhập vào nhau có thể tạo thành các đường thẳng, hình sao hoặc hình cành cây.

+ Tróc biểu mô dạng chấm: biểu hiện là những chấm nhỏ, hơi lõm xuống do bị mất tế bào biểu mô. Các chấm này bắt màu thuốc nhuộm fluorescein rất rõ.

- Viêm giác mạc sâu



+ Viêm giác mạc do lao: vi khuẩn lao trực tiếp gây bệnh ở giác mạc nguyên thủy rất hiếm gặp. Thường gặp là tổn thương lao thứ phát: vi khuẩn lao từ một ổ lao nguyên phát trên cơ thể đến gây bệnh ở giác mạc theo hai cơ chế:

. Cơ chế di căn: vi khuẩn lao gây tổn thương ở giác mạc.

. Cơ chế dị ứng: dị ứng với độc tố của vi khuẩn lao.

Viêm giác mạc do lao thường có các hình thái:

. Viêm giác mạc bọt:

Bệnh thường xuất hiện ở thiếu niên sau khi bị cúm, sởi, ho gà. Tổn thương trên giác mạc có thể một hay nhiều bọt phỏng cao màu trắng vàng đường kính khoảng 2 mm. Có thâm nhiễm dưới biểu mô, tân mạch đi từ rìa vào bao quanh bọt phỏng.

Toàn thân: bệnh nhân có các tổn thương lao trong cơ thể (lao phổi, lao ruột).

Tiến triển: Tổn thương có thể xâm nhập sâu vào giác mạc gây viêm giác mạc nhu mô. Đôi khi bọt phỏng gây mỏng giác mạc và loét giác mạc.

. Viêm giác mạc nhu mô:

Bệnh xuất hiện âm thầm, mạn tính.

Tổn thương giác mạc: các lớp tế bào nhu mô giác mạc bị thâm nhiễm trắng xám. Thâm nhiễm không đều, chỗ dày chỗ mỏng rải rác từng đám. Các mạch máu chui sâu trong nhu mô, chia nhánh nhỏ nối nhau.

Tiến triển: Bệnh thường kéo dài không có giai đoạn rõ rệt, có thể gây viêm mạch máu (tĩnh mạch).

. Viêm giác mạc thành nụ

Tổn thương thường xuất hiện trên nền tảng thâm nhiễm của nhu mô. Biểu hiện một vùng thâm nhiễm đặc hơn, trắng xám, ít tân mạch.

Tiến triển kéo dài nhiều đợt, hay tái phát.

. Viêm giác củng mạc:

Tổn thương giác mạc: giác mạc vùng rìa có thâm nhiễm, biểu hiện vùng trắng xám. Củng mạc tiếp giáp với giác mạc viêm, cương tụ đỏ.

Bệnh hay tái phát, dễ gây biến chứng viêm màng mắt.

. Màng máu lao: Màng máu xuất hiện sát rìa, có thể nhầm với màng máu mắt hột. Thâm nhiễm xâm nhập vào các lớp nhu mô sâu. Tân mạch tỏa lan, chia nhiều nhánh chui sâu vào nhu mô.

Tổn thương thường khu trú ở một mắt, không có tổn thương do mắt hột. Có tổn thương lao ở giác củng mạc.

+ Viêm giác mạc do giang mai

Thường do giang mai bẩm sinh, gặp nhiều ở lứa tuổi từ 7 đến 20 tuổi.

Bệnh giang mai bẩm sinh thường biểu hiện ở cả hai mắt. Có thể cả hai mắt cùng xuất hiện bệnh (80%) hoặc một mắt bị bệnh trước rồi đến mắt thứ hai.

Viêm giác mạc nhu mô do giang mai bẩm sinh tiến triển qua ba giai đoạn: giai đoạn thâm nhiễm, giai đoạn tân mạch và thoái triển.

. Giai đoạn thâm nhiễm: viêm nhu mô phía trên và tựa sau giác mạc. Thâm nhiễm đều lan tỏa trong các lớp sâu của nhu mô. Thâm nhiễm có thể mỏng hoặc dày đặc che kín đồng tử gây giảm thị lực nhanh, nhiều. Biểu mô lúc đầu chưa có tổn thương.

Giai đoạn sau toàn bộ giác mạc đục như kính mờ do thâm nhiễm, giác mạc dày lên do phù.

Giai đoạn thâm nhiễm kéo dài từ 4 đến 8 tuần.

. Giai đoạn có tân mạch: tân mạch xuất hiện từ vùng rìa vào lớp nhu mô. Các mạch máu tỏa lan khắp giác mạc làm cho giác mạc có màu hồng. Nếu ít mạch máu có thể khu trú từng vùng. Giai đoạn tân mạch kéo dài từ 6 đến 8 tuần.

. Giai đoạn thoái triển: thâm nhiễm rút dần chỗ dày chỗ mỏng, ở trung tâm thâm nhiễm tồn tại lâu hơn. Các mạch máu nhỏ lại, thưa dần, ở nhu mô sâu có thể tồn tại các thành mạch rỗng. Tuần hoàn máu giảm hoặc hết. Giác mạc trong dần. Thị lực tăng lên rất ít.

Toàn thân: bệnh nhân có dấu hiệu giang mai bẩm sinh.

Dấu hiệu răng miệng: răng cửa bất chéo hình chữ V (Hutchinson), răng cửa hình quả dâu, hở vòm miệng.

Dấu hiệu tai mũi họng: mũi tẹt, sống mũi biến dạng hình yên ngựa, điếc, nghẽn ngãng.

Dấu hiệu xương khớp: Không có xương ức, xương chày nhọn, tràn dịch khớp.

+ Viêm giác mạc do phong

Thường xuất hiện muộn ở cuối giai đoạn phong củ. Tổn thương ở giác mạc có ba hình thái.

### 3.2. Viêm loét giác mạc

Mi sưng nề. Bệnh nhân khó mở mắt (dấu hiệu co quắp mi).

Cương tụ rờn: mạch máu kết mạc sâu cương tụ đỏ vùng quanh giác mạc, nhạt dần về phía cùng đồ. Có thể cương tụ và phù nề toàn bộ kết mạc.

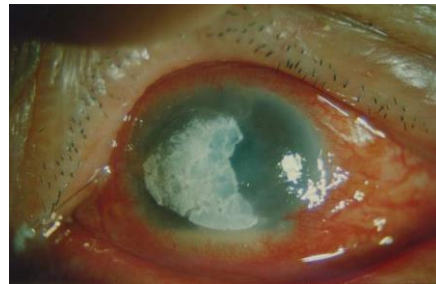
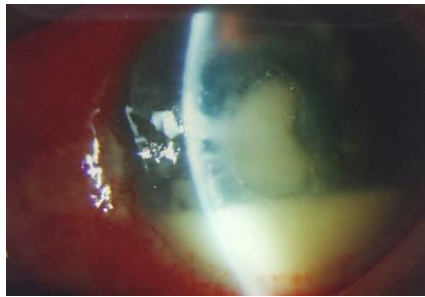
Gióc mạc đục do thâm nhiễm của tế bào viêm, bề mặt mất bóng, gồ ghề. Nếu có tổn thương biểu mô hoặc loét: nhuộm fluorescein (+). Có thể có mũ tiền phũng, phản ứng mỏng mắt- thể mi.

Tổn thương giác mạc có thể có một hoặc nhiều ổ loét, ổ loét có thể trũng hoặc hõnh bầu dục; có thể ở trung tâm hoặc ở vệt rờn, có thể nhỏ hoặc rộng gần hết diện giác mạc.

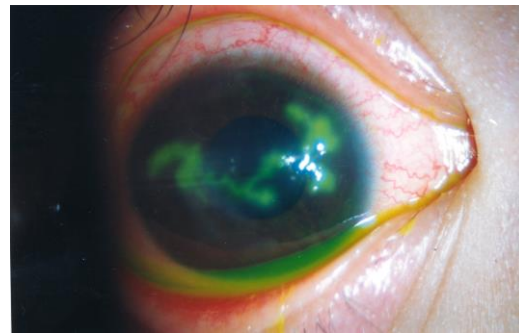
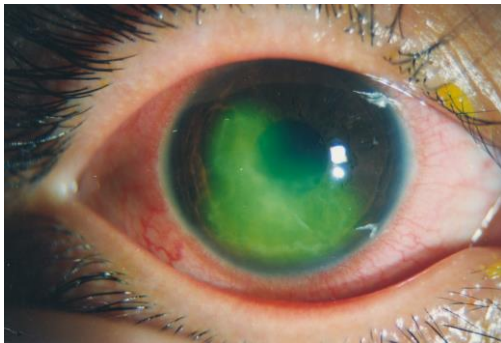
- Nguyên nhân do vi khuẩn: Nhu mô bị tổn thương viêm mũ dày đặc và phù xung quanh. Nhu mô bị hoại tử tróc ra tạo ổ loét lõm sâu, bờ ổ loét nham nhở, đáy ổ loét thường có hoại tử bản có tiết tố mũ nhày dính vào.

Ổ loét do trực khuẩn mủ xanh thường tiến triển rất nhanh. Chỉ sau 1-2 ngày ổ loét đã phát triển lan rộng, thâm nhiễm tỏa lan trong nhu mô và nhanh chóng phát triển thành một ổ áp xe màu vàng chiếm phần lớn hoặc thậm chí toàn bộ giác mạc.

- Nguyên nhân do nấm: ổ loét thường dày, bề mặt khô và xung quanh ổ loét thường có những ổ thâm nhiễm vệ tinh, có thể có hình ảnh vòng miễn dịch bao ngoài ổ viêm. Bờ ổ loét thường gọn, giới hạn rõ. Ổ loét phủ một lớp hoại tử khô dày, màu xám bẩn và gồ cao trên bề mặt giác mạc. Mủ tiền phòng xuất hiện rồi mất đi, sau đó lại xuất hiện.



- Nguyên nhân do virus: ổ loét thường có hình cánh cò hoặc bản đồ, cảm giác giác mạc giảm hoặc mất. Bệnh hay tái phát nguyên nhân thường do virus Herpes hoặc Zona.



*Loét giác mạc do virus herpes*

*Xét nghiệm:* Lấy tiết tố ổ loét hoặc nạo nhẹ bờ ổ loét làm xét nghiệm vi sinh: soi tươi, soi trực tiếp. Sau đó nuôi cấy vi khuẩn và làm không sinh đồ. Trong trường hợp viêm loét giác mạc do virus cần làm xét nghiệm tế bào học.

- Tiến triển và biến chứng:

+ Nếu loét nụng, diện loét nhỏ thờ tiền lượng nói chung tốt

+ Nếu loét rộng, hoại tử mạnh, đặc biệt loét do nấm, tiên lượng xấu

+ Biến chứng cú thể gặp là mất chất giác mạc gây phồng màng Descemet, thủng giác mạc, viêm mỏng mắt thể mi, viêm mủ nội nhón.

## **4. CHẨN ĐOÁN**

### **4.1. Ở cộng đồng**

Phát hiện bệnh nhân viêm loét giác mạc: Thị lực giảm, mắt đỏ, giác mạc có đám đục, lốm.

### **4.2. Ở bệnh viện chuyên khoa**

Dựa vào triệu chứng lâm sàng và cận lâm sàng (xét nghiệm soi tươi, soi trực tiếp, nuôi cấy vi khuẩn làm kháng sinh đồ).

## **5. NGUYÊN TẮC ĐIỀU TRỊ**

### **5.1. Ở cộng đồng**

- Đo thị lực.
- Tra thuốc sát khuẩn hoặc kháng sinh: Acgyrol 3- 10%, Thimerosal 0,03%, Betadin 5% hoặc Chloramphenicol 0,4%, Oflovid...
- Chuyển bệnh nhân đi bệnh viện.
- Không được tra các thuốc có corticoid (Polydexa, Dexaclo)

### **5.2. Ở bệnh viện chuyên khoa**

#### **5.2.1. Điều trị nội khoa**

Điều trị viêm loét giác mạc, dự do nguyên nhân gỡ, cũng tuân theo nguyên tắc chung:

- Chống viêm đặc hiệu (kháng sinh) và không đặc hiệu (kháng viêm khung cù steroid).
  - + Viêm loét giác mạc do vi khuẩn: cần dụng kháng sinh tùy theo nguyên nhân hoặc phổ rộng (Oflovid, okacin, gentamycin,...)
  - + Viêm loét giác mạc do virus: cần dùng thuốc chống virus đặc hiệu (Triherpin, Zovirax...).
  - + Viêm loét giác mạc do nấm: cần dụng thuốc chống nấm đặc hiệu (Natacin, Ketakonazol, Sporal,...). Chấm Lugol 5% ổ loét.
- Phũng chống dónh bờ đồng tử vào mặt trước thể thủy tinh: tra Atropin 1-4%, nếu đồng tử khung dón thờ phối hợp Atropin 1% và Adrenalin 0,1% tìm dưới kết mạc 4 điểm sốt rờa giác mạc với liều lượng 0,1ml.
- Dinh dưỡng giác mạc: Tra dầu A và uống vitamin A, CB2.
- Nếu giác mạc dọa thủng hoặc thủng cần cho thuốc hạ nhãn áp (uống acetazolamid).
- Giảm đau, an thần.
- Chống chỉ định dùng corticoid.

#### **5.2.1. Điều trị ngoại khoa**

- Ghép giác mạc.
- Rửa mù tiền phũng.

- Khoột bỏ nhón cầu, mỳc nội nhón: khi bệnh tiến triển nặng, điều trị nội khoa khụng kết quả.

## **6. PHÒNG BỆNH**

- Cần tuyên truyền cho bệnh nhõn ý thức trong việc sử dụng phương tiện bảo hộ lao động.
- Cần điều trị các bệnh mắt có nguy cơ gây viêm loét giác mạc:
  - + Mỏ quặm.
  - + Điều trị khô mắt do thiếu vitamin A.
  - + Chăm sóc mắt trong các trường hợp liệt dây thần kinh VII, III, V.
- Cần điều trị các bệnh toàn thân có nguy cơ gây viêm loét giác mạc.

## **sách cần đọc thêm**

1. Bài giảng nhón khoa
2. Bài giảng Mắt - TMH.
3. Nhón khoa lõm sàng.

# BỆNH ĐỤC THỂ THỦY TINH

## Mục tiêu học tập

- Trình bày được triệu chứng chính của bệnh đục thể thủy tinh.
- Nêu được dấu hiệu đặc trưng của đục thể thủy tinh.
- Trình bày được nội dung tuyên truyền vận động bệnh nhân đục thể thủy tinh đi khám và điều trị bệnh.

## Nội dung

### 1. ĐỊNH NGHĨA

Đục thể thủy tinh là tởnh trạng mờ đục của thể thủy tinh do các nguyên nhân khác nhau gây ra.

Đây là nguyên nhân hàng đầu dẫn đến mù loà ở các nước đang phát triển. Tuy nhiên nếu được phẫu thuật thay thủy tinh thể nhân tạo bệnh nhân vẫn có khả năng phục hồi được thị lực

### 2. CÁC NGUYÊN NHÂN GÂY ĐỤC THỂ THỦY TINH

Có nhiều nguyên nhân gây đục thể thủy tinh:

#### **2.1. Đục thể thủy tinh bẩm sinh, đục thể thủy tinh ở trẻ em.**

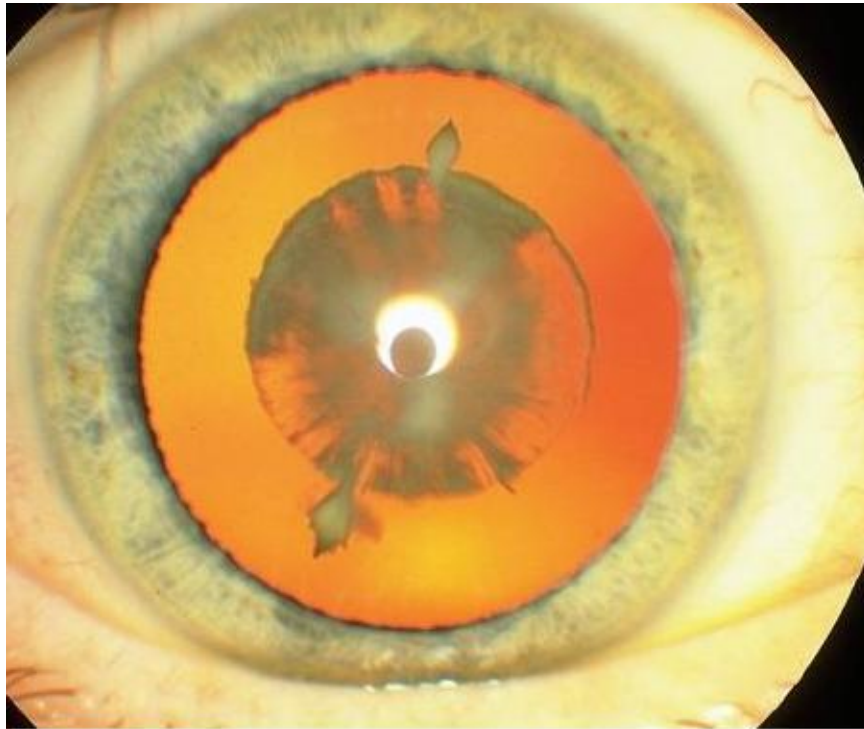
Đục thể thủy tinh bẩm sinh là đục thể thủy tinh có ngay từ khi trẻ mới sinh.

Đục thể thủy tinh xuất hiện trong năm đầu tiên của cuộc đời được gọi là đục thể thủy tinh ở trẻ em.

Nguyên nhân gây đục thể thủy tinh bẩm sinh có thể do di truyền hoặc do bệnh của phôi trong thời kỳ mang thai.

Các hõnh thời của đục thể thủy tinh bẩm sinh:

- Đục cực: đục cực thể thủy tinh là đục ở lớp vỏ dưới bao và ở lớp bao của cực trước và cực sau thể thủy tinh.
- Đục đường khớp: đục đường khớp hoặc đục hõnh sao là đục ở đường khớp chữ Y của nhân bào thai rất ít ảnh hưởng đến thị lực.
- Đục nhõn: đục nhõn là đục của nhõn phôi hoặc cả nhõn phôi và nhõn bào thai.
- Đục bao: đục bao là vết đục nhỏ ở biểu mô và bao trước thể thủy tinh mà không ảnh hưởng đến lớp vỏ .



*Hình 1: Đục nhân phôi thể thủy tinh*

- Đục lớp hoặc đục vụn: là loại đục thể thủy tinh bẩm sinh thường gặp nhất. Lớp đục bao bọc một trung tâm cũn trong, lớp đục này lại được bao quanh bởi một lớp vỏ trong suốt.
- Đục thể thủy tinh hoàn toàn: là đục toàn bộ cốt sợi thể thủy tinh làm mất hoàn toàn ảnh hồng của đồng tử.
- Đục dạng màng: xảy ra khi cốt protein của thể thủy tinh bị tiêu đi làm cho bao trước và bao sau hợp lại thành một màng trắng đặc.

Đục thể thủy tinh bẩm sinh có thể kèm theo lác, rung giật nhãn cầu và một số biểu hiện của bệnh toàn thân như dị dạng của sọ, hệ thống xương, rối loạn phát triển trí tuệ.

## **2.2. Đục thể thủy tinh do tuổi già**

Đục thể thủy tinh do tuổi già là nguyên nhân hàng đầu gây giảm thị lực ở người cao tuổi. Ở Mỹ tỷ lệ đục thể thủy tinh là 50% ở nhóm người tuổi từ 65 đến 74, tăng 70% ở những người trên 70. Ở Việt Nam (theo điều tra của ngành Mắt năm 2002) tỷ lệ đục thể thủy tinh là ở người trên 50 tuổi là 71,3%.

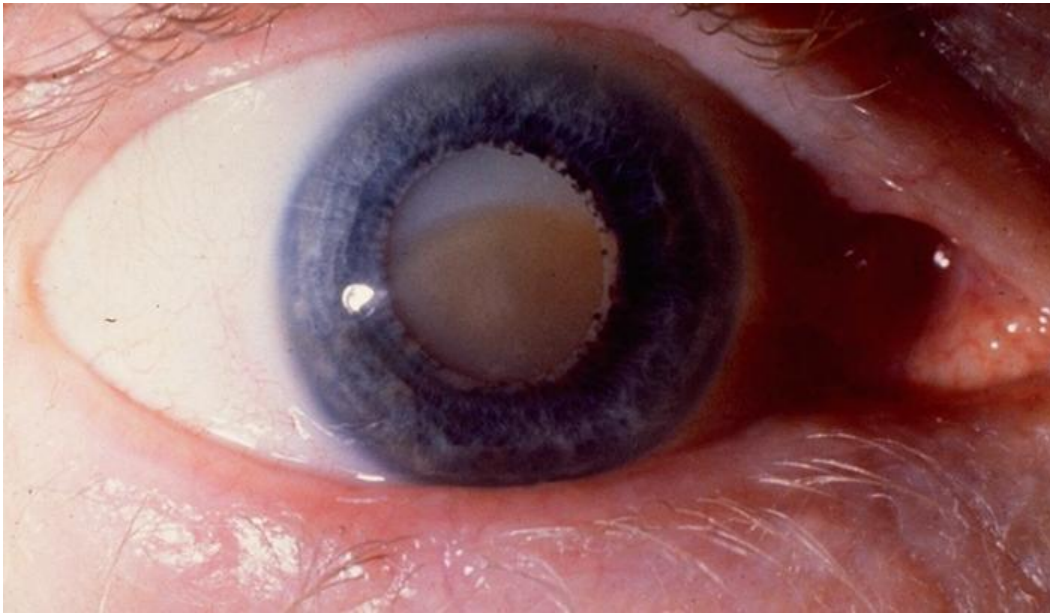
Bệnh sinh của đục thể thủy tinh tuổi già do nhiều yếu tố và chưa được hiểu biết rừ ràng. Nguyên nhân gây đục thể thủy tinh tuổi già là do rối loạn quá trình dị hóa glucose trong thể thủy tinh làm rối loạn quá trình tổng hợp protein của thể thủy tinh.

Đục thể thủy tinh do tuổi già có 3 hỡnh thỏi:

- Đục nhỡn thể thủy tinh: ở người già nhân thể thủy tinh xơ cứng và có màu vàng. Sự xơ cứng và chuyển màu vàng quá mức gọi là đục nhỡn thể thủy tinh và gỡy ra đục ở vụn trung tỡm. Đục nhân thể thủy tinh thường tiến triển chậm. Ở giai đoạn sớm sự xơ cứng dần của nhân gây tăng chiết suất thể thủy tinh làm cho khúc xạ của mắt chuyển sang cận

thị. Những trường hợp đục tiến triển rất nhiều nhõn thể thuỷ tinh đục hẳn và biến thành màu nâu gọi là đục thể thuỷ tinh nhõn nâu.

- Đục vỏ thể thuỷ tinh: Đục vỏ thể thuỷ tinh (cũn gọi là đục hõnh chõm) luyẽn luôn ở hai mắt và thường không cân xứng. Các đục hõnh chõm này cú thể to ra và nhập vào nhau để tạo ra các vùng đục vỏ lớn hơn. Khi toàn bộ vỏ từ bao tới nhõn trở thành đục trắng gọi là đục thể thuỷ tinh chín. Khi chất vỏ thể thuỷ tinh thoái hoá dữ qua bao thể thuỷ tinh để lại lớp bao nhõn nheo và co lại gọi là đục thể thuỷ tinh quá chín. Khi lớp vỏ hoá lỏng làm cho nhõn có thể di động tự do bên trong túi bao gọi là đục thể thuỷ tinh Morgagni.



*Hình 2: đục thể thuỷ tinh quá chín Morgagni*

- Đục thể thuỷ tinh dưới bao sau: đục thể thuỷ tinh dưới bao sau khu trú ở lớp vỏ sau và thường nằm ở trục. Đục thể thuỷ tinh dưới bao sau chủ yếu do tuổi già, cũn cú thể là hậu quả của chấn thương, dùng thuốc corticosteroid và bức xạ ion hoá.

### **2.3. Đục thể thuỷ tinh do chấn thương**

Đục thể thuỷ tinh sau chấn thương có thể do tổn thương cơ học, tác động vật lý và tốc độ thâm thấu.

#### **2.3.1. Đục thể thuỷ tinh sau chấn thương đụng dập.**

Chấn thương đụng dập cú thể gõy đục thể thuỷ tinh rất sớm hoặc là một di chứng muộn. Đục thể thuỷ tinh do đụng dập cú thể chỉ ở một vựng hoặc toàn bộ thể thuỷ tinh. Biểu hiện đầu tiên thường là một vết đục cú hõnh sao hoặc hõnh hoa hồng của bao sau thường nằm ở trục. Đục hõnh hoa hồng này cú thể tiến triển thành đục toàn bộ thể thuỷ tinh.

Chấn thương đụng dập có thể gây rách bao làm cho thủy dịch ngấm vào bên trong, các sợi thể thuỷ tinh ngấm nước gây đục thể thuỷ tinh rất nhanh.



Chấn thương đập mạnh có thể làm đứt một phần hoặc toàn bộ các dây Zinn dẫn đến lệch hoặc sa thể thủy tinh.

### **2.3.2. Đục thể thủy tinh sau chấn thương xuyên.**

Chấn thương xuyên thể thủy tinh thường gây đục võ thể thủy tinh ở vị trí bị rách, thường tiến triển dần dần đến đục hoàn toàn. Đôi khi vết thương nhỏ trên bao trước có thể tự lành để lại vệt đục nhỏ ổn định.

Khi bao thể thủy tinh rách rộng những mảnh chất thể thủy tinh phũ qua vết rách của bao nằm trong tiền phòng. Thụng thường những chất men của thủy dịch có thể làm đục và tiêu đi cục mảnh thể thủy tinh.

### **2.3.3. Đục thể thủy tinh do bức xạ**

- Bức xạ ion hoá: Thể thủy tinh rất nhạy cảm với bức xạ ion hoá. Bức xạ ion hoá trong khoảng tia X (bước sóng 0,001-10 nm) có thể gây đục thể thủy tinh ở một số người với liều thấp.

- Bức xạ hồng ngoại: Đục thể thủy tinh ở thợ thổi thủy tinh.

- Bức xạ tử ngoại

- Bức xạ súng ngắn.

### **2.3.4. Đục thể thủy tinh do hoá chất**

Bong mắt do kiềm thường dẫn đến đục thể thủy tinh. Bong mắt do axít ốt khả năng gây đục thể thủy tinh.

## **2.4. Đục thể thủy tinh bệnh lý**

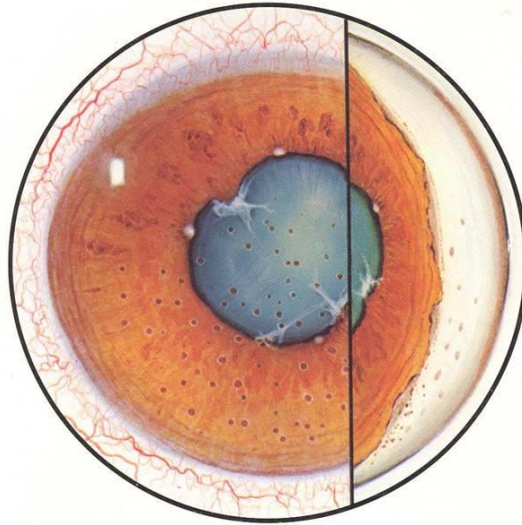
- Bệnh đái tháo đường: Đục thể thủy tinh là một nguyên nhân thường gặp gây tổn hại thị lực ở những bệnh nhân đái tháo đường. Thường gặp hai loại đục thể thủy tinh do đái tháo đường:

+ Đục thể thủy tinh do đái tháo đường thực sự (hoặc đục dạng bông tuyết) gặp ở người trẻ bị đái tháo đường không điều chỉnh.

+ Đục thể thủy tinh tuổi già ở những bệnh nhân đái tháo đường: Đục thể thủy tinh thường gặp ở lứa tuổi trẻ hơn so với những bệnh nhân không bị đái tháo đường. Về mặt chuyển hoá sự tích lũy Sorbitol trong thể thủy tinh kèm theo những biến đổi Hydrat hoá sau đó và sự tăng Glycosyl hoá protein trong thể thủy tinh của đái tháo đường có thể góp phần thúc đẩy tốc độ hình thành đục thể thủy tinh do tuổi già ở những bệnh nhân đái tháo đường.

- Bệnh giảm canxi huyết (đục thể thủy tinh trong bệnh Tetani): bệnh thường ở hai mắt, biểu hiện bằng những chấm đục óng ánh ở võ trước và võ sau, dưới bao thể thủy tinh và thường cách biệt với bao bởi một vùng cũn trong.

- Đục thể thủy tinh sau viêm màng bồ đào.



Hình 3: Đục thể thủy tinh sau viêm màng mắt thể mi

Đục thể thủy tinh thứ phát tròn những mắt cú tiền sử viêm màng bồ đào. Diễn hõnh nhất là đục thể thủy tinh dưới bao sau. Có thể biến đổi ở mặt trước thể thủy tinh kèm theo những chấm sắc tố hoặc những đám dính mỏng mắt và bao trước thể thủy tinh. Đục thể thủy tinh sau viêm màng bồ đào cú thể tiến triển đến đục chón.

- Đục thể thủy tinh do thuốc gõy ra.

Nhiều thuốc và hoỏ chất cú thể gõy ra đục thể thủy tinh.

+ Corticosteroid: Đục thể thủy tinh dưới bao sau có thể xảy ra sau khi dùng lâu dài các thuốc corticosteroid tại mắt và toàn thân.

+ Một số thuốc cú thể gõy đục thể thủy tinh như :

- . Các Phenothiazin (nhóm thuốc hương tâm thần ).
- . Amiodazon thuốc chống loạn nhịp tim.
- . Thuốc không cholinesteraza. Thuốc co đồng tử.

### 3. KHÁM BỆNH NHÂN ĐỤC THỂ THỦY TINH

#### 3.1. Khai thác bệnh sử

Bệnh nhân thường đến khám vỡ cốc dấu hiệu và triệu chứng sau :

- Giảm thị lực: Thị lực giảm nhiều hay ít tùy thuộc mức độ và vị trí đục. Thị lực giảm đặc biệt là thị lực nhìn xa. ở giai đoạn sớm bệnh nhân cú thể nhìn thấy những điểm đen trước mắt.

- Cận thị hoá: ở một số người lớn tuổi có hiện tượng giảm số kính đọc sách do sự xơ cứng của nhân làm tăng cung suất khỳc xạ của thể thủy tinh gõy cận thị ở mức độ nhẹ hoặc trung bõnh, nhìn gần rừ hơn.

- Loỏ mắt: Bệnh nhõn đực thể thủy tinh cú thể phàn nản vỡ loỏ mắt đến mức chúí mắt đỏi với ỏnh sỏng ban ngày, ỏnh ðền pha trước mắt hoặc các ðiều kiện chiếu sáng tương tự vào ban ðêm.

- Những bệnh nhõn cú tiền sử chấn thương mắt cú thể cú song thị một mắt, loạn thị nặng.

Cần khai thác tiền sử bệnh mắt và các bệnh toàn thân: viêm màng bồ ðào, cận thị nặng, bệnh glôcôm, ðái tháo ðường,...

### **3.2. Khỏm bệnh nhõn đực thể thủy tinh**

Khỏm phỏt hiện đực thể thủy tinh bằng ánh sáng thường, máy soi ðáy mắt và mỏy sinh hiển vi. Cần tra thuốc ðỏn ðồng tử ðánh giỏ vị trở và mức ðộ đực.

Soi ánh ðồng tử: nếu thể thủy tinh còn trong, ánh ðồng tử cú màu hồng ðều. Nếu thể thủy tinh cú ðám đực, sẽ thấy những vết ðen trên nền ánh ðồng tử hồng.

Khám bằng ðèn khe trên máy sinh hiển vi sẽ ðánh giá ðược vị trí, mức ðộ đực và sơ bộ ðánh giá ðược ðộ cứng của nhõn thể thủy tinh:

Vị trí: đực nhõn, đực vỏ, đực bao thể thủy tinh...

Mức ðộ đực thể thủy tinh: đực bắt ðầu, đực tiến triển, đực gần hoàn toàn, đực hoàn toàn.

Khám ðồng tử: phản xạ ðồng tử với ánh sáng trực tiếp.

Tìm hướng ánh sáng mọi phía.

## **4. NGUYÊN TẮC ĐIỀU TRỊ ĐỰC THỂ THỦY TINH**

### **4.1. Điều trị đực thể thủy tinh bằng thuốc**

Cho đến nay chưa cú loại thuốc nào cú thể làm chậm lại, phũng ngừa hoặc làm ðảo ngược sự phát triển của đực thể thể thủy tinh. Nhiều thuốc chống đực thể thủy tinh ðang ðược nghiên cứu, trong ðó cú cộc thuốc làm giỏm Sorbitol, aspirin, cộc thuốc làm tăng Glutathion và các vitamin chống oxy hóá như vitamin C và vitamin E.

### **4.2. Điều trị đực thể thủy tinh bằng phẫu thuật**

Chỉ ðịnh ðiều trị đực thể thủy tinh bằng phẫu thuật thông thường nhất là nguyện vọng của bệnh nhõn muốn cải thiện chức năng thị giỏc. Quyết ðịnh phẫu thuật căn cứ vào chức năng thị giỏc suy giỏm cú ảnh hưởng nhiều đến cụng tỏc và sinh hoạt hàng ngày của bệnh nhõn.

#### **4.2.1. ðánh giá trước mổ**

- Hỏi tiền sử bệnh mắt và toàn thõn: Rất quan trọng ðể phỏt hiện những tõnh trạng bệnh lý của mắt và toàn thõn cú thể ảnh hưởng ðến phương pháp phẫu thuật hoặc tiền lượng thị giỏc sau mổ.

- Khỏm mắt :

+ Đo thị lực : Tối thiểu phải cũn cảm giỏc ỏnh sỏng

+ Phản xạ ðồng tử: Khỏm phản xạ ỏnh sỏng trực tiếp

- + Hướng ánh sáng: Hướng ỏnh sỏng mọi phỏa đều tốt. Nếu hướng ánh sáng yếu hoặc mất từng phỏa, phản xạ đồng tử khụng nhẩy thờ tiền lượng thị lực sau mổ ít kết quả, cần phải giải thích rừ cho bệnh nhõn trước mổ.
- + Đo khỡc xạ giỏc mạc, chiều dài trục nhón cầu (khỏm siờu ỏm ).
- + Đo nhón ỏp, bơm rửa lệ đạo.
- Khỏm toàn thõn: Phỏt hiện cỏc bệnh cấp tớnh hoặc đang tiến triển (đỏi thỏo đường, lao v.v...), cỏc ổ viêm lân cận (viờm xoang, sỡu rỏng...) cần điều trị bệnh ỏn định.

#### **4.2.2. Cỏc phương phỏp mổ đục thể thủy tinh.**

- Phỏu thuật lấy thể thủy tinh trong bao (intra-capsulary): Là lấy toàn bộ thể thủy tinh cứng lớp bao thể thủy tinh. Sau mổ bệnh nhõn phải đeo kính. Ngày nay phương phỏp phỏu thuật này chỉ còn đợc áp dụng trong những trường hợp lệch thể thủy tinh, hệ thống dờ treo thể thủy tinh quá yếu.
- Phỏu thuật lấy thể thủy tinh ngoài bao (extra-capsulary): Là lấy đi khối nhõn và toàn bộ chất vỏ thể thủy tinh cùng phần trung tâm của bao trước, để lại bao sau. Phương phỏp này hạn chế đợc một số biến chứng sau mổ và để lại bao sau thể thủy tinh tạo ra vị trí giải phỏu tốt để cố định thể thủy tinh nhõn tạo.
- Phỏu thuật lấy thể thủy tinh ngoài bao đặt thể thủy tinh nhõn tạo: Sau khi lấy toàn bộ nhõn và vỏ thể thủy tinh thờ đặt thể thủy tinh nhõn tạo vào hậu phũng .
- Phỏu thuật tổn nhuyễn thể thủy tinh bằng siờu ỏm ( phacoemulsification): Người ta dùng một kim dẫn động bằng siờu ỏm để tổn nhuyễn nhõn thể thủy tinh và hýt chất thể thủy tinh qua lỗ kim đó. Phỏu thuật Phaco hiện nay đợc áp dụng rộng rãi ở nhiều cơ sở nhõn khoa. Phỏu thuật có những ưu điểm: vết mổ nhỏ, tiền phòng luôn đợc khép kín nên an toàn hơn, thị lực phục hồi tốt, giảm độ loạn thị sau mổ và các biến chứng.

### **5. ĐỀ PHÒNG MỘT SỐ NGUYÊN NHÂN GÂY ĐỤC THỂ THỦY TINH**

- Đục thể thủy tinh do chấn thương: Cần có đầy đủ các phương tiện bảo hộ lao động.
- Đục thể thủy tinh bệnh lý: điều trị & theo dõi những bệnh nhõn bị đỏi tháo đường, viêm màng bồ đào,
- Đục thể thủy tinh bẩm sinh: khi mẹ có thai trong 3 tháng đầu cần tránh tiếp xúc với các tác nhân gây dị dạng như tia xạ, hoá chất độc, thuốc trừ sâu, người bị cúm, sốt phát ban.
- Đi đường cần đội mũ và đeo kính bảo vệ mắt.

### **sách cần đọc thêm**

1. Bệnh đục thể thủy tinh.
2. Bài giảng Mắt - TMH.
3. Giáo trình Nhõn khoa.

#### 4. Nhân khoa.

# VIÊM MÀNG BÒ ĐÀO

## Mục tiêu học tập

- Trình bày được triệu chứng viêm màng bồ đào.
- Nêu nguyên tắc điều trị viêm màng bồ đào.
- Hướng dẫn bệnh nhân tới tuyến chuyên khoa.

## Nội dung

Viêm màng bồ đào là một bệnh mắt khá phổ biến, căn nguyên phức tạp, tổn thương lâm sàng thường nặng nề, nhiều biến chứng, hay tái phát và có thể dẫn đến mù loà.

### 1. KHÁI NIỆM VÀ PHÂN LOẠI BỆNH VIÊM MÀNG BỒ ĐÀO

#### 1.1. Định nghĩa

Màng bồ đào cấu tạo bởi ba thành phần: mống mắt phía trước, thể mi ở giữa và hắc mạc ở phía sau. Bệnh lý viêm của ít nhất một trong ba thành phần trên gọi là bệnh viêm màng bồ đào.

#### 1.2. Phân loại viêm màng bồ đào

Có nhiều cách phân loại viêm màng bồ đào khác nhau như:

##### 1.2.2. Phân loại theo nguyên nhân

Viêm màng bồ đào do vi khuẩn, do virus, do nấm, do ký sinh trùng. Có những thể viêm màng bồ đào không thấy nguyên nhân, người ta cho rằng có liên quan đến cơ chế dị ứng hoặc có liên quan đến yếu tố miễn dịch...

##### 1.2.2. Phân loại theo tiến triển của bệnh

- Viêm màng bồ đào cấp tính: khi viêm màng bồ đào tồn tại dưới ba tháng, sau đó ổn định,
- Viêm màng bồ đào mạn tính: khi viêm kéo dài trên ba tháng.

##### 1.2.3. Theo tổn thương giải phẫu bệnh

Viêm màng bồ đào có tổn thương u hạt hoặc không có tổn thương u hạt.

##### 1.2.4. Phân loại theo vị trí giải phẫu

Là cách phân loại cơ bản nhất và đơn giản nhất được nhiều người công nhận:

- Viêm màng bồ đào trước: viêm mống mắt-thể mi,
- Viêm màng bồ đào trung gian: viêm vùng pars-plana,

- Viêm màng bồ đào sau: viêm hắc mạc,
- Viêm màng bồ đào toàn bộ: viêm đồng thời cả mống mắt thể mi và hắc mạc.

## **2. SINH LÝ BỆNH VIÊM MÀNG BỒ ĐÀO**

Các triệu chứng của viêm màng bồ đào là do đáp ứng viêm của màng bồ đào với các quá trình nhiễm khuẩn, chấn thương hoặc là phản ứng viêm theo cơ chế miễn dịch, tự miễn với kháng nguyên xâm nhập hoặc kháng nguyên của chính màng bồ đào. Các bạch cầu đa nhân, bạch cầu ái toan, tương bào đều có thể góp phần vào quá trình viêm màng bồ đào nhưng tế bào lympho là tế bào viêm chiếm ưu thế ở nội nhân trong viêm màng bồ đào. Những chất trung gian hoá học của giai đoạn viêm nhiễm cấp tính gồm serotonin, bổ thể và plasmin. Các leukotrien, kinin, prostaglandin làm biến đổi pha thứ hai của đáp ứng viêm cấp, bổ thể hoạt hoá là tác nhân thu hút bạch cầu...

## **3. TRIỆU CHỨNG CỦA VIÊM MÀNG BỒ ĐÀO**

### **3.1. Viêm mống mắt-thể mi**

#### **3.1.1. Triệu chứng chủ quan**

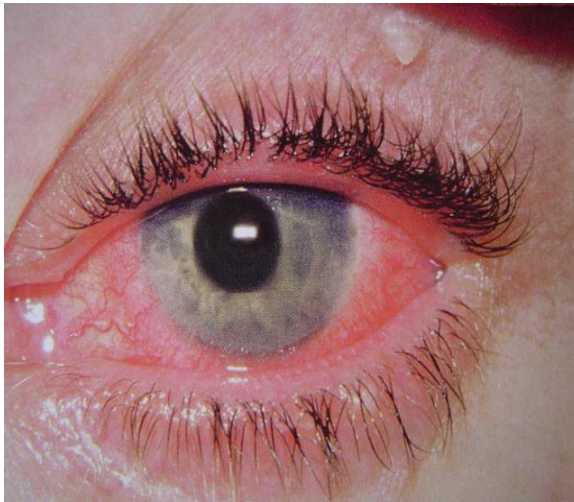- Nhìn mờ: là triệu chứng xuất hiện ngay từ đầu, có khi có cảm giác nhìn qua màn sương, có khi nhìn mờ nhiều ảnh hưởng đến sinh hoạt của bệnh nhân.
- Đau nhức mắt : là triệu chứng chủ quan nổi bật nhất, thường là đau nhức âm ỉ, đôi khi đau nhiều thành cơn kèm theo nôn hoặc buồn nôn.
- Sợ ánh sáng, chảy nước mắt, đỏ mắt.

Đôi khi bệnh nhân không hề có các triệu chứng chủ quan, viêm màng bồ đào được phát hiện tình cờ khi khám mắt.

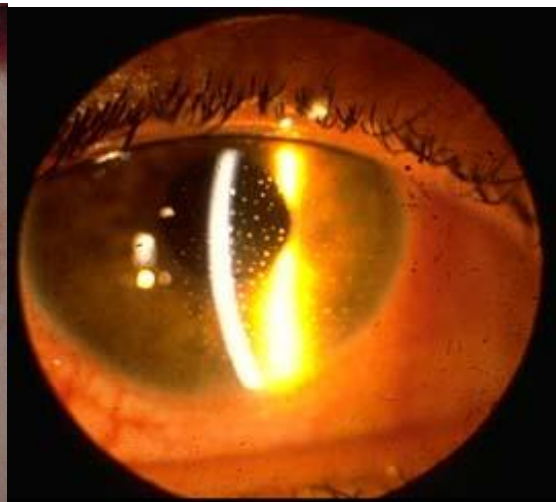#### **3.1.2. Triệu chứng khách quan**

- Cương tụ rìa: cương tụ xung quanh vùng rìa giác mạc, càng xa vùng rìa cương tụ càng giảm dần.
- Tủa giác mạc: là những lắng đọng viêm ở nội mô giác mạc. Tủa giác mạc có thể rải rác khắp mặt sau giác mạc hoặc đọng ở trung tâm, nhưng điển hình là lắng đọng hình quạt hay tam giác đỉnh quay lên trên (tam giác Arlt).

Tủa giác mạc có khi là những chấm nhỏ li ti như bụi, có khi tủa thành đám giống những giọt mỡ cừu.



*Hình 1. dấu hiệu cương tụ rờa*



*Hình 2. Tủa mắt sau giác mạc*

- Dấu hiệu Tyndall: là những thể lơ lửng trong thủy dịch do tế bào hoặc xuất tiết viêm. Mức độ nặng của phản ứng tế bào ở tiền phòng được đánh giá theo số lượng tế bào viêm soi thấy trong tiền phòng bằng kính sinh hiển vi với đèn khe 2 mm:

- |                         |                         |
|-------------------------|-------------------------|
| O: không có tế bào viêm | 3+: 20-30 tế bào viêm   |
| 1+: dưới 10 tế bào viêm | 4+: dày đặc tế bào viêm |
| 2+: 10-20 tế bào viêm   |                         |

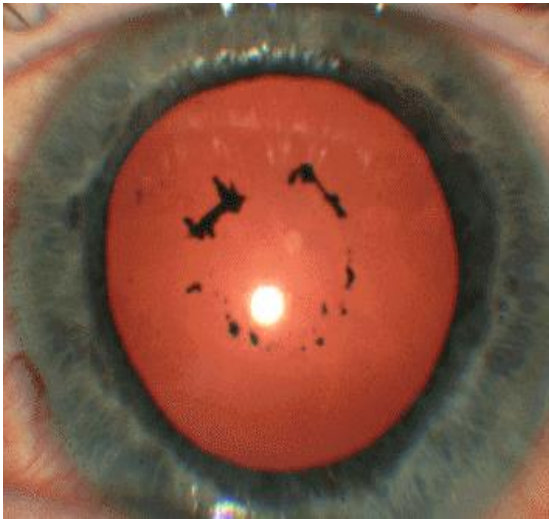
- Xuất tiết:

- + Xuất tiết diện đồng tử có thể tạo thành màng bịt kín diện đồng tử,
- + Xuất tiết móng mắt: có thể làm dính móng mắt với mặt trước thể thủy tinh, khi tra thuốc làm giãn đồng tử những chỗ dính sau móng mắt tách ra để lại một vòng sắc tố móng mắt mặt trước thể thủy tinh ( vòng Vossius),
- + Xuất tiết ở góc tiền phòng: khi quá trình viêm nặng, xuất tiết nhiều lắng xuống ở góc tiền phòng tạo thành ngăn mủ, thường đây là mủ vô trùng.

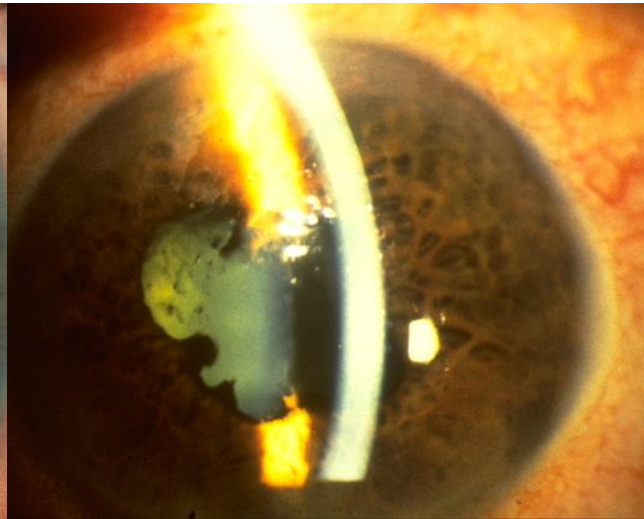
- Những thay đổi ở đồng tử:

- + Đồng tử co nhỏ, phản ứng chậm,
- + Đồng tử có thể dính vào mặt trước thể thủy tinh, nếu dùng thuốc giãn đồng tử có thể làm tách dính hoàn toàn hoặc không hoàn toàn ( lúc đó đồng tử méo hoặc đồng tử có hình hoa khế).





Hình 3. vũng Vossius



Hình 4: Đính đồng tử

- Tổn thương ở mống mắt:

+ Mống mắt phù viêm, khi dính hết bờ đồng tử vào mặt trước thể thủy tinh, thủy dịch ứ đọng ở hậu phòng đẩy phòng mống mắt làm mống mắt có dấu hiệu hình núm cà chua.

+ Các nốt viêm ở mống mắt:

. Nốt Koeppe: các nốt màu trắng xám, ở bờ đồng tử, xuất hiện sớm trong đợt viêm và thường tiêu đi.

. Nốt Busacca: các nốt nằm ở mặt trước hoặc nằm sâu trong nhu mô mống mắt, màu trắng xám, có thể tồn tại nhiều tháng, đôi khi tổ chức hoá, có tân mạch hoặc thoái hoá kính, nốt Busacca ít gặp hơn nốt Koeppe.

+ Thoái hoá hoặc teo mống mắt, mất sắc tố mống mắt.

- Dấu hiệu phản ứng thể mi: phản ứng đau khi thầy thuốc ấn hai ngón trỏ vào vùng thể mi qua mi trên.

- Thể thủy tinh: thường gặp tua sắc tố mặt trước thể thủy tinh hoặc có thể gặp đục thể thủy tinh do bệnh viêm mống mắt - thể mi.

- Nhãn áp: nhãn áp thường thấp thoáng qua trong giai đoạn đầu, có trường hợp nhãn áp thấp vĩnh viễn do thể mi bị huỷ hoại gây teo nhãn cầu; có trường hợp nhãn áp tăng do dính mống mắt hoặc viêm xuất tiết bịt góc tiền phòng cản trở lưu thông thủy dịch.

### 3.2. Viêm màng bồ đào trung gian (viêm pars-plana)

#### 3.2.1. Triệu chứng chủ quan

Triệu chứng chủ quan nghèo nàn, thường được phát hiện tình cờ khi khám mắt.

- Nhìn mờ: thường là hiện tượng thấy những thể lơ lửng trước mắt như cảm giác ruồi bay,

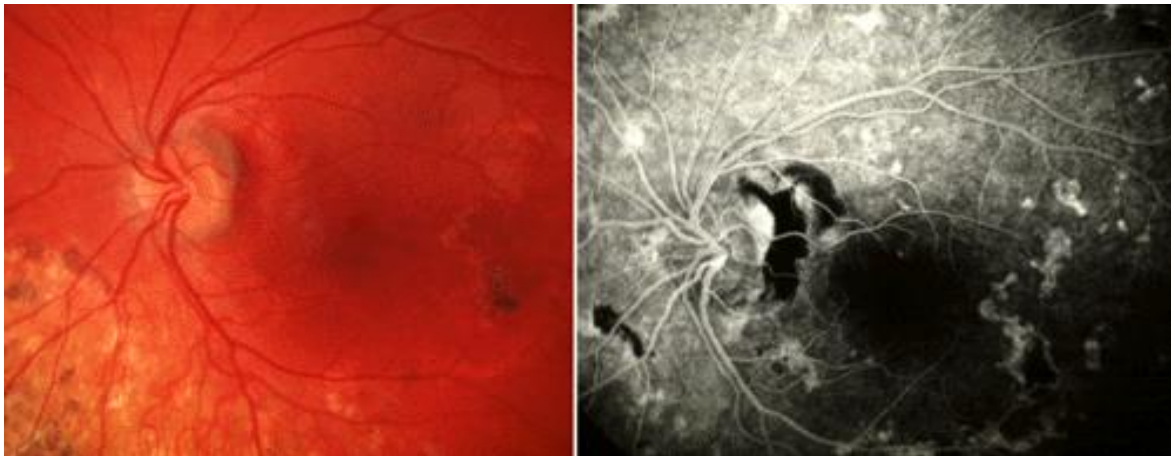- Đôi khi có dấu hiệu nhìn méo hình, nhìn hình to lên hay nhỏ đi hoặc có đám mờ ở trung tâm do phù hoàng điểm.

### 3.2.2. Triệu chứng khách quan

Phát hiện bằng soi đáy mắt:

- Dịch kính phía dưới có những tổn thương dạng "nấm tuyết" hoặc tổn thương dạng "đám tuyết" ở vùng Pars-plana phía dưới.
- Có thể có biểu hiện viêm thành tĩnh mạch võng mạc chu biên: hiện tượng "lồng bao".
- Tổn thương vùng hoàng điểm: phù hoàng điểm dạng nang, là nguyên nhân gây giảm thị lực nhiều trong viêm màng bồ đào trung gian.

### 3.3. Viêm hắc mạc



Hình 5. Viêm hắc mạc

#### 3.3.1. Triệu chứng chủ quan

Triệu chứng chủ quan rất ít nếu không bị viêm vùng hắc mạc trung tâm. Bệnh nhân thường không để ý và tình cờ phát hiện được khi khám mắt định kỳ khi viêm đã ổn định thành sẹo.

- Hiện tượng chớp sáng do kích thích tế bào que và nón,
- Cảm giác nhìn thấy "ruồi bay" hay "mạng nhện" khi có viêm đục dịch kính,
- Nhìn vật biến dạng to lên hay nhỏ đi khi có tổn thương vùng hoàng điểm.

#### 3.3.2. Triệu chứng thực thể

Viêm hắc mạc hay có kèm theo biểu hiện viêm của võng mạc và dịch kính.

- Đục dịch kính: dấu hiệu Tyndall trong dịch kính, có thể thấy dấu hiệu bong dịch kính sau một phần hay toàn bộ.
- Soi đáy mắt có thể thấy viêm hắc mạc thành ổ hay nhiều ổ, hoặc viêm hắc mạc toả lan đó là những vùng trắng xám hoặc vàng nhạt bờ thường không rõ, đôi khi có kèm theo

xuất huyết dưới võng mạc. Võng mạc vùng tương ứng thường phù trắng đục, dày lên hoặc có thể có bong võng mạc do xuất tiết- bong võng mạc nội khoa.

Các viêm hắc võng mạc cũ có thể để lại những vùng sẹo tăng sinh và di thực sắc tố hoặc teo mỏng hắc võng mạc.

#### **4. TRIỆU CHỨNG CẬN LÂM SÀNG**

##### **4.1. Xét nghiệm sinh hoá**

Xét nghiệm máu, thủy dịch hoặc dịch kính tìm tác nhân gây bệnh hoặc kháng thể đặc hiệu (miễn dịch huỳnh quang, Elisa, PCR...), xác định kháng nguyên bạch cầu HLA-B27, HLA-B5...

##### **4.2. Siêu âm**

Đánh giá tình trạng dịch kính, võng mạc trong trường hợp đục dịch kính, bong dịch kính sau, bong võng mạc nội khoa...

##### **4.3. Đo điện nhón cầu**

Giúp đánh giá chức năng biểu mô sắc tố, các lớp ngoài võng mạc.

##### **4.4. Chụp huỳnh quang đáy mắt**

Giúp xác định các ổ tổn thương hắc mạc, tổn thương đang hoạt tính hay làm sẹo, phù hoàng điểm dạng nang...

#### **5. CHẨN ĐOÁN PHÂN BIỆT**

##### **5.1. Glôcôm góc đóng cơn cấp**

Trong vòm màng bồ đào tựa giác mạc là tựa viêm, màu trắng xám còn tựa giác mạc trong Glôcôm là tựa sắc tố; trong vòm màng bồ đào đồng tử co, dính còn trong Glôcôm đồng tử giãn méo, mất phản xạ.

##### **5.2. Bệnh hắc võng mạc trung tâm thanh dịch**

- Viêm hắc mạc trung tâm (viêm màng bồ đào sau) có thể gây bong thanh dịch võng mạc trung tâm nhưng luôn có kèm các triệu chứng viêm, xuất tiết ở sâu trong hắc mạc thành ổ hoặc lan toả, chụp mạch huỳnh quang thấy rõ các ổ hoặc vùng viêm xuất tiết này.

- Trong bệnh hắc võng mạc trung tâm thanh dịch chỉ có bong thanh dịch võng mạc trung tâm, không có xuất tiết thành đám, mảng, không có thay đổi sắc tố, chụp huỳnh quang thấy hình ảnh dò fluorescein dạng dấu mực hoặc tia nước, bệnh hắc võng mạc trung tâm thanh dịch có thể tự khỏi không cần điều trị.

#### **6. BIẾN CHỨNG CỦA VIÊM MÀNG BỒ ĐÀO**

- Tăng nhãn áp: Tăng nhãn áp là biến chứng khá phổ biến của vòm màng bồ đào trước, tăng nhãn áp trong đợt viêm cấp là do nghẽn đồng tử, nghẽn góc tiền phòng do xuất tiết. Tăng nhãn áp trong vòm màng bồ đào cũ là do dính góc tiền phòng hoặc dính bít đồng tử

hoặc do tân mạch mống mắt (Glôcôm tân mạch). Ngoài ra cũng phải kê đến tăng nhãn áp do dùng kéo dài thuốc Corticoid trong điều trị bệnh viêm màng bồ đào .

- Đục thể thủy tinh: Đục thể thủy tinh thường gặp trong viêm mống mắt thể mi mạn tính hoặc tái phát, là biến chứng của chính quá trình viêm hoặc do điều trị Corticoid kéo dài.

- Phù hoàng điểm dạng nang: Viêm màng bồ đào trung gian hoặc viêm hắc mạc có thể gây biến chứng phù hoàng điểm dạng nang làm giảm thị lực.

- Teo nhãn cầu: Trong viêm mống mắt thể mi nặng, thể mi giảm tiết thủy dịch vĩnh viễn dẫn đến teo nhãn cầu.

- Tổ chức hoá dịch kính: Dịch kính đục, tổ chức hoá làm giảm thị lực; bong dịch kính sau có thể co kéo gây thoái hoá, bong võng mạc.

- Bong võng mạc: Viêm màng bồ đào sau có thể gây bong võng mạc do xuất tiết hoặc bong võng mạc do xơ dịch kính co kéo

- Biến chứng khác:

+ Màng trước võng mạc

+ Tân mạch dưới võng mạc

## **7. ĐIỀU TRỊ**

### **7.1. Điều trị nội khoa**

Điều trị viêm màng bồ đào thường khó khăn vì điều trị phải dựa vào chẩn đoán nguyên nhân mà nhiều trường hợp không tìm được nguyên nhân.

#### **7.1.1. Điều trị theo nguyên nhân bằng thuốc đặc hiệu**

Kháng sinh chống vi khuẩn, thuốc chống virus, thuốc chống nấm, thuốc diệt ký sinh trùng...

#### **7.1.2. Thuốc làm giãn đồng tử và liệt thể mi**

Atropin 1-4% tra mắt 1-2 lần/ngày. thuốc có tác dụng làm giãn đồng tử, tách dính mống mắt vào mặt trước thể thủy tinh; làm giảm tiết và nghỉ ngơi thể mi có tác dụng giảm viêm và giảm đau.

#### **7.1.3. Thuốc chống viêm:**

- Corticoid là thuốc chống viêm chủ lực trong điều trị viêm màng bồ đào . Thuốc có nhiều dạng và nhiều đường dùng: tra mắt, tiêm tại mắt hoặc dùng đường toàn thân ( uống, tiêm bắp, tiêm tĩnh mạch). Liều dùng 1mg/kg cân nặng/ngày, dùng liều giảm dần. Có thể dùng liều cao đường tĩnh mạch cùng sự phối hợp theo dõi của bác sĩ nội khoa... .Thuốc có nhiều tác dụng phụ nên cần theo dõi chặt chẽ khi dùng thuốc.

- Các thuốc chống viêm không phải Corticoid: có thể dùng thay thế trong trường hợp chống chỉ định dùng Corticoid: Indomethacin, Diclofenac...

#### **7.1.4. Thuốc ức chế miễn dịch**

Dùng trong những trường hợp viêm màng bồ đào nặng, kháng corticoid. Bao gồm các thuốc như : Cyclophosphamid, Clorambuxil, Azathioprin, Methotrexat, Cyclosporin.... Khi dùng những thuốc này phải theo dõi chức năng gan thận, phải ngừng thuốc khi thấy bắt đầu có dấu hiệu nhiễm độc hoặc dùng thuốc không có hiệu quả ở liều điều trị.

#### **7.2. Phẫu thuật**

Phẫu thuật chủ yếu để điều trị biến chứng viêm màng bồ đào :

- Phẫu thuật thể thủy tinh
- Phẫu thuật điều trị tăng nhãn áp
- Cắt dịch kính, bóc màng trước võng mạc
- Phẫu thuật bong võng mạc

#### **sách cần đọc thêm**

1. Nhãn khoa
2. Bài giảng mắt - tai mũi họng
3. Bài giảng Nhãn khoa.

# BỆNH GLÔCÔM

## Mục tiêu học

- Trình bày được các triệu chứng lâm sàng của bệnh glôcôm
- Trình bày được các tiêu chuẩn chẩn đoán bệnh glôcôm
- Nêu được nguyên tắc điều trị bệnh glôcôm
- Nêu được cách phòng và phát hiện sớm glôcôm

## Nội dung

### 1. ĐẠI CƯƠNG

#### 1.1. Định nghĩa

Glôcôm là một nhóm bệnh do nhiều nguyên nhân và cơ chế bệnh sinh gây ra nhưng trong giai đoạn toàn phát có 3 dấu hiệu đặc trưng cho mọi hình thái, những dấu hiệu đó là:

- Nhãn áp tăng cao từ 25mmHg trở lên
- Thị trường thu hẹp
- Soi đáy mắt có dấu hiệu lõm teo đĩa thị

#### 1.2. Dịch tễ học

Glôcôm là một trong những nguyên nhân hàng đầu gây mù loà ở nước ta cũng như trên thế giới, nếu không được chẩn đoán và điều trị kịp thời bệnh có thể dẫn đến mù loà vĩnh viễn. Theo số liệu thống kê của ngành mắt năm 2002, tỷ lệ mù loà do glôcôm ở Việt nam là 5,7%. Tỷ lệ glôcôm góc đóng là 79,8% và tỷ lệ glôcôm góc mở là 20,2%.

Bệnh glôcôm nguyên phát có tính chất gia đình. Tiền sử gia đình được coi là yếu tố có ý nghĩa trong bệnh Glôcôm nguyên phát. Các nhà khoa học đã xác định được gen gây bệnh đối với Glôcôm góc mở nguyên phát. Trong glôcôm góc đóng nguyên phát, người ta nhận thấy Glôcôm góc đóng có thể được di truyền nhưng tiền sử gia đình không cho phép khẳng định trong tương lai người ruột thịt của bệnh nhân Glôcôm góc đóng có bị Glôcôm hay không.

Glôcôm là bệnh liên quan đến tuổi, tuổi càng cao tỷ lệ bị Glôcôm càng lớn. Bệnh thường gặp ở những người từ 35 tuổi trở lên.

Bệnh Glôcôm góc đóng hay gặp ở những mắt có cấu trúc đặc biệt như sau: mắt nhỏ, giác mạc nhỏ, tiền phòng nông, góc tiền phòng hẹp, thể thủy tinh to hơn bình thường, vị trí của thể thủy tinh nhô ra trước, viễn thị.

Glôcôm góc mở thường xảy ra ở những người da đen và da trắng do đặc điểm cấu trúc nhãn cầu và kích thước độ cong giác mạc ở người da đen và da trắng lớn. Glôcôm góc đóng thường xảy ra trên những người da vàng. Điều này được giải thích do nhãn cầu của người da vàng thường nhỏ.

Bệnh thường xảy ra trên những cơ địa dễ xúc cảm, tỷ lệ gặp ở nữ cao hơn nam.

### **1.3. Cơ chế bệnh sinh**

#### **1.3.1. Cơ chế bệnh sinh trong bệnh Glôcôm góc đóng nguyên phát**

##### **1.3.1.1. Cơ chế nghẽn đồng tử**

Trên những mắt có cấu trúc thể thủy tinh to hơn bình thường, hoặc vị trí thể thủy tinh nhô ra trước hơn người bình thường, khi đó mặt trước của thể thủy tinh sẽ áp sát mặt sau móng mắt gây nghẽn đồng tử. Thủy dịch không thoát ra tiền phòng, sẽ bị ứ lại ở hậu phòng và áp lực hậu phòng tăng lên, chân móng mắt bị đẩy vòng ra trước áp vào vùng bè củng giác mạc gây đóng góc. Thủy dịch bị ứ lại trong nhãn cầu gây tăng nhãn áp.

##### **1.3.1.2. Nghẽn trước vùng bè củng giác mạc ( cơ chế đóng góc)**

Trên những mắt có cấu trúc giác mạc nhỏ, tiền phòng nông, góc tiền phòng hẹp. Khi đồng tử rãn chân móng mắt dầy lên dính vào mặt sau giác mạc do đó góc tiền phòng bị đóng lại. Thủy dịch không thoát qua vùng bè vào hệ thống tĩnh mạch nên ứ lại trong nhãn cầu gây tăng nhãn áp.

Glôcôm góc đóng có thể xảy ra mà không có hiện tượng nghẽn đồng tử. Một số trường hợp bè mặt móng mắt bằng phẳng, tiền phòng ở trung tâm có vẻ sâu. Hiện tượng này là do dị dạng của móng mắt, không có nghẽn đồng tử. Sau khi đồng tử dẫn vùng chu vi móng mắt dòn lên và bít vào vùng bè gây đóng góc.

#### **1.3.2. Cơ chế bệnh sinh trong Glôcôm góc mở nguyên phát**

Cơ chế bệnh sinh của glôcôm góc mở nguyên phát còn chưa được biết rõ. Bệnh thường tương ứng với tổn thương thị thần kinh gây ra bởi sự rối loạn tuần hoàn cung cấp máu cho đĩa thị và tình trạng tăng nhãn áp do rối loạn quá trình lưu thông thủy dịch ở vùng bè.

## **2. TRIỆU CHỨNG LÂM SÀNG, CHẨN ĐOÁN**

### **2.1. Triệu chứng lâm sàng**

#### **2.1.1. Glôcôm góc đóng nguyên phát**

Có ba thể lâm sàng là thể cấp diễn, thể bán cấp và thể mãn tính.

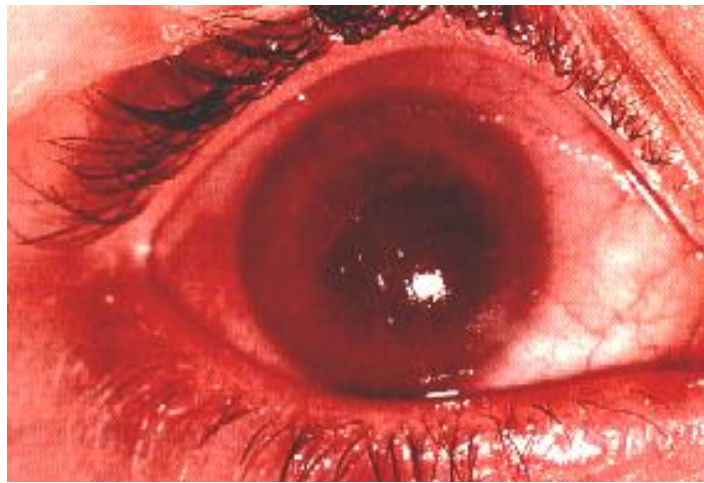##### **2.1.1.1. Cơ cấp diễn**

Đây là thể lâm sàng điển hình nhất

- *Hoàn cảnh xuất hiện:* Khởi phát đột ngột, có thể xảy ra sau một số yếu tố phát động như xúc động mạnh, dùng thuốc toàn thân, tại mắt có tác dụng huỷ phó giao cảm hoặc cường alpha giao cảm....

- *Triệu chứng cơ năng*: Đột nhiên bệnh nhân thấy đau nhức mắt, nhức xung quanh hố mắt, nhức lan lên nửa đầu cùng bên. Kèm theo bệnh nhân nhìn thấy mờ nhiều, nhìn đèn có quầng xanh đỏ. Đôi khi bệnh nhân thấy sợ ánh sáng, chảy nước mắt nhưng không tiết rử mắt.

- *Triệu chứng thực thể*: Mi mắt sưng nề, mắt đỏ theo kiểu cương tụ rìa, giác mạc phù nề mờ đục có bọt biểu mô, tiền phòng nông, đồng tử giãn méo mó mất phản xạ với ánh sáng, thể thủy tinh phù nề đục màu xanh lơ có thể có các vết rạn bao trước, dịch kính phù nề. Đáy mắt trong cơn cấp diễn khó soi được do phù nề các môi trường trong suốt, những trường hợp soi được đáy mắt thấy gai thị hồng có thể có xuất huyết quanh gai.



*Hình 1: Cơn glôcôm cấp diễn*

- *Triệu chứng toàn thân*: Một số trường hợp glôcôm có kèm theo một số triệu chứng toàn thân như buồn nôn, nôn mửa, đau bụng, vã mồ hôi...

- *Các xét nghiệm chức năng*:

+ Thị lực giảm sút trầm trọng có khi chỉ còn phân biệt được ánh sáng

+ Nhãn áp tăng cao trên 30mmHg có thể trên 60 mmHg, nếu sờ tay thấy nhãn cầu căng cứng như hòn bi

+ Thị trường có thể tổn thương hay chưa tùy theo thời gian bệnh nhân đến viện

#### *2.1.1.2. Cơn bán cấp*

- *Hoàn cảnh xuất hiện*: bệnh xuất hiện từng đợt.

- *Triệu chứng cơ năng*: Bệnh nhân bị đau tức mắt từng cơn, cảm giác căng tức trên cung lông mày, hoặc có cảm giác nhức âm ỉ vùng hố mắt. Kèm theo nhìn mờ như qua màng sương, nhìn đèn có quầng xanh đỏ các cơn kéo dài vài giờ sau đó mắt trở lại bình thường hoặc gần như trước đó. Các cơn đau nhức tăng dần về tần suất và cường độ, thị lực giảm dần.



- Triệu chứng thực thể. Gần giống con cấp diễn nhưng mức độ nhẹ hơn
  - + Mắt không đỏ hoặc ít đỏ, nhãn áp tăng vừa trong con
  - + Thị trường có tổn hại theo kiểu Glôcôm
  - + Đáy mắt có lõm đĩa thị

### 2.1.1.3. *Thể mãn tính (thể không điển hình)*

- *Hoàn cảnh xuất hiện:* Bệnh thể hiện thâm lặng,
- *Triệu chức cơ năng:* Không đặc hiệu, bệnh nhân không có đau nhức mắt, chỉ có dấu hiệu nhìn mờ dần. Đôi khi bệnh nhân phát hiện được do tình cờ bị một mắt thấy mắt kia không nhìn thấy gì.
- *Triệu chứng thực thể:* Mi và kết mạc bình thường. Giác mạc trong, tiền phòng nông, đồng tử kích thước hình dạng bình thường phản xạ đồng tử có thể mất (nếu mất mắt chức năng).
  - + Đáy mắt có lõm teo gai thị.
  - + Nhãn áp từ 25mmHg trở lên.
  - + Thị trường thu hẹp.
  - + Soi góc tiền phòng các góc đóng toàn bộ 360°.

### 2.1.2. *Glôcôm góc mở*

- *Triệu chứng cơ năng:* Bệnh nhân thỉnh thoảng có những cơn đau tức ở mắt, nhức trên cung lông mày, nhìn mờ như qua màng sương nhìn đèn có quầng xanh đỏ.
- *Triệu chứng thực thể:*
  - + Kết mạc không cương tụ hoặc cương tụ rìa nhẹ.
  - + Giác mạc bình thường về chiều dày và độ cong.
  - + Tiền phòng sâu sạch.
  - + Đồng tử tròn kích thước có thể bình thường hoặc hơi giãn, phản xạ với ánh sáng còn hoặc mất.
  - + Nhãn áp từ 25mmHg trở lên.
  - + Đáy mắt thường có lõm teo đĩa thị.
  - + Thị trường thường thu hẹp

## 2.2. **Chẩn đoán**

### 2.2.1. *Chẩn đoán xác định*

Dựa vào các triệu chứng chính của bệnh:

- Nhãn áp trên 25mmHg
- Thị trường có thể tổn thương hoặc chưa.

- Đáy mắt có thể có lõm đĩa thị giác

### 2.2.2. Chẩn đoán hình thái

#### 2.2.2.1. Glôcôm góc đóng

Tiền phòng nông, góc tiền phòng đóng

#### 2.2.2.2. Glôcôm góc mở

Tiền phòng sâu, góc tiền phòng mở rộng

### 2.2.3. Chẩn đoán phân biệt

#### 2.2.3.1. Viêm kết mạc cấp

| <i>Viêm kết mạc cấp</i>   | <i>Glôcôm</i>   |
|---|---|
| <ul style="list-style-type: none"><li>- Không đau nhức chỉ cộm ngứa như có cát trong mắt</li><li>- Tiết nhiều dử mắt</li><li>- Cương tụ nông kết mạc</li><li>- Các thành phần trong nhãn cầu bình thường</li><li>- Thị lực bình thường</li><li>- Nhãn áp sờ tay bình thường</li></ul> | <ul style="list-style-type: none"><li>- Đau nhức mắt, nhức nửa đầu cùng bên</li><li>- Chói, chảy nước mắt, không có rử mắt</li><li>- Kết mạc đỏ theo kiểu cương tụ rìa</li><li>- Giác mạc phù, tiền phòng nông góc tiền phòng hẹp, lõm teo gai thị</li><li>- Thị lực giảm trầm trọng</li><li>- Nhãn áp sờ tay cao</li></ul> |

#### 2.2.3.2. Viêm mống mắt thể mi

Triệu chứng cơ năng giống như trong bệnh glôcôm: Bệnh nhân đều có đau nhức mắt nhìn mờ

Triệu chứng thực thể có những dấu hiệu khác nhau như sau

| <i>Viêm mống mắt thể mi</i>   | <i>Glôcôm</i>  |
|---|--|
| <ul style="list-style-type: none"><li>- Giác mạc không phù mà có một số tua nhỏ ở mặt sau</li><li>- Tiền phòng sâu, Tyndall(+), hoặc có ngấn mủ</li><li>- Đồng tử co nhỏ dính, méo, mất phản xạ với ánh sáng</li><li>- Nhãn áp thường không cao</li></ul> | <ul style="list-style-type: none"><li>- Giác mạc phù nề, bọng biểu mô</li><li>- Tiền phòng nông, sạch, góc tiền phòng hẹp</li><li>- Đồng tử giãn méo, mất phản xạ với ánh sáng</li><li>- Nhãn áp cao <math>\geq 25</math> mmHg</li></ul> |

### 3. ĐIỀU TRỊ

#### 3.1. Glôcôm góc đóng

##### 3.1.1. Nguyên tắc

Điều trị phẫu thuật được chỉ định cho mọi giai đoạn bệnh. Điều trị nội khoa chỉ được chỉ định tạm thời trong những trường hợp cấp cứu cũng như trong thời gian chờ đợi phẫu thuật, hoặc những trường hợp bệnh nhân có tình trạng bệnh toàn thân nặng không có khả năng điều trị phẫu thuật.

##### 3.1.2. Các phương pháp điều trị

###### 3.1.2.1. Nội khoa

- Thuốc tra tại chỗ bằng các loại thuốc co đồng tử như Pilocacpin 1% x 3 đến 6 lần trong ngày.

- Toàn thân: Uống acetazolamid 0,25g x 2- 4viên trong 1 ngày chia 2 lần

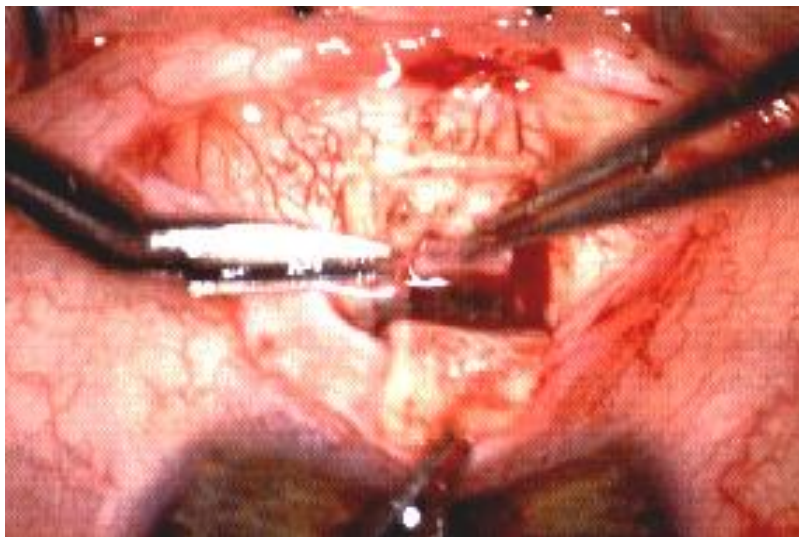
Đối với những trường hợp cơn tối cấp, bệnh nhân nôn mửa nhiều, dùng thuốc uống không kết quả có thể chỉ định cho bệnh nhân dùng Diamox 500 mg x1 ống tiêm tĩnh mạch chậm

Ngoài ra có thể dùng thêm các loại thuốc giảm đau, an thần.

###### 3.1.2.2. Ngoại khoa

- Phẫu thuật cắt móng mắt ngoại vi dự phòng: Bằng Laser hoặc phẫu thuật. Phương pháp này được chỉ định cho những mắt được chẩn đoán là glôcôm góc đóng giai đoạn tiềm tàng hoặc giai đoạn sơ phát mà góc còn mở trên một nửa chu vi.

- Phẫu thuật cắt bè củng giác mạc : Chỉ định cho những trường hợp khi soi góc tiền phòng có tới trên 180° chu vi góc đóng



Hình 2: Cắt bè củng giác mạc

## **3.2. Glôcôm góc mở**

### **3.2.1. Nguyên tắc điều trị**

Điều trị nhằm mục đích làm hạ nhãn áp, không làm tổn thương thêm thị trường và trạng thái đĩa thị. Trước tiên điều trị bằng thuốc tra tại mắt hoặc bằng laser. Phẫu thuật được chỉ định khi điều trị nội khoa hoặc laser không kết quả hoặc trên những trường hợp không có điều kiện về kinh tế, sức khỏe, theo dõi định kỳ

### **3.2.3. Các phương pháp điều trị**

#### **3.2.3.1. Nội khoa**

- Thuốc tra tại chỗ: Các thuốc điều trị glôcôm góc mở chia làm nhiều nhóm
  - + Các thuốc cường phó giao cảm: Pilocacpin 1% x 3 lần trong 1 ngày
  - + Các thuốc cường giao cảm: Ephedrin.
  - + Các thuốc thuộc nhóm chẹn  $\beta$  giao cảm như Betoptic 0,25%- 0,5%, Timolol 0,5%, Timoptic 0,5%, Nyolol 0,5%... các thuốc này có tác dụng gây giảm bài tiết thủy dịch
  - + Các dẫn chất thuộc nhóm prostaglandin: Travatan, Xalanta. Tác dụng tăng cường sự lưu thông thủy dịch thông qua con đường màng bồ đào củng mạc
- Các thuốc dùng toàn thân: Chỉ điều trị trước mổ không dùng kéo dài. Liều lượng giống như trong glôcôm góc đóng

#### **3.2.3.2. Điều trị laser**

Tạo hình vùng bè bằng laser ND-YAG, laser rubi, laser Diode. Xử dụng chùm tia laser tạo ra các vết đốt tại vùng giải thể mi và chân móng mắt nhằm tạo ra các sẹo co kéo để mở rộng các lỗ vùng bè.

#### **3.2.3.3. Ngoại khoa**

- Cắt củng mạc sâu: Chỉ định trong những giai đoạn sớm của bệnh
- Cắt bè củng giác mạc: Chỉ định cho những giai đoạn muộn hoặc những trường hợp điều trị cắt củng mạc sâu thất bại.

## **4. PHÒNG BỆNH**

### **4.1. Phát hiện sớm Glôcôm**

Bệnh Glôcôm nguyên phát có tính chất gia đình và tự phát mà không do tác nhân từ bên ngoài vì vậy phòng bệnh Glôcôm nguyên phát là rất khó thực hiện. Tuy nhiên nhằm giảm bớt tỷ lệ mù loà do bệnh Glôcôm cần thiết phải được phát hiện sớm.

#### **4.1.1. Đối tượng cần thiết được phát hiện sớm Glôcôm**

Đối tượng này là những người có nguy cơ cao mắc bệnh.

- Những người ruột thịt của bệnh nhân Glôcôm nguyên phát nhất là những người trên 35 tuổi.
- Những người có mắt với cấu trúc giải phẫu thuận lợi cho bệnh glôcôm.

- Những người có triệu chứng nghi ngờ glôcôm.
  - + Đau nhức mắt nhìn mờ nhìn đèn có quầng xanh đỏ.
  - + Nhãn áp từ 22mmHg đến 24 mmHg.
  - + Đáy mắt có lõm gai rộng hơn 3/10 nhất là những trường hợp lõm gai thị ở 2 mắt không cân xứng.

#### **4.1.2. Phương pháp phát hiện sớm Glôcôm**

- Theo dõi nhãn áp: Phương pháp này chỉ được thực hiện tại các cơ sở nhãn khoa, hoặc bởi các kỹ thuật viên hoặc y tá có trình độ đo nhãn áp chuẩn xác.

Đo nhãn áp cho những nhóm đối tượng này từ 2 đến 6 lần trong 1 ngày, theo dõi liên tục trong 3 ngày liền.

- Phát hiện sớm bằng các loại thử nghiệm: Phương pháp này được thực hiện tại các cơ sở nhãn khoa, việc chỉ định loại thử nghiệm được bác sĩ đưa ra khi đã thăm khám kỹ bệnh nhân và chia theo 2 nhóm chẩn đoán:

- + Những trường hợp hướng tới chẩn đoán glôcôm góc đóng( những người ruột thịt của bệnh nhân bị bệnh glôcôm góc đóng; người có mắt nhỏ, viễn thị cao, tiền phòng nông góc tiền phòng hẹp): Sử dụng nghiệm pháp nằm sấp, dẫn đồng tử, đọc sách hoặc thử nghiệm uống nước kết hợp dẫn đồng tử.

- + Những người hướng đến chẩn đoán glôcôm góc mở ( người ruột thịt của bệnh nhân glôcôm bị bệnh góc mở, những người có triệu chứng nghi ngờ glôcôm khi khám lâm sàng có tiền phòng sâu): Sử dụng thử nghiệm uống nước hoặc thử nghiệm uống nước kết hợp dẫn đồng tử.

#### **4.1.3. Cách đánh giá kết quả**

- Kết quả dương tính : Được chẩn đoán có bệnh Glôcôm
  - + Nhãn áp sau khi theo dõi hoặc sau khi làm thử nghiệm từ 25 mmHg trở lên.
  - + Nhãn áp theo dõi trong 24 giờ ở cùng 1 mắt chênh lệch nhau từ 5mmHg trở lên.
  - + Sau khi làm thử nghiệm nhãn áp tăng hơn 5 mmHg ở cùng 1 mắt
- Kết quả âm tính: chưa nghĩ đến bệnh glôcôm nhưng bệnh nhân cần phải được theo dõi.

#### **4.1.4. Một số phương pháp góp phần phát hiện sớm bệnh glôcôm**

- Tuyên truyền cho người dân có hiểu biết nhất định về triệu chứng của bệnh glôcôm từ đó người bệnh có thể tự phát hiện ra bệnh của mình và đi tới khám sớm tại các cơ sở nhãn khoa.
- Bệnh glôcôm dù đã được điều trị bởi bất kỳ phương pháp nào đều có tỷ lệ tái phát nhất định vì vậy người bệnh cần được theo dõi định kỳ tại các cơ sở nhãn khoa.

### **4.2. Phòng bệnh**

Bệnh glôcôm nguyên phát không thể phòng bệnh được. Tuy nhiên một số nguyên nhân khác có thể dẫn đến glôcôm thứ phát. Tiến triển của glôcôm thứ phát cũng rất nặng nề và

có thể dẫn đến mù loà giống như glôcôm nguyên phát. Vì vậy việc phòng bệnh tránh gây ra glôcôm thứ phát cũng góp phần làm giảm bớt tỷ lệ mù loà do bệnh glôcôm.

#### **4.1.2. Một số nguyên nhân gây bệnh Glôcôm thứ phát**

- Điều trị các chế phẩm có corticoid tại mắt và toàn thân trong thời gian dài
- Bệnh nhân bị bệnh đái đường không được theo dõi và kiểm soát chặt chẽ đường máu.
- Bệnh nhân bị cao huyết áp có biến chứng tại mắt nhưng không được điều trị đúng, kịp thời.
- Bệnh nhân bị bệnh viêm màng bồ đào, bị chấn thương, bị bỏng mắt, không được điều trị kịp thời.
- Bệnh nhân bị bệnh đục thể thủy tinh ở giai đoạn cuối gây biến chứng tăng nhãn áp.

#### **4.2.2. Một số điều cần tuyên truyền tại cộng đồng**

- Mọi người không được lạm dụng thuốc có chứa corticoid nhất là những thuốc tra tại mắt vì có thể dẫn đến mù loà do bị glôcôm, đục thể thủy tinh, loét giác mạc. Nếu phải điều trị corticoid toàn thân trong một số bệnh lý khác cần phải được theo dõi chặt chẽ nhãn áp để phát hiện kịp thời những biến chứng do thuốc gây ra.
- Những người bị mắc bệnh đái đường, bệnh cao huyết áp cần thiết được điều trị đúng để đường huyết, hoặc huyết áp ổn định ở mức bình thường, mặt khác phải được kiểm tra đáy mắt định kỳ nhằm phát hiện tình trạng vồng mạc thiếu máu do những bệnh này gây ra để điều trị laser dự phòng glôcôm tân mạch.
- Những người được chẩn đoán bị đục thể thủy tinh cần theo dõi và mổ đúng thời điểm để tránh những biến chứng do đục thể thủy tinh giai đoạn cuối gây ra.
- Hướng dẫn cho người dân biết cách sơ cứu bỏng hoá chất, chấn thương. Điều trị đúng, tích cực những trường hợp bỏng hoặc chấn thương tránh biến chứng dính mống mắt
- Cần thiết phát hiện được những bệnh lý tại mắt và chuyển đi tuyên trên kịp thời.

### **sách cần đọc thêm**

1. Giáo trình Nhãn khoa.
2. Bài giảng mắt - tai mũi họng
3. Thực hành nhãn khoa lâm sàng
4. Nhãn khoa

# CHẤN THƯƠNG MẮT

## Mục tiêu học tập

- Trình bày được phân loại chấn thương mắt
- Trình bày được các tổn thương trong chấn thương mắt
- Biết cách xử trí ban đầu các chấn thương mắt

## Nội dung

### 1. ĐẠI CƯƠNG

Chấn thương mắt là một tai nạn thường gặp, là nguyên nhân thứ 3 gây mù loà sau đục thể thủy tinh và glôcôm. Tổn thương mắt do chấn thương thường phức tạp đòi hỏi một thái độ xử trí đúng đắn và kịp thời mới có thể hạn chế được phần nào những hậu quả nặng nề do chấn thương gây ra.

### 2. HOÀN CẢNH PHÁT SINH

Chấn thương mắt có thể phát sinh trong nhiều hoàn cảnh khác nhau, trong đó thường gặp nhất là tai nạn trong sinh hoạt, chiếm khoảng 70% trường hợp. Phần lớn gặp ở đối tượng trẻ em và học sinh. Chấn thương trong sinh hoạt bao gồm các tai nạn trong gia đình, ở trường học, trong thể thao và tai nạn giao thông.

Chấn thương mắt do tai nạn lao động chiếm khoảng 25% trường hợp. Chấn thương trong sản xuất công nghiệp thường do những mảnh kim loại văng ra từ những máy móc có tốc độ vòng quay cao như máy phay, máy tiện, máy mài... nên hay có dị vật nội nhãn. Chấn thương trong sản xuất nông nghiệp thường rất nghiêm trọng do nhiễm khuẩn, đặc biệt do trực khuẩn mũ xanh vì tác nhân gây chấn thương là lưỡi liềm, lưỡi hái, dây thép... thường đã nhiễm đất bẩn và phân súc vật.

Chấn thương do hoá khí chỉ chiếm khoảng 5% trường hợp nhưng tổn thương thường phức tạp, nhiều khi cả hai mắt, nguy cơ nhiễm trùng cao và có nhiều tổn thương phối hợp toàn thân.

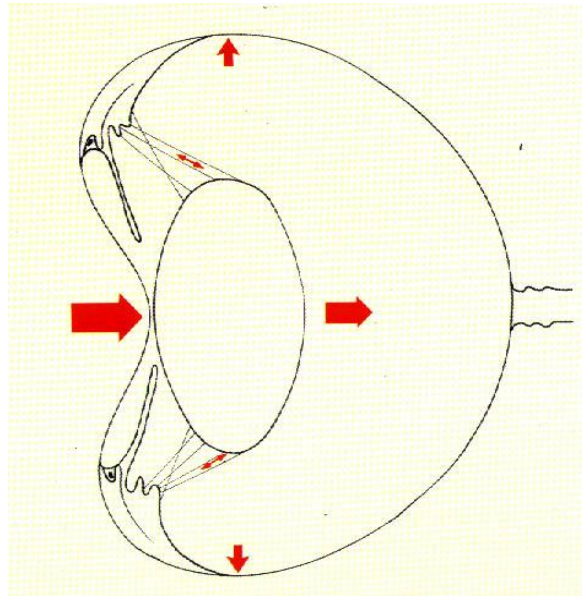
### 3. PHÂN LOẠI

Hai bệnh cảnh lâm sàng:

- Chấn thương đung dập mắt
- Vết thương ở mắt

#### 4. CHẤN THƯƠNG ĐỤNG DẬP MẮT

Tác nhân gây chấn thương thường là những vật gây kích thước lớn, đầu tù như nắm đấm, bóng đá, bóng tennis, cầu lông.... Sức mạnh đụng dập gây rung chuyển và đẩy nhãn cầu về phía thành xương hốc mắt, nén mạnh làm tăng nhãn áp gây đứt chân mống mắt, đứt dây Zinn một phần hoặc toàn bộ. Sau đó là sức phản hồi âm tính tiếp tục gây chấn động nhãn cầu.



Hình 1. Cơ chế tác động của lực đụng dập

#### 4.1. Tổn thương mi mắt và kết mạc

##### 4.1.1. Tụ máu mi mắt

Mi mắt sưng nề và bầm tím, khó mở mắt. Khi có tụ máu mi mắt, cần chú ý tới thời gian xuất hiện. Xuất hiện ngay sau khi đụng dập là do tổn thương tại chỗ, tổn thương ở mi mắt. Xuất hiện chậm sau vài giờ hay vài ngày là do tổn thương nền sọ, dấu hiệu “đeo kính râm”.

##### 4.1.2. Tràn khí dưới da mi và kết mạc

Sờ thấy cảm giác lạo xạo, lép bẹp dưới da mi. Nguyên nhân là do các xoang xung quanh hốc mắt bị vỡ.

##### 4.1.3. Sụp mi

Sụp mi làm khe mi hẹp lại, bệnh nhân khó mở mắt. Nguyên nhân là do rách cơ nâng mi hoặc do tổn thương dây thần kinh III. Cần phân biệt với giả sụp mi là do mắt sưng nề nhiều nên bệnh nhân khó mở mắt. Giả sụp mi sẽ hết khi mắt hết sưng nề.



## 4.2. Võ xương hốc mắt

Xương hốc mắt có thể bị vỡ trực tiếp hoặc gián tiếp.

### 4.2.1. Võ thành trên

Vỡ thành trên ổ mắt có thể dẫn đến những hậu quả rất trầm trọng:

- Vỡ ống thị giác: tổn thương gây mù mắt tạm thời nếu chỉ có phù nề, chèn ép hoặc vĩnh viễn do đứt dây thần kinh số II.
- Hội chứng khe hốc mắt trên (khe bướm): khi đường vỡ đi qua khe bướm gây hậu quả làm liệt thần kinh III, IV, V<sub>1</sub> và VI.
- Hội chứng đỉnh hốc mắt: là hội chứng khe hốc mắt trên phối hợp với tổn thương dây thần kinh số II do vỡ ống thị giác.

### 4.2.2. Võ thành dưới

Khi thành dưới hốc mắt bị vỡ nhãn cầu và tổ chức hốc mắt có thể tụt xuống xoang hàm gây lõm mắt, hạn chế vận nhãn và song thị.

## 4.3. Tổn thương của nhãn cầu

### 4.3.1. Đục đục giác mạc

Tác nhân đầu tù tác động lên giác mạc có thể làm trợt biểu mô, xây xước bề mặt giác mạc hoặc gây phù đục giác mạc do tổn thương lớp nội mô và màng Descemet.

### 4.3.2. Xuất huyết tiền phòng

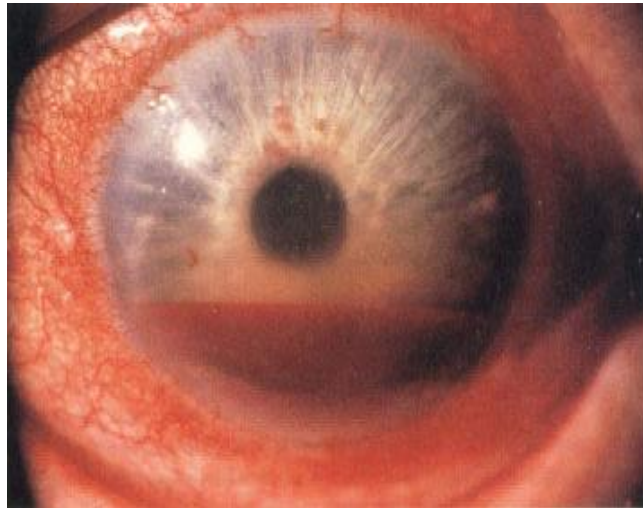
Nguyên nhân xuất huyết là do tổn thương mạch máu của mống mắt. Lúc đầu hồng cầu hoà lẫn với thủy dịch làm mắt có ánh hồng như mắt thỏ. Sau đó hồng cầu lắng xuống tạo thành ngăn máu trong tiền phòng có giới hạn rõ ràng với thủy dịch trong suốt ở phía trên.

Xuất huyết tiền phòng được chia làm 3 mức độ dựa trên độ cao của ngăn máu trong tiền phòng:

*Mức độ nhẹ:* ngăn máu dưới bờ dưới của đồng tử. Thông thường máu sẽ tiêu hết trong vòng 1-3 ngày nên chỉ cần điều trị nội khoa bằng cách cho bệnh nhân nằm nghỉ ngơi hạn chế vận động, uống nhiều nước và tiêm cạnh nhãn cầu Hyaza 180 đơn vị 1 ống/ngày cho đến khi máu tiêu hết.

*Mức độ trung bình:* ngăn máu dưới bờ trên của đồng tử. Điều trị nội khoa giống như xuất huyết mức độ nhẹ nhưng cần phải cho bệnh nhân nhập viện để được theo dõi chặt chẽ tại một cơ sở chuyên khoa mắt. Muốn cho máu nhanh tiêu có thể dùng thêm tam thất khô dạng bột với liều 10g/ngày trong 10 ngày. Nếu máu không tiêu mà có xu hướng tiếp tục đầy lên thì điều trị như xuất huyết tiền phòng mức độ nặng.

*Mức độ nặng:* máu đầy tiền phòng. Nếu để lâu cục máu đông sẽ gây bít tắc vùng bè gây tăng nhãn áp, đồng thời ion Fe<sup>2+</sup> do hồng cầu vỡ giải phóng ra sẽ ngấm vào giác mạc làm giác mạc có màu gỉ sắt gọi là đĩa thâm máu giác mạc. Do vậy xử trí một trường hợp xuất huyết tiền phòng mức độ nặng cần chỉ định phẫu thuật chích máu rửa sạch tiền phòng.

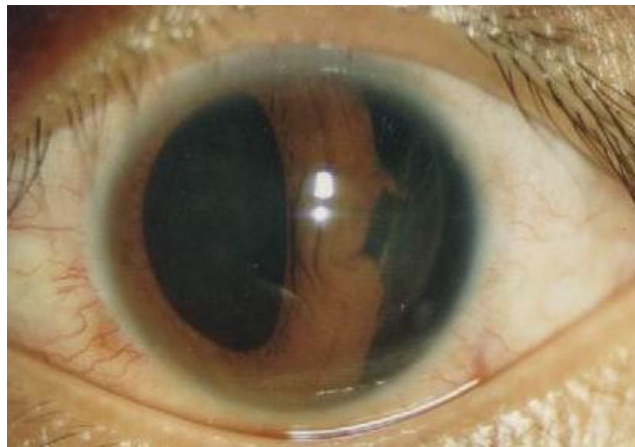


*Hình 2. Xuất huyết tiền phòng mức độ nhẹ*

#### **4.3.3. Đụng dập móng mắt - thể mi**

Lực đụng dập đẩy mạnh móng mắt về phía sau làm chân móng mắt tách khỏi thể mi gây đứt chân móng mắt. Khi đứt chân móng mắt lớn hơn  $90^0$  sẽ có khả năng gây song thị nên cần được phẫu thuật khâu phục hồi chân móng mắt.

Ngoài ra lực đụng dập còn có thể làm đứt cơ vòng đồng tử gây giãn đồng tử hoặc gây co quắp cơ thể mi dẫn đến tình trạng liệt điều tiết, đau rức vùng thể mi.

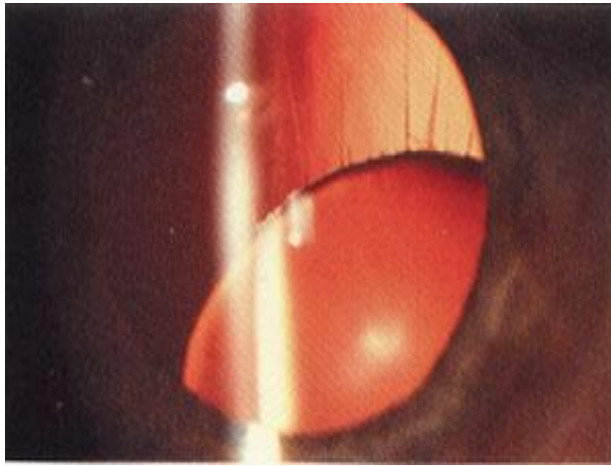


*Hình 3. Đứt chân móng mắt*

#### **4.3.4. Di lệch thể thủy tinh**

Sau chấn thương đụng dập dây chằng Zinn có thể bị đứt một phần hoặc toàn bộ. Khi một phần dây chằng bị đứt, thể thủy tinh sẽ bị kéo lệch về phía đối diện gọi là lệch thể thủy tinh không hoàn toàn. Lúc này khám mắt sẽ thấy độ sâu tiền phòng không đều, rung rinh

mỏng mắt, song thị một mắt và có thể có tăng nhãn áp thứ phát. Chỉ xử trí lấy thủy tinh khi có biến chứng.



*Hình 4. Lệch thể thủy tinh*

Khi toàn bộ Zinn bị đứt thể thủy tinh sẽ rơi vào dịch kính, còn gọi là sa thể thủy tinh. Trên lâm sàng sẽ thấy thị lực giảm sút trầm trọng do mắt bị viễn thị nặng vì thiếu công suất hội tụ của thể thủy tinh. Khám mắt thấy tiền phòng rất sâu, rung rinh mỏng mắt, có dịch kính nhô ra tiền phòng qua lỗ đồng tử và không thấy thể thủy tinh ở diện đồng tử. Siêu âm mắt sẽ thấy thể thủy tinh nằm trong buồng dịch kính. Thể thủy tinh có thể nằm rất lâu, thậm chí hàng chục năm như vậy mà không gây biến chứng gì, nhưng về lâu dài thường dẫn đến tăng nhãn áp. Chỉ xử trí lấy thể thủy tinh khi có biến chứng.

Do tác dụng của lực phản hồi đẩy khối dịch kính và thể thủy ra phía trước nên đôi khi ta gặp bệnh cảnh thể thủy tinh nằm trong tiền phòng, hậu quả tất yếu là tăng nhãn áp cấp do nghẽn đồng tử và phù giác mạc vĩnh viễn do tổn hại nội mô. Bệnh cảnh lâm sàng thường rất điển hình. Sau một chấn thương mạnh do vật đầu tù bệnh nhân thấy mắt đau nhức rất dữ dội, kích thích chảy nước mắt nhiều. Khám mắt thấy tiền phòng rất sâu, thể thủy tinh trông như một giọt dầu lớn trong tiền phòng ngay phía sau giác mạc. Đo nhãn áp sẽ thấy nhãn áp tăng rất cao. Cần chỉ định phẫu thuật cấp cứu lấy thể thủy tinh.

Đôi khi sau một chấn thương mạnh thể thủy tinh không còn nằm trong nhãn cầu mà thoát ra ngoài nằm ngay dưới kết mạc. Đó là dấu hiệu chắc chắn của vỡ nhãn cầu.

#### **4.3.5. Xuất huyết dịch kính**

Do tổn thương các mạch máu ở thể mi, hắc mạc hoặc võng mạc. Khám mắt sẽ thấy ánh đồng tử tối hoặc tối đen tùy theo mức độ xuất huyết nhiều hoặc ít. Lúc này nếu khám mắt bằng đèn khe với khe sáng thật mảnh, khoảng 1x2mm với cường độ thật sáng trong một phòng tối sẽ thấy hồng cầu hoặc những đám máu đỏ tươi lơ lửng trong dịch kính trước, ngay phía sau thể thủy tinh. Siêu âm mắt là khám nghiệm rất có giá trị để chẩn đoán xác định và đánh giá mức độ xuất huyết.

Máu trong dịch kính lúc đầu đỏ, rồi chuyển màu vàng, cuối cùng là tổ chức hoá dịch kính. Điều trị nội khoa như xuất huyết tiền phòng, sau 3 tháng nếu máu không tiêu hết, thị lực không cải thiện nên chỉ định cắt dịch kính để tránh hiện tượng tổ chức hoá dịch kính sẽ gây bong võng mạc do co kéo.

#### **4.3.6. Tổn thương võng mạc**

Do sức ép của lực đụng giập lên võng mạc làm vỡ các mạch máu, làm đứt gãy mối liên kết giữa các tế bào nên chấn thương đụng dập có thể gây xuất huyết và phù võng mạc. Phù hoàng điểm điển hình sau chấn thương đụng dập gọi là phù Berlin. Hoàng điểm phù dày và có màu trắng đục. Sau khi phù rút đi để lại những vết nhăn ở võng mạc trung tâm hướng về phía hoàng điểm gọi là dấu hiệu “sao hoàng điểm”.

#### **4.3.7. Vỡ củng mạc**

Khi lực xung kích quá mạnh đẩy ép nhãn cầu về phía sau làm nhãn áp tăng cao quá sức chịu đựng của củng mạc sẽ làm vỡ nhãn cầu. Lúc này khám lâm sàng sẽ thấy xuất huyết tỏa lan dưới kết mạc, tiền phòng sâu đầy máu, nhãn áp thấp, không còn thị lực. Cần chỉ định mổ cấp cứu khâu bảo tồn nhãn cầu, những trường hợp quá nặng không còn khả năng khâu bảo tồn sẽ tiến hành mức nội nhãn.

#### **4.3.8. Những tổn thương muện**

Do có khả năng gây nhiều tổn thương phức tạp như đã mô tả ở trên nên những di chứng về sau của một chấn thương đụng dập mạnh thường rất nặng nề.

##### *Tăng nhãn áp thứ phát*

Có rất nhiều nguyên nhân dẫn đến tăng nhãn áp sau chấn thương đụng dập như tổn thương lùi góc tiền phòng, thoát dịch kính ra trước, xuất huyết dịch kính lâu ngày...

##### *Bong võng mạc*

Bong võng mạc sau chấn thương có thể xuất hiện sớm do lực tác động làm rung chuyển gây rách võng mạc hoặc xuất hiện muộn hơn do co kéo dịch kính.

### **5. VẾT THƯƠNG MẮT**

Tác nhân gây chấn thương thường là những vật sắc nhọn hoặc dị vật có vận tốc cao xuyên thẳng vào mắt làm rách lớp vỏ bọc và hủy hoại các tổ chức nội nhãn.

#### **5.1. Vết thương nông**

Vết thương nông ở mắt là những vết thương chưa làm mất hoàn toàn tính toàn vẹn của lớp vỏ bọc hay nói một cách khác là những vết thương chưa xuyên thấu nhãn cầu, chưa tạo ra sự thông thương trực tiếp giữa môi trường bên trong và bên ngoài nhãn cầu.

##### **5.1.1. Rách kết mạc**

Vết rách kết mạc nhỏ dưới 5mm có thể tự liền, khi vết rách lớn hơn cần khâu lại bằng chỉ tự tiêu để che phủ củng mạc, hạn chế sự hình thành các u hạt (granulome) về sau.

### **5.1.2. Rách lớp giác mạc**

Nếu đường rách sắc gọn, miệng vết rách tự khép kín thì chỉ cần điều trị nội khoa bằng kháng sinh tại chỗ và một số vitamin nhóm A, B để thúc đẩy quá trình liền sẹo của vết thương. Nếu miệng vết thương không tự khép kín cần khâu lại bằng chỉ 10/0 để giúp giác mạc nhanh liền sẹo và hạn chế loạn thị do sẹo giác mạc.

### **5.1.3. Dị vật giác mạc**

Dị vật là những mảnh kim loại, thủy tinh, đất đá... cắm vào giác mạc. Thường chỉ có 1 dị vật nhưng riêng trong chấn thương do hoá khí thì lại có rất nhiều dị vật ở cả 2 mắt.

Dị vật nông giác mạc cần được lấy một cách cẩn thận sau khi gây tê bề mặt. Dị vật sâu nên lấy tại phòng mổ dưới kính phóng đại. Sau lấy dị vật cần chăm sóc mắt cẩn thận bằng thuốc kháng sinh và các thuốc tăng cường dinh dưỡng tra tại chỗ. Khám lại mắt hàng ngày trong 3 – 5 ngày để phát hiện kịp thời biến chứng viêm loét giác mạc.

### **5.1.4. Rách lớp củng mạc**

Rách lớp củng mạc là vết thương chưa xuyên qua hết chiều dày củng mạc. Vì vậy ít ảnh hưởng đến thị lực, không làm thay đổi nhãn áp và khi khám đáy mắt sẽ không có tổn thương xuất huyết và rách võng mạc ở vị trí tương ứng. Tuy nhiên tổn thương này thường rất khó khẳng định khi khám lâm sàng vì vết rách và xuất huyết kết mạc che lấp. Chỉ nên khẳng định chẩn đoán trên bàn mổ sau khi đã thăm dò vết thương một cách kỹ lưỡng.

## **5.2. Vết thương xuyên thủng nhãn cầu**

Ngoài hậu quả gây phôi tổ chức do áp lực dương tính trong nội nhãn, vết thương xuyên thủng nhãn cầu còn mở cửa để vi khuẩn xâm nhập vào mắt gây nhiễm trùng nội nhãn đặc biệt là khi có dị vật nội nhãn kèm theo.

### **5.2.1. Tổn hại giác mạc, củng mạc**

Vết thương có thể đơn thuần trên giác mạc hay củng mạc, nhưng cũng có khi kéo dài trên cả giác mạc và củng mạc. Vết thương giác mạc cần được khâu lại bằng chỉ nylon 10/0. Hậu quả để lại là loạn thị không đều do sẹo giác mạc. Vết thương củng mạc cần được khâu bằng chỉ 7/0 hoặc 8/0 rồi áp lạnh xung quanh để phòng biến chứng bong võng mạc.

Đặc biệt nguy hiểm là vết thương vùng rìa vì nguy cơ gây **viêm mắt đồng cảm**. Đây là một bệnh tự miễn do cơ thể sản xuất ra kháng thể chống lại thể mi do vết thương làm bộc lộ những kháng nguyên thể mi chưa bao giờ tiếp xúc với hệ thống miễn dịch của cơ thể. Các kháng thể này lưu hành trong máu và sẽ chống lại thể mi của mắt lành gây viêm màng bồ đào cho mắt không bị chấn thương. Bệnh tiến triển từng đợt hậu quả cuối cùng là dính móng mắt, đục thể thủy tinh và teo nhãn cầu. Đây là một biến chứng vô cùng thảm khốc của vết thương xuyên gây hậu quả mù hoàn toàn cả hai mắt.

### **5.2.2. Tiền phòng**

Thường thấy xẹp tiền phòng do thoát thủy dịch. Tuy nhiên nếu vết thương nhỏ, tự khép kín thì tiền phòng vẫn có thể được duy trì.

Khi bệnh nhân đến muộn có thể thấy trong tiền phòng có nhiều xuất tiết hoặc ngấn mù. Đó là dấu hiệu của nhiễm trùng nội nhãn, tiên lượng rất nặng.

### 5.2.3. Móng mắt

Móng mắt có thể phòi qua vết rách và nằm kẹt lại ở đó, có thể bị rách do tác nhân xuyên qua. Xử trí thương tổn móng mắt cần hết sức linh hoạt. Nếu bệnh nhân đến sớm, vết thương còn sạch, móng mắt còn trương lực tốt có thể đẩy trở lại tiền phòng. Nếu bệnh nhân đến muộn vết thương có giả mạc hoặc khi móng mắt đã dập nát cần kiên quyết cắt bỏ phần móng mắt đã phòi ra ngoài vết thương.

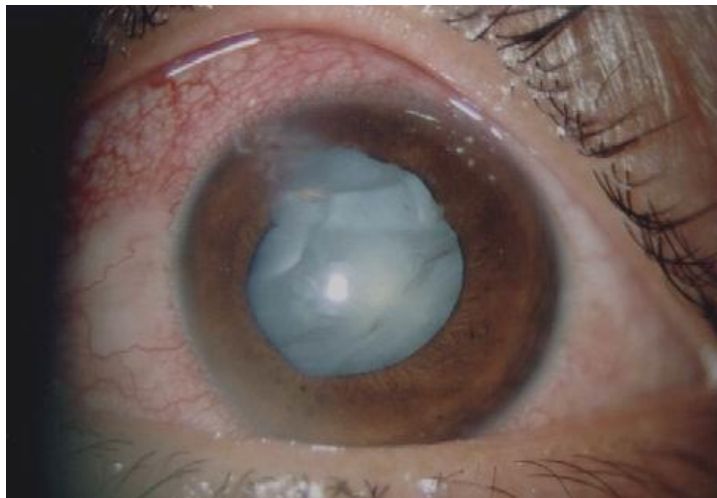### 5.2.4. Thể thủy tinh

Có nhiều hình thái tổn thương khác nhau tùy thuộc vào mức độ tổn thương của vỏ bao thể thủy tinh:

*Đục thể thủy tinh rách bao trước:* vết rách bao nhỏ, thể thủy tinh đục dần, ít gây biến chứng.

*Đục vỡ thể thủy tinh nhân trong:* vết rách bao rộng, thể thủy tinh ngấm nước đục nhanh, tăng thể tích gây biến chứng xẹp tiền phòng, tăng nhãn áp. Cần phẫu thuật lấy thể thủy tinh sớm.

*Đục thể thủy tinh chất nhân bung vào trong tiền phòng:* vết rách quá rộng làm chất nhân thoát ra khỏi túi bao phóng thích vào tiền phòng có thể gây viêm màng bồ đào và tăng nhãn áp. Cần phẫu thuật lấy thể thủy tinh sớm.



Hình 6. Đục vỡ thể thủy tinh chất nhân ra tiền phòng

*Đục vỡ thể thủy tinh rách bao sau:* tác nhân xuyên qua cả bao trước và bao sau làm thoát dịch kính ra tiền phòng gây tăng nhãn áp. Đồng thời chất nhân cũng có thể rơi vào dịch kính gây viêm màng bồ đào sau và tổ chức hoá dịch kính. Nên phẫu thuật cắt toàn bộ thể thủy tinh và dịch kính trước càng sớm càng tốt.

*Đục thể thủy tinh nhân tiêu*: đục thể thủy tinh không gây biến chứng và không được điều trị sau một thời gian chất nhân bị hấp thụ một phần, phần còn lại thường bị vôi hoá phần thuậ rất khó khăn.

### **6.2.5. Dị vật nội nhãn**

Vết thương này rất nặng vì gây ra nhiều biến chứng như viêm nội nhãn, viêm màng bồ đào, tăng nhãn áp thứ phát.... Khai thác hoàn cảnh xảy ra chấn thương và khám mắt thấy một đường vào rõ rệt là dấu hiệu cảnh báo có dị vật nội nhãn, tuy nhiên chẩn đoán xác định phải dựa vào X quang và siêu âm.

Nguyên tắc xử trí vết thương có dị vật nội nhãn là phải lấy dị vật ra càng sớm càng tốt kết hợp với điều trị nội khoa.

Dị vật kim loại nằm lâu trong mắt sẽ gây nhiễm kim loại nội nhãn. Nếu dị vật là sắt hoặc hợp kim sắt sẽ gây hội chứng Siderose biểu hiện bằng sự thoái hoá mống mắt và đục thể thủy tinh có màu gỉ sắt, điện võng mạc sẽ tiêu huỷ hoàn toàn khi làm khám nghiệm này. Nếu dị vật bằng đồng sẽ gây ra hội chứng Wilson biểu hiện bằng sự thoái hoá mống mắt và đục thể thủy tinh có màu xanh nhạt, đồng thời xuất hiện vòng lắng đọng đồng màu xanh lục ở rìa giác mạc, vòng Kayser – Fleischer.

### **6.3. Vết thương mi mắt**

Vết thương mi mắt cần được khâu 2 lớp để phục hồi lại. Nếu tổn thương rách qua bờ tự do khi khâu lại yêu cầu phải thật khớp không làm lệch hay biến dạng bờ mi.

Tổn thương ở góc trong cần thăm dò lệ đạo để phát hiện đứt lệ quản. Nếu đứt lệ quản trên có thể không cần khâu phục hồi vì chỉ có 20% lượng nước mắt đi qua đường này. Nếu đứt lệ quản dưới cần khâu phục hồi và luồn ống silicon vào trong để chỗ nối không bị chít hẹp.

## **7. PHÒNG BỆNH**

- Giáo dục ý thức đề phòng tai nạn chấn thương mắt cho tất cả mọi người, đặc biệt ở lứa tuổi học sinh và công nhân.
- Cải thiện điều kiện làm việc và đeo kính bảo vệ mắt cho người lao động.
- Phải xử trí sơ cứu đúng và kịp thời rồi chuyển tới chuyên khoa.

### **sách cần đọc thêm**

- Thực hành nhãn khoa lâm sàng. NXB y học 1998.
- Bài giảng mắt - tai mũi họng. NXB y học 1990.
- Nhãn khoa tập II. NXB y học 1975.

- Chấn thương mắt, NXB y học 1978.



# BÔNG MẮT

## Mục tiêu học tập

- Trình bày được các tác nhân gây bông mắt
- Liệt kê được triệu chứng lâm sàng của bông mắt
- Trình bày được những nguyên tắc xử trí bông

## Nội dung

Bông mắt là một cấp cứu đặc biệt trong nhãn khoa. Trong nhiều trường hợp tổn thương rất nặng dù điều trị khẩn trương cũng không ngăn chặn được mù loà.

Theo thống kê của khoa Chấn thương bệnh viện mắt TW trong những năm gần đây bông mắt gặp nhiều ở nam giới (85%), thường gặp ở lứa tuổi lao động từ 18-55 tuổi (chiếm 49%), trẻ em và học sinh cũng chiếm một tỷ lệ đáng kể là 30%. Trong đó 78% là những người sống ở nông thôn.

### 1. TÁC NHÂN GÂY BÔNG

Có nhiều loại tác nhân có thể gây tổn thương cho mắt:

#### 1.1. Bông nóng

Bông do hoả hoạn, do gang thép nóng chảy bắn vào mắt hoặc do nước sôi, dầu mỡ rán nóng...

#### 1.3. Bông do bức xạ

Các loại tia bức xạ có thể gây bông mắt rất nặng, đặc biệt là những bức xạ ion hoá như tia  $\gamma$ , tia X, hoặc những tia mang năng lượng như tia laser. Tia cực tím cũng có thể gây bông mắt nhưng thường không nghiêm trọng. Tia hồng ngoại không gây bông mắt nhưng nếu tiếp xúc lâu ngày sẽ gây đục thể thuỷ tinh.

#### 1.2. Bông hoá chất

Hoá chất là tác nhân gây bông thường gặp nhất và cũng là tác nhân gây bông nặng nề nhất. Chất gây bông có thể là axit như axit sulfuric  $H_2SO_4$ , axit clohydric HCl hay bazơ như xút ăn da NaOH, vôi  $Ca(OH)_2$ . Ngoài ra một số dung môi hữu cơ cũng có thể gây bông mắt rất nặng như benzen  $C_6H_6$ , cồn ethylic  $C_2H_5OH$ , axeton...

## 2. LÂM SÀNG

### 2.1. Bỏng nóng

Khi tác nhân có sức nóng như lửa, khói, nước sôi, dầu rán... tác động vào mắt, lập tức mi mắt sẽ nhắm lại để che chở cho nhãn cầu nên bỏng mắt thường nhẹ. Cần khám một cách hệ thống để đánh giá mức độ bỏng toàn thân. Điều trị toàn thân là chủ yếu, điều trị tại mắt chỉ là phối hợp. Tra mắt thuốc kháng sinh và những thuốc có tác dụng tăng cường dinh dưỡng.

### 2.2. Bỏng mắt do bức xạ

Có nhiều bệnh cảnh lâm sàng khác nhau

#### 2.2.1. Bỏng mắt do những bức xạ ion hoá

Có thể gặp bỏng mắt do tia  $\gamma$ , tia X ở những bệnh nhân được điều trị tia xạ những khối u vùng hàm mắt, ở những nạn nhân của những vụ nổ hạt nhân hoặc rò rỉ phóng xạ từ lò phản ứng của nhà máy điện nguyên tử.

Tổn thương mắt thường rất nặng. Giác mạc khô nhuyễn do các tế bào sinh trưởng, tái tạo giác mạc đều bị tia xạ tiêu diệt. Sau đó là tổn thương bội nhiễm gây hoại tử thủng giác mạc dẫn đến nhiễm trùng tổ chức nội nhãn. Cuối cùng thường phải bỏ nhãn cầu.

#### 2.2.2. Bỏng mắt do tia laser

Tia laser ngày nay được áp dụng một cách rộng rãi trong sản xuất công nghiệp, trong quân sự và trong y học. Bản chất của laser là một chùm ánh sáng đơn sắc mang năng lượng (Light Amplification by Stimulated Emission of Radiation), nó có khả năng xuyên qua những môi trường trong suốt và những mô không có sắc tố. Khi đến lớp biểu mô sắc tố của võng mạc chùm tia laser bị hấp thụ, năng lượng ánh sáng (quang năng) chuyển thành nhiệt năng gây bỏng làm đông đặc protein trong tế bào và làm chết tế bào. Sau đó các tế bào xơ sẽ phát triển thay thế để lại tổ chức sẹo. Như vậy tia laser gây bỏng võng mạc không có khả năng phục hồi.

Khi ta nhìn lâu vào mặt trời, trong những dịp có nhật thực, mắt sẽ hấp thụ một lượng lớn những tia sáng mang năng lượng và hậu quả là sau đó bệnh nhân thấy mắt tối sầm, chảy nhiều nước mắt, khám võng mạc thấy vùng võng mạc trung tâm phù dày lên. Cuối cùng tổn thương để lại sẹo dẫn đến ám điểm trung tâm trong thị trường.

#### 2.2.3. Bỏng mắt do tia cực tím (tia tử ngoại)

Tia cực tím có nhiều ở bãi biển, trên những ngọn núi tuyết, được phát ra từ ánh sáng hồ quang và thậm chí cả từ một vài loại đèn được sử dụng chiếu sáng sân khấu.

Sau khi tiếp xúc với một lượng lớn tia cực tím khoảng 2 - 6 giờ bệnh nhân thấy hai mắt đau nhức dữ dội, nước mắt chảy nhiều, cảm giác chói mắt, sợ ánh sáng không mở được mắt. Khám thấy mi mắt co quắp, giác mạc tổn thương nông, bắt màu fluorescein dày đặc nhưng không có tổn thương đáy mắt.

Xử trí bằng tra thuốc tê bề mặt 5 phút / 1lần cho đến khi bệnh nhân mở được mắt tự nhiên. Sau đó bằng kính mắt với thuốc mỡ kháng sinh cho mắt nghỉ ngơi, tránh những tiếp xúc cơ giới. Biểu mô giác mạc sẽ tái tạo hoàn toàn sau 24 giờ.

### **2.3. Bỏng mắt do hoá chất**

Bệnh cảnh lâm sàng của bỏng mắt do hoá chất rất phong phú, tùy thuộc vào nồng độ của hoá chất gây bỏng, thời gian được đưa đến bệnh viện và trình độ xử trí sơ cứu tại hiện trường.

Bỏng mắt do axit thường gặp ở những cơ sở sản xuất ốc qui, mạ kim loại, đôi khi là do bị người khác cố ý tạt axit vào mắt. Bỏng do xút thường gặp ở những cơ sở sản xuất đồ nhôm, nấu xà phòng. Bỏng do vôi hay gặp trong sinh hoạt hoặc trong xây dựng. Bỏng do benzen có thể gặp ở cơ sở sản xuất cao su. Tất cả những hoá chất trên đều có thể là tác nhân gây bỏng trong các tai nạn ở phòng thí nghiệm.

#### **2.3.1. Triệu chứng cơ năng**

Ngay sau tai nạn bệnh nhân thấy đau buốt hoặc cay xè trong mắt. Đồng thời mắt nhìn mờ hẳn đi, không nhận ra người thân và cảnh vật xung quanh. Những dấu hiệu kèm theo thường thấy là chảy nước mắt giàn dụa, chói mắt sợ ánh sáng, không mở được mắt.

Trạng thái toàn thân thường kích động lo lắng, hoảng hốt và đau đớn.

#### **2.3.2. Triệu chứng thực thể**

Cần khám mắt một cách hết sức khẩn trương. Sẽ khám mắt một cách tỷ mỉ, đánh giá các tổn thương một cách đầy đủ sau khi tiến hành sơ cứu, hoá chất trong mắt đã được loại trừ.

##### **2.3.2.1. Mi mắt**

Nếu bỏng mắt do axit đậm đặc mi mắt thường tổn thương rất nặng, da mi hoại tử cháy xém có khi hoại tử sâu toàn bộ chiều dày mi. Nếu bỏng mắt do axit nồng độ trung bình hoặc do chất kiềm hay do các loại hoá chất khác mi mắt thường tổn thương nhẹ hơn. Da mi phỏng rộp hoặc tấy đỏ. Nhẹ hơn nữa chỉ thấy da mi tái nhợt đi.

Co quắp mi là dấu hiệu thường thấy chứng tỏ có tổn thương của giác mạc kèm theo.

##### **2.3.2.2. Kết mạc**

Có nhiều tổn thương mức độ khác nhau:

- Tổn thương kết mạc mức độ nhẹ: kết mạc cương tụ xung huyết, nhìn mắt có màu đỏ.
- Tổn thương kết mạc mức độ trung bình: kết mạc phù vừa phải, ít khi phù mọng phòi ra ngoài khe mi.
- Tổn thương kết mạc mức độ nặng: kết mạc phù và xuất huyết. Xuất huyết chứng tỏ sự thiếu máu của kết mạc do tắc mạch hoặc tổn thương thành mạch, lúc khởi kết mạc có nhiều tân mạch.
- Tổn thương kết mạc mức độ đặc biệt nặng: kết mạc bị hoại tử. Dùng kim hoặc kéo rạch kết mạc không thấy đau và chảy máu, dấu hiệu Amsler.

### 2.3.2.3. Giác mạc

Tổn thương bỏng trên giác mạc cũng có bốn mức độ như trên kết mạc:

- Tổn thương mức độ nhẹ: tổn thương nông ở biểu mô, giác mạc bắt màu fluorescein rải rác.
- Tổn thương mức độ trung bình: cũng chỉ là tổn thương nông nhưng rộng hơn mức độ trên. Biểu mô trở thành đám rộng bắt màu fluorescein. Khi biểu mô bong toàn bộ nếu khám không kỹ có thể nhầm là thử nghiệm fluorescein âm tính.
- Tổn thương mức độ nặng: tổn thương đã sâu đến nhu mô. Giác mạc phù đục, màng descemet giãn ra tạo thành những nếp.
- Tổn thương đặc biệt nặng: giác mạc đục trắng như sứ, không nhìn thấy tiền phòng và móng mắt nữa.

## 3. TIẾN TRIỂN VÀ BIẾN CHỨNG

### 3.1. Tiến triển

Tiến triển tùy từng loại tác nhân gây bỏng. Axít là chất có tính oxy hoá cao, khả năng ăn mòn mạnh nên tổn thương thường rất rộng, tuy nhiên axít lại có đặc tính làm đông vón protein tạo nên bức tường bảo vệ không cho hoá chất thấm vào sâu tạo nên tổn thương tối đa ngay từ đầu. Với chất bazơ thì ngược lại, khả năng ăn mòn của bazơ không cao nên có những vị trí chất bazơ không phá huỷ được lớp biểu bì ở ngoài da nên không gây bỏng cho mi mắt vì vậy tổn thương do bazơ thường không rộng như do axít. Nhưng một khi đã vào trong mắt chất bazơ sẽ dễ dàng phá vỡ lớp biểu mô của kết mạc và giác mạc vì lớp này không chắc chắn như biểu bì của da mi. Sau đó chất bazơ tiếp tục ngấm qua giác mạc gây những tổn thương trong tiền phòng, thể thủy tinh, dịch kính và cả võng mạc. Tổn thương này vẫn cứ tiếp tục xảy ra trong những ngày tiếp theo rất khó tiên lượng.

Bỏng nhẹ thị lực có thể hồi phục hoàn toàn hay gần như hoàn toàn. Bỏng nặng sự hồi phục chậm và kém hơn, để lại nhiều biến chứng, di chứng.

### 3.2. Biến chứng của bỏng mắt

- Thủng giác mạc: do hoá chất ăn mòn
- Viêm màng bồ đào: thường gặp sau bỏng do chất kiềm
- Tăng nhãn áp thứ phát: rất khó điều trị vì kết mạc bị bỏng xơ hoá không tạo được sẹo bong sau phẫu thuật lỗ rò.
- Đục thể thủy tinh: mổ lấy thể thủy tinh khi mắt đã hoàn toàn yên ổn và nếu tiên lượng có thể cải thiện thị lực.

### 3.3. Di chứng của bỏng mắt

Bỏng mắt để lại nhiều di chứng rất phức tạp, nhiều khi không thể khắc phục được:

- Mi mắt: sẹo co kéo gây lộn mi, lông quặm, lông xiêu đòi hỏi phải phẫu thuật.
- Lệ đạo: tắc lệ đạo.

- Dính mi-cầu: hình thành cầu xơ dính chặt kết mạc nhãn cầu với kết mạc mi làm cho cả mi mắt và nhãn cầu đều không cử động được.
- Sẹo giác mạc: làm giảm hoặc mất thị lực. Có thể ghép giác mạc về sau nếu điều kiện cho phép.
- Tân mạch giác mạc: mạch máu vùng rìa cùng những tế bào xơ và tế bào biểu mô của kết mạc xâm nhập vào giác mạc làm giác mạc mờ đục và biến dạng.
- Khô mắt: do tổn thương các tuyến lệ phụ.
- Teo nhãn cầu: là hậu quả cuối cùng. Nếu nhãn cầu đã teo nhưng vẫn kích thích, đau nhức kéo dài thì có chỉ định bỏ mắt.

## 4. PHÂN LOẠI BÔNG MẮT

### 4.1. Theo tác nhân gây bông

- Bông do nhiệt
- Bông do bức xạ
- Bông hoá chất

### 4.2. Theo mức độ tổn thương kết giác mạc: 4 mức độ

- Độ 1, *mức độ nhẹ*: kết mạc cương tụ, giác mạc tổn thương biểu mô dạng chấm nông. Mức độ này gặp sau những tai nạn do những hoá chất loãng. Thường gặp trong sinh hoạt do đấm, ốt, chanh hoặc do xà phòng bắn vào mắt.
- Độ 2, *mức độ trung bình*: phù kết mạc, trợt biểu mô giác mạc rộng. Mức độ này hay gặp sau những tai nạn trong nông nghiệp do nhựa cây, thuốc sâu hoặc do nọc độc của một số loài côn trùng hay bò sát... bắn vào mắt.
- Độ 3, *mức độ nặng*: phù và xuất huyết kết mạc, giác mạc phù đục. Mức độ này hay gặp trong xây dựng do vôi đã tôi và trong sản xuất công nghiệp có dùng hoá chất.
- Độ 4, *đặc biệt nặng*: kết mạc hoại tử, giác mạc đục trắng như sứ. Bông mức độ này thường do vôi chưa tôi, do xút ăn da đặc hoặc do bị tạt axít.

## 5. ĐIỀU TRỊ BÔNG MẮT

### 5.1. Nguyên tắc chung

Nguyên tắc cơ bản khi xử trí cấp cứu một trường hợp bông mắt là phải **ngay lập tức loại trừ tác nhân gây bông** ra khỏi mắt. Sau đó mới tiến hành những động tác điều trị khác.

### 5.2. Xử trí sơ cứu

Rửa mắt thật nhiều nước và kéo dài bằng bất kỳ nguồn **nước sạch** nào sẵn có tại hiện trường để làm giảm nồng độ chất gây bông. Thời gian rửa mắt phải kéo dài tối thiểu là 15 phút cho một mắt. Riêng đối với bông mắt do vôi cần kiểm tra và lấy hết vôi cục trong mắt nếu có trước khi rửa mắt.

Cần tuyệt đối tránh:

- Dùng các nguồn nước đã bị ô nhiễm để rửa mắt vì sẽ gây nhiễm trùng mắt dẫn đến loét thủng giác mạc.

- Dùng axit để trung hoà bazơ và ngược lại: làm như vậy sẽ gây bỏng hỗn hợp, giúp hoá chất ngấm rộng ra và vào sâu hơn.

Sau khi rửa mắt nếu có điều kiện có thể cho bệnh nhân dùng thuốc kháng sinh và giảm đau rồi nhanh chóng chuyển bệnh nhân đến cơ sở y tế có chuyên khoa mắt.

### 5.3. Xử trí tại chuyên khoa mắt

Cần đo pH mắt ngay lập tức. Nếu pH chưa trung tính cần tiếp tục rửa mắt bằng dung dịch đẳng trương đến khi pH = 7. Nếu thấy tổn thương đã ngấm sâu có thể rửa mắt liên tục bằng cách nhỏ giọt vào mắt qua hệ thống dây truyền. Đồng thời phải tiến hành rửa sạch lệ đạo tránh viêm dính về sau.

Tra mắt thuốc kháng sinh có phổ kháng khuẩn rộng, ưu tiên dùng thuốc mỡ để hạn chế dính mi cầu. Dùng kháng sinh toàn thân khi bỏng nặng.

Tra Atropin để phòng dính mống mắt vào mặt trước thể thủy tinh. Ngày tra 2 lần, mỗi lần 1 giọt. Chú ý bịt lỗ lệ để tránh thuốc xuống miệng gây ngộ độc ở trẻ em.

Phòng dính mi cầu: tra mỡ kháng sinh vào cùng đồ trên và dưới, day nhiều lần trong ngày hoặc đặt khuôn chống dính vào ngày thứ 2-3 sau bỏng.

Tăng cường dinh dưỡng kết giác mạc: tra mắt các chế phẩm có vitamin nhóm A, B,C hoặc tiêm huyết thanh tự thân dưới kết mạc. Tăng cường khẩu phần ăn giàu protein và vitamin. Uống nhiều nước để thải trừ chất độc.

Dùng thuốc giảm đau và an thần theo đường tại chỗ và toàn thân. Áp dụng tâm lý liệu pháp, an ủi động viên bệnh nhân.

### 5.4. Phẫu thuật cấp cứu

Phẫu thuật cấp cứu được chỉ định cho những trường hợp bỏng rất nặng, rửa mắt không thể loại trừ hết hoá chất gây bỏng.

#### *Chọc rửa tiền phòng*

Thường áp dụng cho những trường hợp bỏng kiềm nhằm làm thoát các chất gây bỏng đã ngấm vào tiền phòng không cho chúng ngấm sâu hơn.

#### *Phẫu thuật Passow-Poliak*

Khi kết mạc phù nhiều do hoá chất ngấm vào rồi đọng lại dưới kết mạc cần rạch kết mạc hình nan hoa ở bốn góc phần tư giữa các cơ trực để chất độc dưới kết mạc thoát ra.

#### *Phẫu thuật Doenig*

Chỉ định khi kết mạc hoại tử nặng không còn khả năng hồi phục.

Sau khi cắt bỏ hết phần kết mạc đã hoại tử lấy niêm mạc môi hoặc màng rau thai vá vào vùng kết mạc đã cắt bỏ.

## **5.5. Điều trị biến chứng và di chứng bỏng mắt**

### **5.5.1. Biến chứng**

- Tăng nhãn áp: phẫu thuật cắt bè cứng giác mạc, nên phối hợp với áp thuốc chống chuyển hoá. Nếu không kết quả có thể quang đông thể mi bằng laser diode bước sóng 810 nm.
- Đục thể thủy tinh: lấy thể thủy tinh ngoài bao và lắp thể thủy tinh nhân tạo nếu điều kiện cho phép.
- Thủng giác mạc: khâu phủ kết mạc hoặc ghép giác mạc. Nếu mất mất chức năng có thể phải phẫu thuật mức nội nhãn.
- Viêm màng bồ đào: dùng corticosteroide và atropin

### **5.5.2. Di chứng**

- Quặm mi: phẫu thuật Sapecko, lấy niêm mạc môi vá vào bờ mi.
- Dính mi cầu: tách dính mi cầu, vá màng rau thai hoặc vá niêm mạc môi.
- Tắc lệ đạo: nối thông lệ mũi, phẫu thuật Dupuy-Dutemps
- Sẹo giác mạc: ghép giác mạc nếu điều kiện cho phép.
- Khô mắt: tra nước mắt nhân tạo lâu dài

## **6. PHÒNG BỆNH:**

- Giáo dục ý thức đề phòng bỏng mắt cho tất cả mọi người, đặc biệt là ở lứa tuổi học sinh và công nhân. Tuyên truyền về các tác nhân gây bỏng, cách bảo vệ mình và mọi người, cách xử trí khi đã xảy ra tai nạn....
- Cải thiện điều kiện lao động và tăng cường bảo hộ lao động cho công nhân và nông dân.
- Phải xử trí và sơ cứu đúng và kịp thời, sau đó chuyển tới chuyên khoa mắt.

## **sách cần đọc thêm**

1. Thực hành nhãn khoa lâm sàng. NXB y học 1998.
2. Bài giảng mắt - tai mũi họng. NXB y học 1990.
3. Nhãn khoa thực hành. NXB 1972.
4. Nhãn khoa tập II. NXB y học 1975.

# THUỐC VÀ ĐIỀU TRỊ TRONG NHÃN KHOA

## Mục tiêu học tập:

- Kể ra được một số phương pháp dùng thuốc điều trị tại mắt.
- Nêu được những chỉ định và tác dụng phụ của các loại thuốc tra mắt chủ yếu.
- Biết được tác dụng phụ ở mắt của một số thuốc điều trị bệnh toàn thân.

## Nội dung

Mắt là một cấu trúc có nhiều đặc tính khác biệt so với các cơ quan khác của cơ thể người, vì vậy trong điều trị các bệnh mắt, nhiều phương pháp khác nhau đã được sử dụng nhằm tăng hiệu quả điều trị. Trong nhiều bệnh của mắt, điều trị thường bao gồm điều trị toàn thân và điều trị tại chỗ. Các phương pháp điều trị qua đường toàn thân như tiêm thuốc và uống thuốc có nhược điểm là lượng thuốc vào mắt rất ít do bị cản trở bởi hàng rào máu-thủy dịch. Do đó, trong nhiều trường hợp, điều trị tại chỗ đóng vai trò quyết định.

### 1. CÁC PHƯƠNG PHÁP ĐIỀU TRỊ TẠI MẮT

Có nhiều phương pháp giúp cho thuốc có thể vào mắt trực tiếp và nhiều hơn so với đường toàn thân. Việc lựa chọn phương pháp dùng thuốc tại mắt thích hợp có ảnh hưởng rõ rệt đối với kết quả điều trị.

#### 1.1. Tra thuốc tại mắt

Thuốc dùng tại chỗ được tra vào kết mạc cùng đồ dưới, từ đó thuốc sẽ thấm qua giác mạc và kết mạc để vào phần trước nhãn cầu. Khoảng 80% lượng thuốc vào mắt thông qua con đường giác mạc, phần còn lại qua đường kết mạc hoặc lệ đạo. Biểu mô giác mạc là một trở ngại cho thuốc đi qua, khi biểu mô giác mạc bị tổn thương do các quá trình bệnh lý thì khả năng thấm qua giác mạc của thuốc được cải thiện rất nhiều. Tuy nhiên, một lượng thuốc đáng kể thuốc tra mắt được hấp thụ vào cơ thể và có thể gây ra những phản ứng phụ toàn thân, nhất là các phản ứng nhiễm độc (chẳng hạn atropin, adrenalin, v.v.). Thuốc tra mắt thường dưới 2 dạng:

##### 1.1.1. Thuốc nước

Thuốc nước là dạng thuốc mắt được dùng phổ biến nhất. Thuốc nước có ưu điểm là dễ dùng và không ảnh hưởng đến thị lực. Nhược điểm của thuốc nước là thời gian tồn tại ở bề mặt kết-giác mạc rất ngắn (90% thuốc bị loại khỏi mắt sau khi tra 1-2 phút), thời gian tồn tại của thuốc càng ngắn nếu chớp mắt nhiều, vì vậy để tăng hiệu quả của thuốc thì số lần dùng thường phải nhiều hơn và không nên chớp mắt nhiều sau khi tra thuốc. Hầu hết các thuốc tra mắt đều có dạng nước.

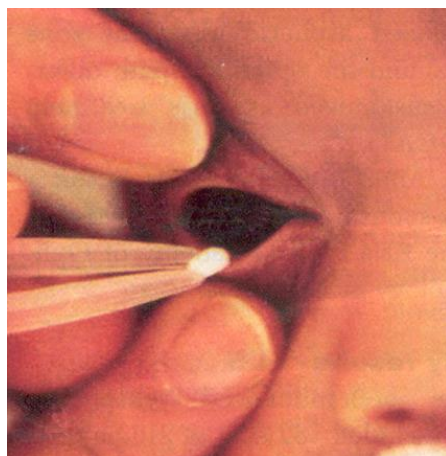


### 1.1.2. Thuốc mỡ

Thuốc mỡ ít kích thích, và ít hấp thụ qua lệ đạo, bền vững hơn thuốc nước và thời gian tồn tại ở mắt dài hơn nên có thể giảm số lần dùng thuốc. Nhược điểm của thuốc mỡ là tạo thành một lớp mỏng trước giác mạc làm cho mắt nhìn bị mờ, gây dính các lông mi, và thường gây viêm da tiếp xúc. Thuốc mỡ nên dùng vào buổi trưa và tối trước khi đi ngủ. Các thuốc thường được dùng dưới dạng mỡ là: thuốc kháng sinh (tetracyclin, aureomycin, gentamycin, chloramphenicol), thuốc sát trùng (xanh methylen, oxit vàng thủy ngân), thuốc kháng vi rút (zovirax) và một số thuốc giãn hoặc co đồng tử.

### 1.2. Đặt thuốc tại mắt

Để khắc phục những nhược điểm của các thuốc tra mắt là thời gian tồn tại ở mắt ngắn và lượng thuốc ngấm vào mắt không đều, người ta đã sản xuất ra các màng tẩm thuốc (gần như một kính tiếp xúc) hoặc dạng viên nhỏ (kích thước gần như hạt gạo) dùng để đặt tiếp xúc với kết-giác mạc hoặc cùng đồ dưới. Thuốc sẽ giải phóng một cách từ từ, đều đặn và kéo dài (có thể tới 1 tuần). Thuốc thường dùng nhất dưới dạng này là các thuốc co hoặc giãn đồng tử (pilocarpin hoặc atropin).



Hình 1.2 - Viên thuốc giãn đồng tử đặt tại mắt.

### 1.3. Tiêm thuốc tại mắt

Trong nhiều bệnh của mắt, để tăng cường hiệu quả của điều trị, ngoài việc tra thuốc tại chỗ người ta thường phải phối hợp các phương pháp tiêm mắt để cho lượng thuốc vào mắt được nhiều hơn. Có nhiều phương pháp tiêm mắt khác nhau tùy theo vị trí của tổn thương bệnh lí:

#### 1.3.1. Tiêm dưới kết mạc

Tiêm dưới kết mạc dùng để điều trị các bệnh của phần trước nhãn cầu. Một số loại thuốc không thấm được vào nhãn cầu qua con đường tra mắt khi được tiêm vào dưới kết mạc có thể khuếch tán vào mắt qua vùng rìa giác mạc hoặc củng mạc.

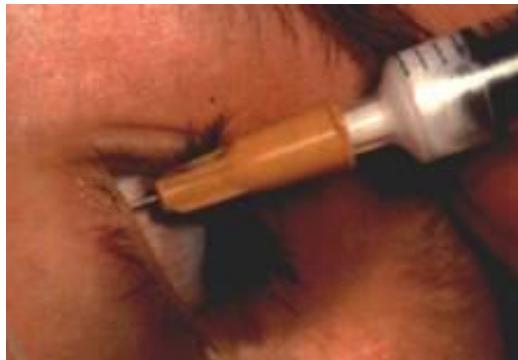*Kỹ thuật:* sau khi tra thuốc tê tại chỗ, dùng bơm tiêm với kim nhỏ chọc qua kết mạc ở cách rìa khoảng 3-4 mm, tiêm dưới kết mạc một lượng thuốc khoảng 1/4 ml đến 1 ml. Kết mạc sẽ bị phù nhẹ tại vị trí tiêm.

Các thuốc thường dùng để tiêm dưới kết mạc: kháng sinh, corticosteroid, thuốc giãn đồng tử và liệt thể mi (để chống dính màng mắt trong điều trị viêm màng bồ đào), 5-fluorouracil (thuốc chống chuyển hóa, để giảm sẹo xơ hóa sau phẫu thuật glôcôm).

### **1.3.2. Tiêm dưới bao Tenon**

Tiêm dưới bao Tenon dùng trong điều trị các bệnh của phần trước nhãn cầu. Các thuốc dùng để tiêm dưới kết mạc cũng được dùng tiêm dưới bao Tenon.

*Kỹ thuật:* sau khi tra thuốc tê tại chỗ, dùng một kẹp nhỏ nâng nhẹ kết mạc lên và chọc kim dưới kết mạc hướng về phía sau. Thuốc được tiêm vào dưới bao Tenon có thể lan tỏa sâu hơn về phía sau.



Hình 1.3 - Tiêm dưới bao Tenon.

### **1.3.3. Tiêm sau nhãn cầu**

Tiêm sau nhãn cầu là một phương pháp khá phổ biến trước đây, chủ yếu để điều trị các bệnh của thần kinh mắt và của các cấu trúc trong chóp cơ.

*Kỹ thuật:* dùng kim tiêm dài chọc qua da hoặc qua cùng đồ dưới, đi qua phía dưới nhãn cầu, để đưa thuốc vào chóp cơ phía sau nhãn cầu.

Các thuốc thường dùng: thuốc gây tê, kháng sinh, corticosteroid, vitamin, thuốc giãn mạch. Một số trường hợp tiêm sau nhãn cầu có thể gây tai biến như kim chọc vào nhãn cầu, tụ máu sau nhãn cầu, đôi khi gây liệt vận nhãn hoặc mất thị lực (thường nhất thời), vì thế phương pháp này hiện nay càng ngày càng ít được dùng.

### **1.3.4. Tiêm cạnh nhãn cầu**

Tiêm cạnh nhãn cầu nhằm đưa thuốc vào khu vực ở trước hoặc sau xích đạo của nhãn cầu, có thể tiêm qua da hoặc qua cùng đồ dưới. Các thuốc thường dùng là kháng sinh hoặc corticosteroid. Tiêm cạnh nhãn cầu ít gây tai biến hơn so với tiêm hậu nhãn cầu, vì vậy những năm gần đây kỹ thuật này được dùng rất phổ biến để gây tê cho các phẫu thuật ở mắt thay thế cho tiêm hậu nhãn cầu.

### 1.3.5. Tiêm trong tiền phòng

Đây là phương pháp đưa thuốc trực tiếp vào tiền phòng, chủ yếu dùng cho những trường hợp viêm màng bồ đào nặng hoặc dùng trong phẫu thuật.

*Kỹ thuật:* sau khi tiêm thuốc tê bằng thuốc tra tại chỗ, dùng một dao nhỏ chọc vào tiền phòng ở vùng rìa theo hướng song song bề mặt mỏng mắt, sau đó dùng một bơm tiêm có kim đầu tù chọc qua lỗ này để tiêm thuốc vào tiền phòng. Cần thận trọng khi thao tác vì có thể có biến chứng xuất huyết tiền phòng hoặc rách bao thể thủy tinh.

Các thuốc thường dùng để tiêm trong tiền phòng gồm kháng sinh, corticosteroid, thuốc co đồng tử (trong phẫu thuật).

### 1.3.6. Tiêm trong dịch kính

Trong một số các trường hợp nhiễm trùng nội nhãn nặng (chẳng hạn viêm mủ nội nhãn), người ta dùng phương pháp tiêm trong dịch kính để đưa thuốc trực tiếp vào trong nhãn cầu. Thuốc thường dùng để tiêm trong dịch kính chủ yếu là kháng sinh và corticosteroid. Khi tiêm trong nhãn cầu, chỉ được dùng một lượng thuốc nhỏ (0,1 - 0,2 ml) với nồng độ thấp để tránh gây độc cho thể thủy tinh và võng mạc.

## 1.4. Điện di (iontophoresis)

Điện di là phương pháp có thể giúp cho thuốc vượt qua được trở ngại ở hàng rào biểu mô giác mạc. Dung dịch thuốc được để tiếp xúc với giác mạc và chứa trong một chén nhỏ mang một điện cực. Thuốc được ngấm vào mắt khi có một hiệu điện thế sinh ra. Điện cực phải cùng dấu với điện tích của thuốc ở dạng dung dịch. Điện cực dương trên giác mạc thường dùng cho các thuốc có điện tích dương (chẳng hạn gentamycin, kanamycin, streptomycin). Điện cực âm trên giác mạc thường dùng cho các thuốc có điện tích âm (cephalosporin).

## 1.5. Rửa mắt liên tục

Trong một số trường hợp nhiễm trùng nặng (chẳng hạn viêm loét giác mạc do trực khuẩn mủ xanh), để đưa thuốc kháng sinh vào mắt được liên tục.

*Kỹ thuật:* bệnh nhân nằm tại giường, dùng một chai dịch truyền được nối với một ống dẫn với một đầu ống được cố định vào mi mắt. Mi mắt bệnh nhân được mở cố định bằng băng dính. Mỗi lần rửa mắt kéo dài khoảng 1 giờ, có thể lặp lại 2 đến 3 lần một ngày.

## 2. CÁC THUỐC TRA MẮT THƯỜNG DÙNG

### 2.1. Thuốc gây tê tại chỗ

Thuốc tra mắt gây tê được dùng rất phổ biến trong chuyên khoa mắt. Trong quá trình khám và điều trị mắt, nhiều thủ thuật cần phải dùng thuốc tê tra mắt như đo nhãn áp, soi góc tiền phòng, một số tiểu phẫu (rửa mắt, lấy dị vật, thông lệ đạo...) và hầu hết các phẫu thuật mắt. Một số thuốc thông tê tra mắt thường dùng là:

- Cocain 2 - 4%: thuốc này có độc tính cao và gây nhiều tác dụng phụ (giãn đồng tử, liệt điều tiết, phù giác mạc, biến đổi nhãn áp, v.v.) vì thế ít phổ biến.

- Proparacain 0,5% (Alcain, Ophthain, Ophthetic): thuốc này ít kích thích nhất và hầu như không có tác dụng phụ. Thuốc có tác dụng sau 15 giây và kéo dài 20 phút.
- Tetracain 0,5% (Pontocain, Amethocain, Dicain): thuốc này tác dụng mạnh hơn và kéo dài hơn proparacain nhưng độc hơn, có thể gây kích thích mắt và phù giác mạc hoặc tróc biểu mô giác mạc.

Do những nguy cơ trên, không được lạm dụng thuốc tra mắt gây tê và chỉ dùng thuốc trong bệnh viện.

## 2.2. Thuốc sát trùng

Thuốc sát trùng là những thuốc diệt khuẩn không đặc hiệu, có phổ tác dụng rộng và ít gây độc tại chỗ. Trước kia, thuốc sát trùng được dùng rất rộng rãi để điều trị các bệnh viêm của mi mắt và kết-giác mạc. Thuốc sát trùng tra mắt có thể được phối hợp với một thuốc co mạch. Các thuốc sát trùng tại chỗ thường dùng chủ yếu là các muối kim loại:

- Muối thủy ngân (thuốc nước thimerosal).
- Nitrat bạc (thuốc nước) dùng để điều trị viêm mắt ở trẻ sơ sinh.
- Oxit thủy ngân vàng (thuốc mỡ).
- Các sulfat (kẽm, đồng).

Hiện nay, các thuốc sát trùng muối bạc và muối thủy ngân càng ít được dùng vì có thể gây độc cho lớp màng nước mắt, đặc biệt là ở những người bị khô mắt.

Một số thuốc sát trùng khác như: amidin (Vitabact), thuốc màu (xanh methylen), các amoni bậc 4 (benzalkoni)..

## 2.3. Thuốc kháng sinh

Thuốc kháng sinh tra mắt (dạng nước hoặc dạng mỡ) ngày nay được dùng rất phổ biến và là công cụ chủ yếu để điều trị các bệnh nhiễm trùng của phần trước nhãn cầu như viêm kết mạc, viêm loét giác mạc, viêm mi, chắp, lệo. Thuốc kháng sinh tra mắt có một số nhược điểm là phổ tác dụng chọn lọc, dễ gây dị ứng, và có thể tạo thuận lợi cho sự xuất hiện các chủng kháng thuốc. Để tăng hiệu quả điều trị cần phối hợp thuốc kháng sinh tra mắt với một kháng sinh hoặc một thuốc sát trùng khác. Các nhóm thuốc kháng sinh tra mắt bao gồm:

- Nhóm beta-lactam (penicilin và cephalosporin): là những kháng sinh có hiệu quả đối với các bệnh nhiễm trùng ở mắt. Khả năng kháng penicilinaza và beta-lactamaza của vi khuẩn đòi hỏi sự lựa chọn nhóm penicilin cũng như các thế hệ cephalosporin thích hợp. Nhóm này dễ gây phản ứng dị ứng, đôi khi rất nguy hiểm, vì vậy cần thận trọng khi dùng, nhất là đối với trẻ em.
- Chloramphenicol (chloroxit): có ưu điểm là phổ rộng (tác dụng tốt đối với cả vi khuẩn gram dương và vi khuẩn gram âm), thâm nhập tiền phòng tốt, và ít gây dị ứng, do đó được dùng rất phổ biến. Chloramphenicol có thể gây suy tủy xương, do đó cần thận trọng và tuyệt đối không được dùng thuốc cho trẻ nhỏ.

- Nhóm aminoglycosit: các thuốc thế hệ 1 (neomycin, kanamycin, framycetin) thường dùng để điều trị dự phòng. Các thuốc thế hệ 2 (gentamycin, neomycin): ít gây dị ứng và có phổ tác dụng rộng, ngoại trừ đối với *liên cầu*, *phế cầu*, và *não mô cầu*.
- Nhóm cyclin (aureomycin, terramycin, tetracyclin): kém bền dưới dạng dung dịch, vì thế thường được dùng ở dạng thuốc mỡ. Nhóm này tác dụng tốt với các cầu khuẩn, dùng để điều trị bệnh mắt hột hoặc điều trị dự phòng bệnh viêm mắt trẻ sơ sinh. Nhược điểm của thuốc là không ngấm vào được tiền phòng.
- Nhóm fluoroquinolon (norfloxacin, ofloxacin, ciprofloxacin, v.v.) là những kháng sinh phổ rộng, có tác dụng ức chế hầu hết các vi khuẩn và ít độc đối với biểu mô giác mạc hơn là aminoglycosit.
- Nhóm polypeptid: trong đó thường dùng dưới dạng thuốc tra mắt có polymycin và bacitracin. Polymycin B dùng rất tốt để điều trị viêm loét giác mạc, thuốc tác dụng tốt với các vi khuẩn gram âm bao gồm *Enterobacter*, *Klebsella*, và nhất là với *P. aeruginosa* (trực khuẩn mũ xanh). Bacitracin tác dụng tốt với *Neisseria*, *H influenzae*, *Actinomyces* và hầu hết các vi khuẩn gram âm.

#### 2.4. Thuốc chống nấm

Thuốc chống nấm có thể chia thành 2 loại: thuốc chống nấm kháng sinh và thuốc chống nấm không kháng sinh. Hiện nay, chưa có nhiều thuốc chống nấm dưới dạng dung dịch nhỏ mắt.

- Amphotericin B (Fungizone): là một thuốc chống nấm kháng sinh. Thuốc có phổ rộng, tác dụng với nhiều loại nấm, đặc biệt là *Histoplasma*, *Blastomyces*, *Cryptococcus*, và một số chủng *Candida*, do đó dùng trong điều trị viêm loét giác mạc do nấm.
- Natamycin (Natacyn, Pimaricin): là một thuốc chống nấm dưới dạng dung dịch tra mắt 0,5%. Thuốc này tác dụng tốt với nấm sợi và nấm men, bao gồm *Candida*, *Aspergillus*, *Cephalosporium*, *Fusarium*, *Penicillium*. Chỉ định của thuốc là các bệnh nấm của kết mạc, giác mạc, bờ mi. Thuốc có thể gây ra một tác dụng phụ là viêm kết mạc dị ứng.
- Miconazol (Monistat): tác dụng với *Candida*, *Cryptococcus*, *Aspergillus*. Thuốc có thể dùng dưới dạng thuốc tra mắt hoặc tiêm dưới kết mạc để điều trị các nhiễm nấm giác mạc. Tác dụng phụ tại chỗ có thể là ngứa, rát, và kích thích.

#### 2.5. Thuốc chống vi rút

Phần lớn các thuốc chống vi rút tác động theo cơ chế ức chế tổng hợp AND của vi rút bằng cách ngăn cản sự tổng hợp AND hoặc tạo ra AND bất thường. Do quá trình tổng hợp AND của vi rút hoàn toàn phụ thuộc vào chuyên hóa của tế bào chủ và thuốc không có một hệ thống enzym đặc hiệu nào của vi rút chịu tác động của thuốc nên sự phát triển của những tế bào bình thường cũng có thể bị tác động bởi thuốc. Các thuốc chống vi rút hiện có bao gồm:

- Idoxuridin (IDU, Herplex): IDU (thuốc nước 0,1% hoặc thuốc mỡ 0,5%) được dùng để điều trị các viêm giác mạc do vi rút herpes simplex và vi rút vaccinia. Tác dụng tốt

nhất với các hình thái viêm có tổn hại biểu mô. Một số tác dụng phụ có thể gặp: kích thích nhẹ ở mi và kết mạc, phù giác mạc, tổn hại biểu mô giác mạc dạng chấm nông,

- Vidarabin (Vira-A) thuốc mỡ 3%: chỉ định của thuốc giống như IDU, thường dùng cho các trường hợp điều trị IDU không kết quả hoặc viêm giác mạc do herpes simplex tái phát. Một số tác dụng phụ có thể có: kích thích nhẹ, chảy nước mắt, cảm giác dị vật, cương tụ kết mạc, rát mắt.

- Trifluridin (Viroptic) dung dịch 1%: độ hòa tan tốt hơn 2 thuốc trên nên ngâm qua giác mạc tốt hơn, do đó có thể dùng cho viêm móng mắt do vi rút. Thuốc có thể gây cương tụ kết mạc hay tổn hại biểu mô giác mạc dạng chấm nông.

- Acyclovir (Zovirax) thuốc mỡ 3%: thuốc có tác dụng chọn lọc đối với các vi rút họ herpes bao gồm: *herpes simplex*, *herpes zoster* (zona), *cytomegalovirus*, và vi rút EB, ít độc đối với những tế bào bình thường.

## 2.6. Thuốc chống viêm

Thuốc chống viêm có steroid và thuốc chống viêm không steroid được dùng rất phổ biến để làm giảm các quá trình viêm của mắt. Ngoài tác dụng làm giảm viêm, một số thuốc còn có tác dụng chống dị ứng, chống phù hoàng điểm dạng nang, và ngăn chặn co đồng tử trong phẫu thuật.

### 2.6.1. Thuốc chống viêm steroid

Các thuốc chống viêm steroid (corticosteroid) tác dụng lên cả cơ chế miễn dịch không đặc hiệu và cơ chế miễn dịch đặc hiệu, do đó tác dụng rất tốt đối với quá trình viêm và dị ứng ở mắt. Các corticosteroid đóng một vai trò quyết định trong điều trị nhiều bệnh viêm của phần trước nhãn cầu như viêm kết mạc dị ứng, viêm kết mạc mùa xuân, viêm củng mạc hoặc thượng củng mạc, viêm màng bồ đào, viêm kết mạc bọng, viêm giác mạc chấm nông, viêm giác mạc sâu.

Corticosteroid cũng có thể gây ra nhiều tác dụng phụ ở mắt, bao gồm:

- Làm chậm quá trình liền sẹo giác mạc, do đó làm nặng thêm các viêm loét giác mạc do vi khuẩn, nấm.
- Tạo thuận lợi cho sự xuất hiện các bệnh nấm và vi rút ở mắt (nhất là viêm loét giác mạc do herpes).
- Gây tăng nhãn áp (nhất là các corticosteroid dạng hòa tan).
- Nếu dùng lâu dài, corticosteroid còn có thể gây một số tác dụng phụ khác như đục thể thủy tinh (nhất là đục bao sau), mủn giác mạc, giãn đồng tử, sụp mi.

Do đó, chỉ dùng thuốc khi có chỉ định, nên dùng corticosteroid phối hợp với một thuốc kháng sinh, theo dõi chặt chẽ nhãn áp và thể thủy tinh nếu dùng thuốc lâu dài.

Thuốc corticosteroid dùng tại mắt mắt có thể dưới dạng dung dịch hòa tan, dịch treo, hoặc thuốc mỡ. Tác dụng chống viêm của các thuốc rất khác nhau, có thể chia làm 3 mức: tác dụng yếu (cortisol và hydrocortisol), tác dụng trung bình (prednison, prednisolon), tác dụng mạnh (dexamethason, betametason). Một số thuốc phổ biến hiện nay là:

- Corticosteroid đơn thuần: Dexamethason (Maxidex), Fluorometholon (Flarex), Prednisolon (Pred Forte).
- Corticosteroid phối hợp một kháng sinh khác: Dexamethason + Oxytetracyclin (Sterdex), Dexamethason + Framycetin (Frakidex), Betamethason + Gentamycin (Gentasone), Dexamethason + Tobramycin (Tobradex), Dexamethason + Chloramphenicol (Cebedexacol), Dexamethason + Neomycin + Polymycin B (Maxidrol).

### 2.6.2. Thuốc chống viêm không steroid

Thuốc chống viêm không steroid (thường được viết tắt là NSAID) ức chế men cyclo-oxygenaza (tham gia vào quá trình tổng hợp các prostaglandin (là những chất trung gian cho quá trình viêm), do đó có tác dụng làm giảm viêm. Căn cứ vào cấu trúc hóa học của thuốc, người ta phân thành 4 nhóm: salicylat, indole, axit phenylancanoic, pyrazolone. Một số thuốc chống viêm không steroid phổ biến hiện nay là:

- Indometacin (Indocollyre): có tác dụng giảm viêm và chống phù hoàng điểm dạng nang ở mắt sau mổ thể thủy tinh.
- Flurbiprofen (Ocufen): tác dụng giảm viêm, chống co đồng tử nhờ tác động ức chế prostaglandin, do đó được dùng trong phẫu thuật thể thủy tinh.
- Diclofenac (Vontaren): dùng để chống viêm sau mổ, ngoài ra còn có tác dụng điều trị phù hoàng điểm dạng nang.

### 2.7. Thuốc giảm cương tụ, co mạch và chống dị ứng

Các phản ứng viêm dị ứng ở mắt được phát động bởi sự gắn kết kháng nguyên với kháng thể trên bề mặt các dưỡng bào và bạch cầu ưa bazơ làm cho các hạt chế tiết giải phóng ra các chất trung gian hóa học như histamin, prostaglandin, leucotriene v.v. dẫn đến các hiện tượng giãn mạch và tăng tính thấm (biểu hiện bằng ngứa, cương tụ và phù nề của mô).

Một số thuốc tra mắt như lodoxamid (Alomide) hoặc Cromolyn sodium (Crolom) có tác dụng ổn định lớp màng của các dưỡng bào, do đó ngăn chặn sự giải phóng các chất trung gian hóa học. Các thuốc này được chỉ định trong các trường hợp dị ứng mắt như viêm kết mạc mùa xuân, viêm kết mạc dị ứng.

Những trường hợp dị ứng nhẹ có thể điều trị bằng thuốc chứa một chất kháng histamin (thường dùng antazolin hoặc pheniramin) phối hợp một chất co mạch (thường dùng naphazolin hoặc phenylephrin). Thí dụ: Vazocon-A (naphazolin + antazolin), Naphcon-A (naphazolin + pheniramin).

### 2.8. Thuốc làm giãn đồng tử và liệt thể mi

Giãn đồng tử có thể thực hiện bằng 2 cách: làm liệt cơ vòng của mống mắt (thuốc làm liệt phó giao cảm) hoặc kích thích cơ giãn mống mắt (thuốc giống giao cảm). Nếu phối hợp cả 2 loại thuốc thì có thể làm giãn đồng tử tối đa. Các thuốc làm liệt phó giao cảm ngoài tác dụng giãn đồng tử còn có tác dụng gây liệt cơ thể mi, do đó làm liệt điều tiết. Thuốc giãn đồng tử không liệt điều tiết thường dùng để soi đáy mắt hoặc để làm giãn đồng tử trước phẫu thuật lấy thể thủy tinh. Thuốc giãn đồng tử có liệt điều tiết thường dùng để đo

khúc xạ cho trẻ em, chẩn đoán lác điều tiết, chống dính màng mắt và giảm đau trong viêm màng bồ đào. Cần thận trọng khi dùng thuốc giãn đồng tử ở mắt có góc tiền phòng hẹp vì có thể gây ra cơn glôcôm cấp. Một số thuốc giãn đồng tử và liệt điều tiết thường dùng được liệt kê trong bảng 1.

Bảng 1. Một số thuốc giãn đồng tử và liệt điều tiết

| Tên thuốc  | Thời gian tác dụng tối đa (phút) | Thời gian kéo dài tác dụng | Tác dụng phụ  | Ghi chú                                    |
|--|----------------------------------|----------------------------|---|--|
| <b>Phenylephrin</b><br>(Neo-synephrin 2,5%, 10%) | 20                               | 2 - 3 giờ                  | Có thể gây đau ngực, tăng huyết áp, nhồi máu cơ tim (chủ yếu dung dịch 10%) | Không làm liệt điều tiết                   |
| <b>Tropicamid</b><br>(Mydriacyl 0,5%, 1%)        | 25                               | 4 - 6 giờ                  | Không đáng kể   | Giãn đồng tử tốt và làm liệt điều tiết nhẹ |
| <b>Cyclopentolate</b><br>(Cyclogyl 0,5%, 1%, 2%) | 30                               | 12 - 24 giờ                | Nhiễm độc thần kinh, ảo thị, co giật, nói nhịu, co giật                     | Tác dụng phụ hay gặp ở trẻ em              |
| <b>Homatropin 1%, 2%, 5%</b>                     | 40                               | 2- 3 ngày                  | Rối loạn thần kinh, chóng mặt   |  |
| <b>Atropin 0,25%, 0,5%, 1%</b>                   | 30                               | 1 – 2 tuần                 | Đỏ mắt, sốt, nhịp tim nhanh, vật vã, kích động                              | Nồng độ thấp cho trẻ nhỏ                   |

## 2.9. Thuốc điều trị bệnh glôcôm

Thuốc tra mắt dùng trong điều trị bệnh glôcôm có rất nhiều loại. Trong glôcôm góc đóng, điều trị chủ yếu là phẫu thuật, thuốc thường chỉ dùng để hạ nhãn áp trước phẫu thuật hoặc điều trị bổ xung trong một số trường hợp sau phẫu thuật. Trong glôcôm góc mở, có thể điều trị lâu dài bằng thuốc nhỏ mắt. Các thuốc điều trị glôcôm tác dụng bằng cách tăng



lượng lưu thông thủy dịch hoặc giảm sản xuất thủy dịch. Tùy theo cơ chế tác dụng, các thuốc này được phân thành 5 nhóm:

### **2.9.1. Thuốc giống phó giao cảm**

Cơ chế tác dụng của các thuốc tương tự phó giao cảm là làm cho vùng bề mở rộng hơn để tăng cường lưu thông thủy dịch và hạ nhãn áp. Một số thuốc trong nhóm này là:

- Pilocarpin (dung dịch 0,5 - 10%, thuốc mỡ 4%), và dạng hạt đặt vào cùng đồ (Ocuser): là thuốc điều trị glôcôm rất phổ biến.
- Carbachol (dung dịch 0,75%, 1,5%, 2,25%, và 3%): thuốc này ngấm qua giác mạc rất kém.

Tác dụng phụ của các thuốc này là co đồng tử (có thể ảnh hưởng đến thị lực, nhất là những người bị đục thể thủy tinh) và co quắp cơ thể mi (dẫn đến đau ở vùng cung mày và biến đổi khúc xạ của mắt, tức là cận thị hóa).

### **2.9.2. Thuốc giống giao cảm**

Các thuốc này có tác dụng làm giảm sản xuất thủy dịch và mở rộng vùng bề, do đó hạ nhãn áp. Một số thuốc thuộc nhóm này là:

- Epinephrin (Epiphrin, Glaucon) 0,25%, 0,5%, 1%, và 2%
- Dipivefrin (Propin) 1%
- Apraclonidin (Iopidin) 0,5%

Tác dụng phụ tại chỗ bao gồm đỏ mắt do cương tụ mạch máu, phù hoàng điểm dạng nang ở người không còn thể thủy tinh. Tác dụng phụ toàn thân gồm nhịp tim nhanh, huyết áp cao, run, lo âu.

### **2.9.3. Thuốc phong bế beta**

Thuốc phong bế beta tác động lên các thụ thể beta<sub>1</sub> (ảnh hưởng đến tim) và beta<sub>2</sub> (ảnh hưởng đến phổi). Cơ chế gây hạ nhãn áp là ức chế sản xuất thủy dịch của các tế bào biểu mô thể mi. Nhóm thuốc phong bế beta được chia ra 2 loại:

- Thuốc phong bế beta không chọn lọc: timoptic (Timolol) 0,25% và levobunolol (Betagan) 0,5%.
- Thuốc phong bế beta chọn lọc (chỉ tác động lên thụ thể beta<sub>1</sub>): betaxolol (Betoptic) 0,5%.

Thuốc phong bế beta có thể gây ra một số tác dụng phụ toàn thân như nhịp tim nhanh, tăng lưu lượng tim, co thắt phế quản, tăng huyết áp, ngất, trầm cảm. Thuốc phong bế beta chọn lọc ít gây co thắt phế quản, vì thế dung an toàn hơn cho người có bệnh phổi.

### **2.9.4. Thuốc ức chế anhydraza carbonic**

Men anhydraza carbonic tham gia vào quá trình sản xuất thủy dịch của các tế bào biểu mô thể mi. Thuốc ức chế anhydraza carbonic sẽ làm giảm sinh thủy dịch và hạ nhãn áp. Acetazolamid (Diamox) dạng uống có nhược điểm là gây nhiều tác dụng phụ toàn thân

(buồn nôn, ù tai, cảm giác kim châm ở các ngón, chán ăn, giảm kali huyết, sỏi thận, v.v.). Hiện nay đã có 2 loại thuốc tra mắt là dorzolamid (Trusopt) hoặc brinzolamid (Azopt).

### 2.9.5. Thuốc tương tự prostaglandin

Đây là một nhóm thuốc mới dùng để điều trị bệnh glôcôm. Ưu điểm của các thuốc này là chỉ cần dùng một lần mỗi ngày và an toàn cho cả những người có bệnh tim phổi. Cơ chế gây hạ nhãn áp là tăng cường lưu thông thủy dịch qua đường màng bồ đào-cùng mạc (20% lượng thủy dịch lưu thông qua đường này). Thuốc này có thể dùng phối hợp với một thuốc nhóm khác. Một số tác dụng phụ có thể xảy ra ở nhóm thuốc này là: kích thích, cương tụ kết mạc, tăng sắc tố móng mắt, hoặc phù hoàng điểm dạng nang. Hiện tại có 2 thuốc phổ biến là: travoprost (Travatan) và latanoprost (Xalatan).

### 2.10. Nước mắt nhân tạo

Các thuốc dùng để làm trơn bề mặt kết-giác mạc và thay thế nước mắt được dùng trong điều trị khô mắt hoặc một số bệnh giác mạc. Thành phần cơ bản của nước mắt nhân tạo gồm một dung dịch đệm, chất hoạt tính bề mặt, và chất nhầy (methylcellulose hoặc ethylcellulose) để tăng thời gian tiếp xúc với giác mạc. Nước mắt nhân tạo có thể dưới dạng thuốc nước hoặc thuốc mỡ. Một số thí dụ nước mắt nhân tạo phổ biến là: Tears Naturale II, Sanlein, PolyTears, Tears plus, Refresh. Hiện nay đã có dạng nước mắt nhân tạo không có chất bảo quản, chẳng hạn Refresh Plus hoặc Celluvisc, không gây độc hại cho biểu mô giác mạc.

### 2.11. Thuốc giúp cho sự liền sẹo giác mạc

Các thuốc tra mắt được dùng để thúc đẩy sự phục hồi tổn thương giác mạc có thành phần chủ yếu là vitamin, nandrolon, acetylcystein, các nucleosit. Các thuốc này tác dụng theo 2 cơ chế: tăng cường sự tái tạo biểu mô giác mạc hoặc chống lại men collagenaza. Chỉ định của thuốc là cho các tổn thương giác mạc như viêm loét giác mạc hoặc rối loạn dinh dưỡng giác mạc. Một số thuốc thông dụng là: Vitamin A, Vitamin B12, Vitacic, Kératyl, Amicic, Ophthasiloxane.

### 2.12. Thuốc nhuộm dùng cho chẩn đoán

Có 2 thuốc (dạng dung dịch hoặc dạng băng giấy tẩm thuốc) rất phổ biến là:

- *Fluorescein* (dung dịch 0,5 - 2%) là một thuốc màu vàng cam, phát ra màu xanh lá mạ trên nền ánh sáng xanh coban. Thuốc này được dùng để phát hiện các tổn thương biểu mô giác mạc như viêm giác mạc chấm nông, xước giác mạc, viêm loét giác mạc. Fluorescein cũng được dùng để đo nhãn áp với nhãn áp kế Goldmann.

- *Hồng bengal* (dung dịch 1%) là một thuốc màu đỏ, nó nhuộm màu những tế bào biểu mô hoại tử. Thuốc này chủ yếu dùng trong chẩn đoán khô mắt.

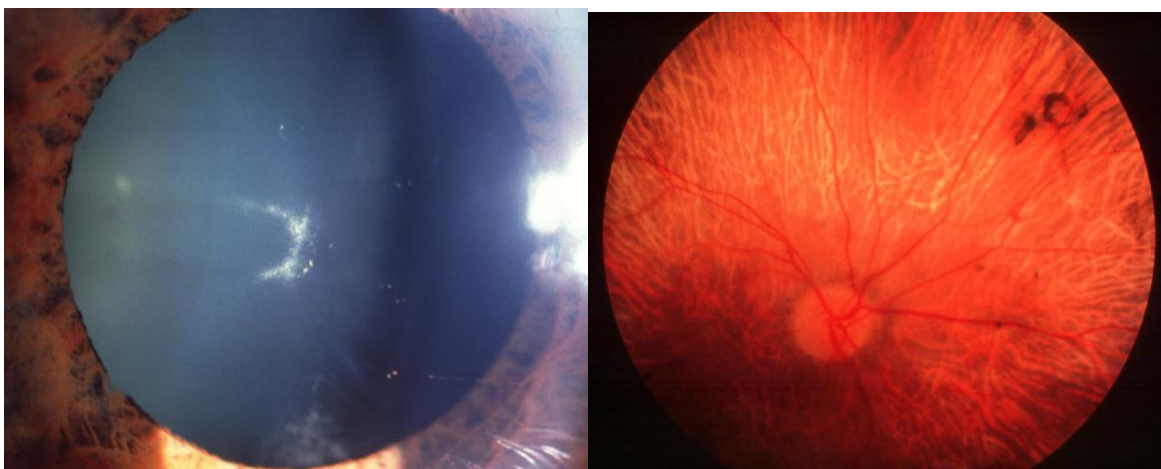
## 3. TÁC DỤNG PHỤ TẠI MẮT CỦA MỘT SỐ THUỐC ĐIỀU TRỊ BỆNH TOÀN THÂN

Nhiều thuốc dùng để điều trị các bệnh toàn thân có thể gây ra những tổn hại ở các cấu trúc khác nhau của mắt, bao gồm: võng mạc, thị thần kinh, thể thủy tinh, giác mạc. Dưới đây là một số thuốc thường có ảnh hưởng đối với mắt:

### 3.1. Thuốc điều trị bệnh tim mạch

- *Amiodaron* (điều trị rối loạn nhịp tim): có thể gây ra những lắng đọng màu vàng ở kết mạc, giác mạc, và thể thủy tinh.
- *Digitalis* (điều trị suy tim, rối loạn nhịp tim): có thể gây rối loạn sắc giác (nhìn mọi vật có màu vàng).
- *Guanethidin* (điều trị cao huyết áp): có thể gây giảm thị lực, hạ nhãn áp, sụp mi, song thị, co đồng tử.

### 3.2 Thuốc điều trị bệnh thần kinh



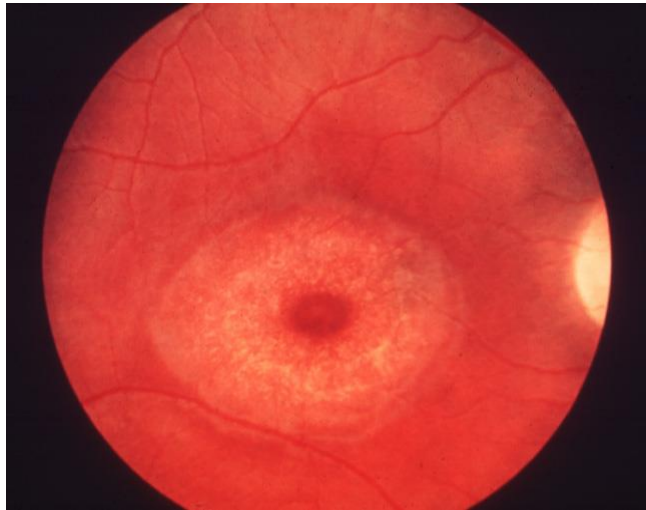Hình 3.2a. Đục thể thủy tinh do *Chlorpromazin*.

Hình 3.2b. Teo biểu mô sắc tố võng mạc do *phenothiazin*.

- *Phenothiazin* (*Chlorpromazin*, *thioridazin*): có thể gây giảm thị lực, lắng đọng ở mặt trước thể thủy tinh và giác mạc, biến đổi biểu mô sắc tố võng mạc.
- *Amphetamin*: có thể gây giảm thị lực, glôcôm góc đóng, ảo thị.
- *Chloroquin* và *hydroxychloroquin*: có thể gây lắng đọng trên giác mạc, biến đổi biểu mô sắc tố võng mạc (bệnh hoàng điểm hình bia).

### 3.3. Thuốc điều trị sốt rét

- *Quinin*: có thể gây tổn hại võng mạc (phù và co mạch võng mạc), phù đĩa thị, giãn đồng tử.
- *Chloroquin* và *hydroxychloroquin*: có thể gây lắng đọng trên giác mạc, biến đổi biểu mô sắc tố võng mạc (bệnh hoàng điểm hình bia).



Hình 3.3. Bệnh hoàng điểm hình bia do chloroquin.

### 3.4. Thuốc điều trị lao

- *Ethambutol*, *isoniazid*, và *streptomycin*: có thể gây viêm hoặc teo thị thần kinh, biến đổi thị trường, sắc giác.

### 2.5. Thuốc điều trị bệnh khớp

- *Chloroquin* và *hydroxychloroquin*: có thể gây lắng đọng trên giác mạc, biến đổi biểu mô sắc tố võng mạc (bệnh hoàng điểm hình bia).

- *Ibuprofen*: có thể gây viêm thị thần kinh, song thị, giảm sắc giác.

- *Indomethacin*: có thể gây lắng đọng trên giác mạc, giảm thị lực, song thị, tổn hại thị trường.

## Sách cần đọc thêm

1. Bài giảng nhãn khoa lâm sàng
2. Bài giảng Mắt - Tai mũi họng

# BỆNH MẮT LIÊN QUAN VỚI BỆNH TOÀN THÂN

## Mục tiêu học tập

- Thấy được mối liên quan giữa bệnh mắt và một số bệnh toàn thân.
- Biết một số bệnh toàn thân thường gặp nhất có biểu hiện tại mắt.
- Trình bày được những tổn thương tại mắt do các bệnh toàn thân.

## Nội dung

Mắt có liên quan mật thiết với các cơ quan khác của cơ thể. Nhiều bệnh toàn thân có những biểu hiện ở mắt và nhiều bệnh lí của mắt có thể là dấu hiệu của bệnh toàn thân.

Đối với nhiều bệnh nhân, việc khám mắt không những cho phép phát hiện những tổn thương tại mắt do bệnh toàn thân mà còn giúp xác định chẩn đoán bệnh, tiên lượng bệnh hoặc đánh giá kết quả điều trị bệnh toàn thân.

### 1. BỆNH NHIỄM TRÙNG

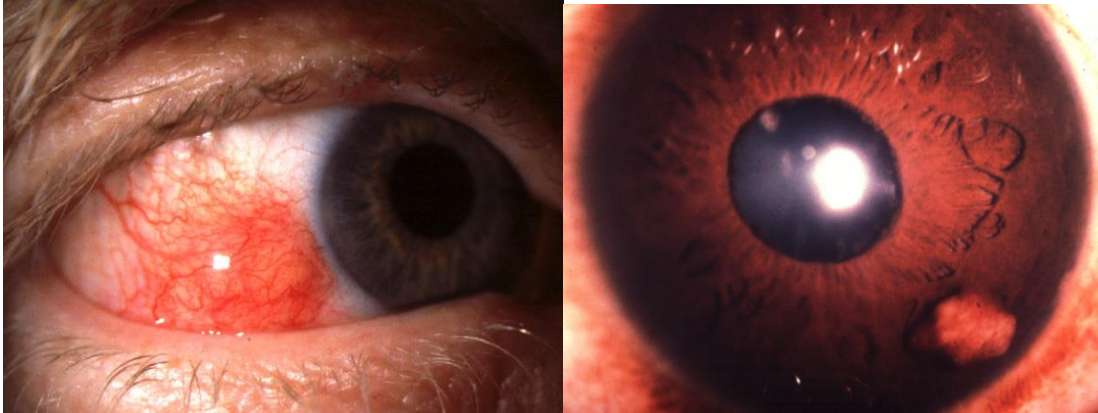
Nhiều bệnh nhiễm trùng toàn thân do vi khuẩn, kí sinh trùng và nấm có thể gây ra những tổn thương tại mắt. Trong đó, thường gặp nhất là: bệnh lao, bệnh giang mai, bệnh toxoplasma, bệnh nấm Candida.

#### 1.1 Bệnh lao

Tổn thương lao ở mắt thường do sự phát triển trực tiếp từ những ổ lao trong cơ thể. Có thể thấy những tổn thương lao ở nhiều bộ phận khác nhau của mắt.

- Mi mắt: tổn thương dưới dạng nốt lao trông tương tự chấy.
- Kết mạc: viêm kết mạc mạn tính, loét kết mạc, nốt lao kê, nốt hạt lao.
- Giác mạc: viêm kết giác mạc bọt, viêm giác mạc kẽ, loét giác mạc, thâm nhiễm hoặc phù giác mạc.
- Màng bồ đào: thường có viêm màng bồ đào trước mạn tính. Trong bệnh lao, viêm màng bồ đào thuộc dạng u hạt (viêm mống mắt thể mi có tua sau giác mạc kích thước lớn, màu trắng đục như mỡ cừu, thường kèm theo những nốt trên mống mắt (nốt

Koeppe quanh bờ đồng tử hoặc nốt Busacca trên mặt mống mắt), hoặc viêm màng bồ đào sau dưới dạng những nốt nhỏ rải rác, màu vàng, bờ không rõ.



Hình 1.1a - Viêm thượng củng mạc.

Hình 1.1b - Nốt Busacca trên mặt mống mắt.

Võng mạc: viêm quanh tĩnh mạch võng mạc (tĩnh mạch có một lớp bao trắng, có thể tắc từng đoạn), bệnh Eales (còn gọi là xuất huyết dịch kính tái phát ở người trẻ).

- Hốc mắt: lồi mắt, viêm túi lệ.

- Thần kinh mắt: liệt thần kinh vận nhãn (nhất là dây thần kinh số VI), giãn đồng tử, rối loạn phản xạ đồng tử, viêm thị thần kinh.

## 1.2 Bệnh giang mai

Tổn thương mắt do bệnh giang mai thường gặp ở thời kì 2 và thời kì 3 và có thể thấy ở hầu hết các bộ phận của mắt.

- Kết mạc: sưng (loét không đau) hoặc gôm giang mai, viêm kết mạc dạng u hạt.

- Giác mạc: viêm giác mạc kẽ (thường gặp nhất trong giang mai bẩm sinh).

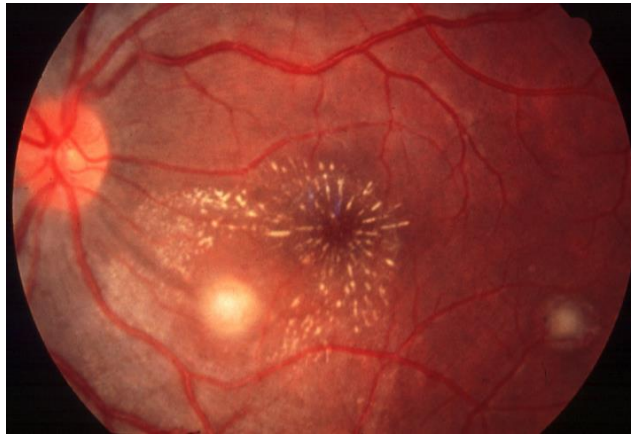
- Củng mạc: viêm thượng củng mạc hoặc viêm củng mạc, thường kèm theo viêm kết mạc.

- Màng bồ đào: viêm mống mắt thể mi (dạng u hạt, thường kèm theo viêm giác mạc kẽ).

- Viêm hắc võng mạc, viêm võng mạc-thị thần kinh.

- Võng mạc: viêm mạch máu võng mạc, thiếu máu võng mạc, tân mạch võng mạc, bong võng mạc do xuất tiết, tắc tĩnh mạch trung tâm võng mạc.

- Thần kinh mắt: viêm gai thị, phù gai, teo thị thần kinh, liệt thần kinh vận nhãn (thường gặp nhất là liệt các dây thần kinh số III và số VI), đồng tử Argyll-Robertson (mắt phản xạ đồng tử với ánh sáng nhưng còn phản xạ đồng tử với điều tiết và qui tụ). Tổn hại thị trường do tổn thương ở giao thoa và sau giao thoa thị giác.



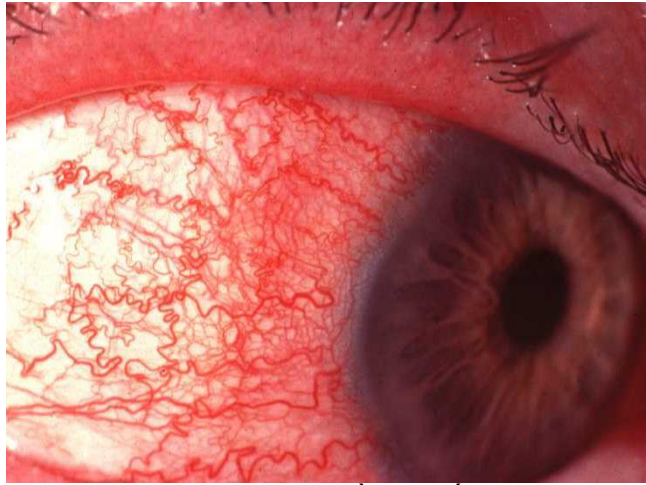
Hình 1.2 - Viêm võng mạc-thị thần kinh do giang mai.

### 1.3. Bệnh sarcoit (sarcoidosis)

Bệnh sarcoit là một bệnh đa hệ thống có đặc trưng là sự có mặt của các u hạt không bã đậu ở nhiều bộ phận của cơ thể: phổi (bệnh hạch rôn phổi, thâm nhiễm, dẫn đến xơ hoá phổi và giãn phế quản), da (ban đỏ nút, u hạt ngoài da, luput cứng), thần kinh (liệt thần kinh sọ, thâm nhiễm hoặc u hạt nội sọ hoặc tủy sống). Chẩn đoán bệnh sarcoit dựa vào chụp xquang ngực, sinh thiết (phổi, kết mạc, tuyến lệ) và các xét nghiệm khác.

Biểu hiện ở mắt của bệnh sarcoit có thể có ở hầu hết các bộ phận:

- Mi mắt: thâm nhiễm ở da hoặc các nốt dưới da.
- Tuyến lệ: viêm tuyến lệ hoặc thâm nhiễm tuyến lệ gây ra khô mắt. Tổn thương tuyến lệ có thể là biểu hiện của hội chứng Mikulicz (phì đại tuyến lệ và tuyến nước bọt) hoặc hội chứng Heerfordt (phì đại tuyến lệ và tuyến mang tai, viêm màng bồ đào, liệt mặt, gan-lách to).
- Kết mạc: những nốt trên kết mạc hoặc viêm kết mạc Parinaud.
- Giác mạc: viêm giác mạc kẽ hoặc viêm giác mạc dải băng
- Củng mạc: viêm thượng củng mạc
- Màng bồ đào: viêm mống mắt thể mi cấp tính hoặc mạn tính dạng u hạt, viêm màng bồ đào trung gian.



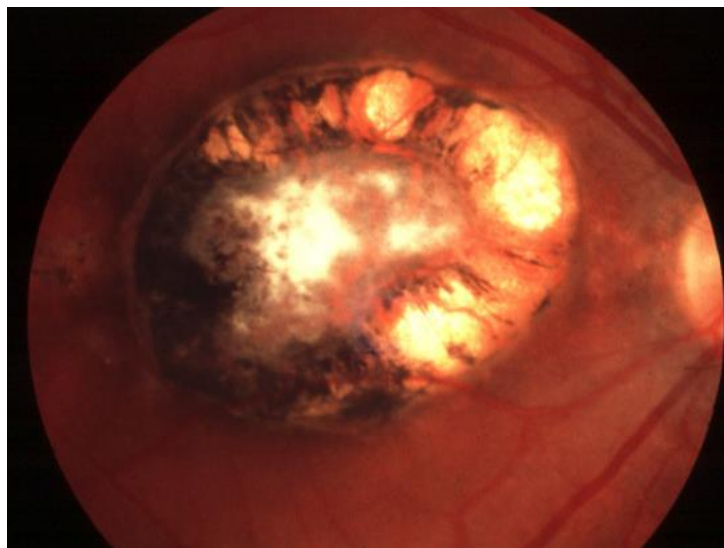
*Hình 1.3 - Viêm màng bồ đào cấp do sarcoit.*

- Võng mạc: viêm quanh tĩnh mạch, tân mạch võng mạc và dưới võng mạc, phù hoàng điểm, thiếu máu võng mạc.

- Thị thần kinh: u hạt của thị thần kinh.

#### **1.4. Bệnh toxoplasma (toxoplasmosis)**

Bệnh toxoplasma là một bệnh do động vật nguyên sinh kí sinh ở mèo. Người có thể là vật chủ trung gian bị nhiễm tác nhân *Toxoplasma gondii* do ăn thịt chưa chín hoặc thức ăn có bào tử kí sinh trùng, nhiễm qua phân mèo, hoặc qua đường rau thai. Bệnh toxoplasma có thể bẩm sinh hoặc mắc phải.



*Hình 1.4 - Teo hắc võng mạc do bệnh toxoplasma.*

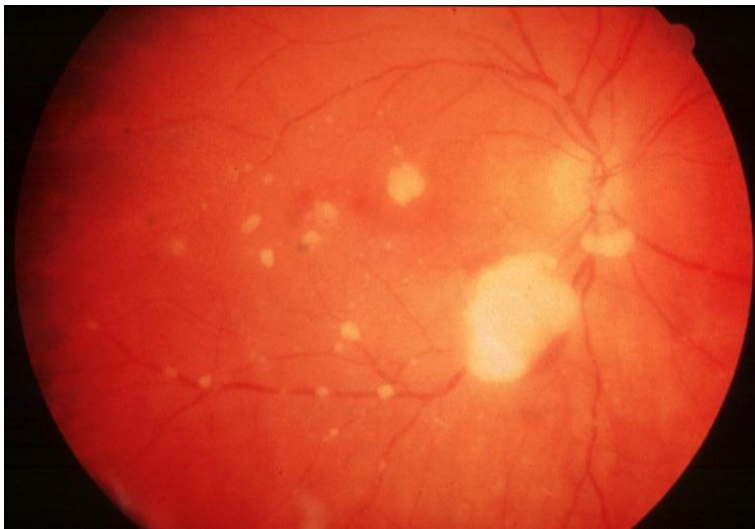

- Viêm màng bồ đào sau là tổn thương thường gặp nhất, biểu hiện dưới dạng một ổ màu trắng vàng và đục dịch kính phía trên, đôi khi kèm theo một sẹo điển hình (teo hắc võng mạc với tăng sinh sắc tố xung quanh).
- Những tổn thương khác có thể gặp: viêm thị thần kinh, viêm mạch máu khu trú, tắc động mạch hoặc tĩnh mạch võng mạc.

### 1.5. Bệnh nấm Candida (candidiasis)

Bệnh nấm Candida albican thường gặp ở những người nghiện ma túy, người suy giảm miễn dịch (bệnh AIDS, ung thư), bệnh nhân được đặt ống catheter niệu đạo hoặc truyền tĩnh mạch lâu ngày. Tổn thương thường gặp ở da, miệng, đường tiêu hoá và sinh dục. Biểu hiện ở mắt bao gồm:

- Viêm võng mạc dạng u hạt hoại tử: gồm nhiều ổ tổn thương bờ không rõ, màu trắng-vàng, có thể kèm xuất huyết võng mạc. Viêm võng mạc thường kèm theo viêm dịch kính, dẫn đến bong võng mạc do co kéo dịch kính tổ chức hoá.
- Viêm màng bồ đào trước có mũ tiền phòng.
- Viêm nội nhãn, viêm toàn nhãn.
- Viêm thị thần kinh.



*Hình 1.5 - Viêm hắc võng mạc do nấm candida.*

Ở những người suy giảm miễn dịch, cần phân biệt viêm võng mạc do nấm candida với viêm võng mạc do vi rút cự bào hoặc viêm võng mạc do toxoplasma.

## 2. BỆNH VI RÚT

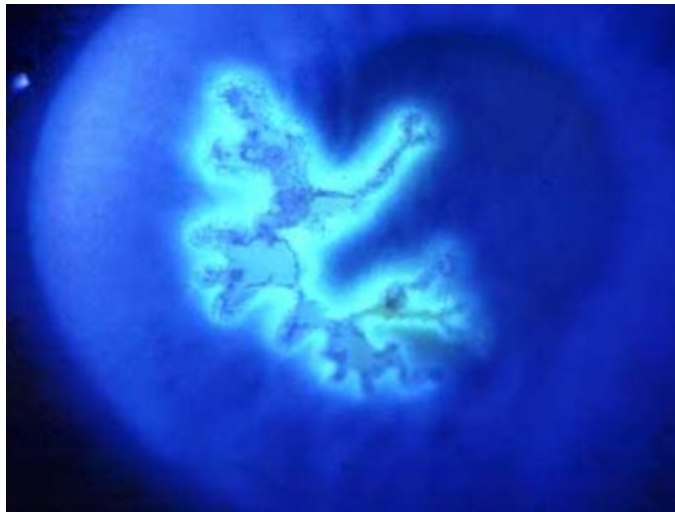
Các vi rút thường gây bệnh ở mắt là họ vi rút herpes ( H. simplex và H. zoster, cytomegalovirus) và adenovirus. Ngoài ra một số bệnh vi rút như sởi, thủy đậu, ho gà, quai bị cũng có thể gây ra những tổn thương tại mắt.

### 2.1. Bệnh herpes

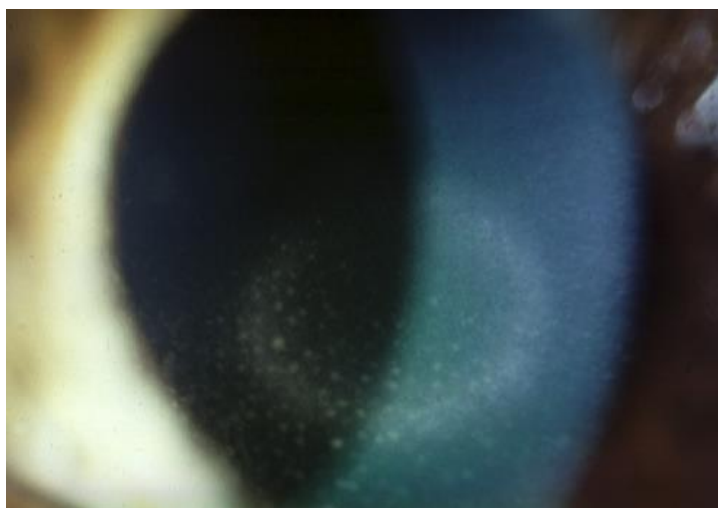
Vi rút herpes rất phổ biến ở người. H. simplex typ 1 thường gây bệnh ở mắt và mặt, H. simplex typ 2 gây bệnh herpes sinh dục. Sơ nhiễm herpes thường gặp ở trẻ từ 6 tháng đến dưới 5 tuổi. Biểu hiện bằng sốt nhẹ, xuất hiện ban rộp trên da quanh mắt. Tổn thương mắt thường nặng hơn do tái nhiễm herpes. Tổn thương mắt chủ yếu ở phần trước nhãn cầu, bao gồm:

- Viêm kết-giác mạc hoặc viêm giác mạc chấm nông.
- Viêm loét giác mạc hình cành cây: tổn thương nông trên giác mạc, nhuộm fluorescein có bắt màu như hình cành cây hoặc hình amíp, kèm theo mất cảm giác giác mạc.

*Hình 2.1a - Viêm loét giác mạc hình cành cây.*



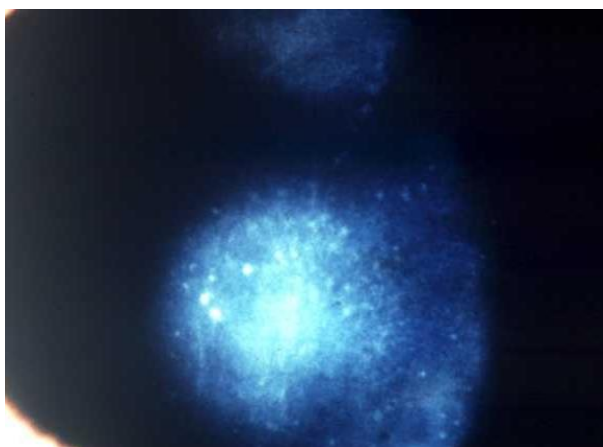
- Viêm loét giác mạc hình bản đồ: tổn thương rộng của biểu mô, nhuộm fluorescein thấy cả một mảng bắt màu rộng.
- Viêm giác mạc hoại tử nhu mô.
- Viêm giác mạc hình đĩa: đám mờ đục tròn như hình đĩa, tổn thương trong nhu mô làm cho giác mạc dày lên, không bắt màu thuốc nhuộm fluorescein.
- Ngoài ra cũng có thể có viêm màng bồ đào hoặc viêm võng mạc (gặp ở trẻ sơ sinh).



*Hình 2.1b- Viêm giác mạc hình đĩa.*

## **2.2. Bệnh zona**

Vi rút zona (H. zoster) chủ yếu gây bệnh ở người già và những người bị suy giảm miễn dịch. Biểu hiện ban đầu là sốt nhẹ, nổi hạch, đau tăng dần và xuất hiện những mụn rộp ngoài da trán. Điểm đặc trưng là các mụn rộp chỉ ở nửa mặt và theo phân bố của dây thần kinh V1. Ban phát triển thành mụn rộp và mụn mủ, về sau trở nên khô, đóng vảy và để lại sẹo. Tổn thương ở mắt do zona có thể gặp ở 50% đến 70% các trường hợp và rất đa dạng:



*Hình 2.2 - Viêm giác mạc dạng đồng tiền do zona.*

- Tổn thương giác mạc: thường gặp nhất là viêm giác mạc chấm nông hoặc viêm giác mạc dạng cành cây (khác với tổn thương hình cành cây trong bệnh herpes, hình cành cây trong bệnh zona ít bắt màu fluorescein). Cũng có thể có viêm giác mạc hình đĩa hoặc viêm giác mạc dạng đồng tiền. Giác mạc có thể mất cảm giác, nguy cơ dẫn đến

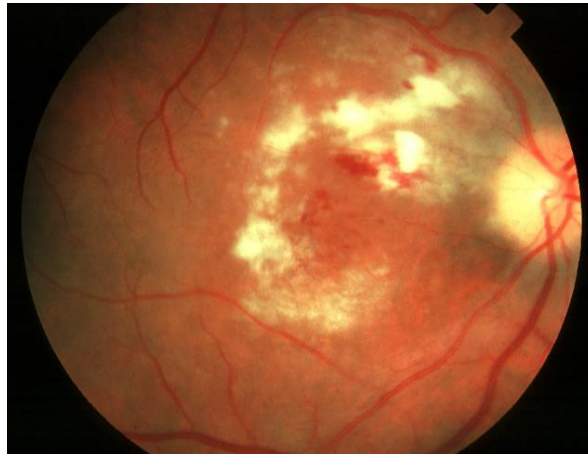viêm giác mạc do dinh dưỡng thần kinh. Đôi khi có khô mắt, viêm giác-củng mạc, loét giác mạc vùng rìa.

- Viêm màng bồ đào kèm theo viêm giác mạc hoặc là xảy ra sau viêm giác mạc.
- Những tổn thương khác: viêm và phù mi gây ra sụp mi, viêm kết mạc (có hạt hoặc giả mạc), viêm củng mạc, viêm thượng củng mạc, viêm võng mạc và viêm mạch máu võng mạc, viêm thị thần kinh, liệt thần kinh vận nhãn, có thể tăng nhãn áp.

### 2.3. Bệnh AIDS (hội chứng suy giảm miễn dịch mắc phải)

Bệnh AIDS do vi rút HIV gây ra là một bệnh nặng trong đó sự suy giảm hệ thống miễn dịch gây ra nhiều nhiễm trùng cơ hội và tổn thương ác tính ở các cơ quan khác nhau của cơ thể. Những tổn thương ở mắt bao gồm:

- Vết dạng bông ở võng mạc (bệnh võng mạc do AIDS): là những vết màu trắng vàng mờ không rõ do hoại tử các sợi thần kinh võng mạc (hậu quả của thiếu máu cục bộ do tắc các mao mạch bởi các phức hợp kháng nguyên-kháng thể). Vết dạng bông có thể là tổn thương đơn độc và có ở trên 50% bệnh nhân AIDS.
- Viêm võng mạc do vi rút cự bào: là nguyên nhân gây chủ yếu giảm thị lực ở bệnh nhân AIDS. Biểu hiện đầy đủ là những vùng võng mạc hoại tử rộng kèm theo xuất huyết. Võng mạc hoại tử bắt đầu từ những cung mạch lớn của võng mạc, có ranh giới rõ với võng mạc lành, tiến triển dẫn đến teo võng mạc, hoặc bong võng mạc.



Hình 2.3 - Viêm võng mạc do vi rút cự bào.

- Sarcom Kaposi ở mi mắt hoặc kết mạc: tổn thương da là có dạng nốt màu tím đỏ, không đau, có thể kèm theo phù. Tổn thương kết mạc thường ở cùng đồ dưới, màu đỏ sẫm, dễ nhầm với xuất huyết dưới kết mạc.

Ngoài ra có thể gặp bệnh zona mắt, viêm giác mạc do herpes, viêm màng bồ đào và viêm võng mạc do toxoplasma, liệt thần kinh vận nhãn, phù gai, teo gai, hoặc thu hẹp thị trường do tổn hại thần kinh.

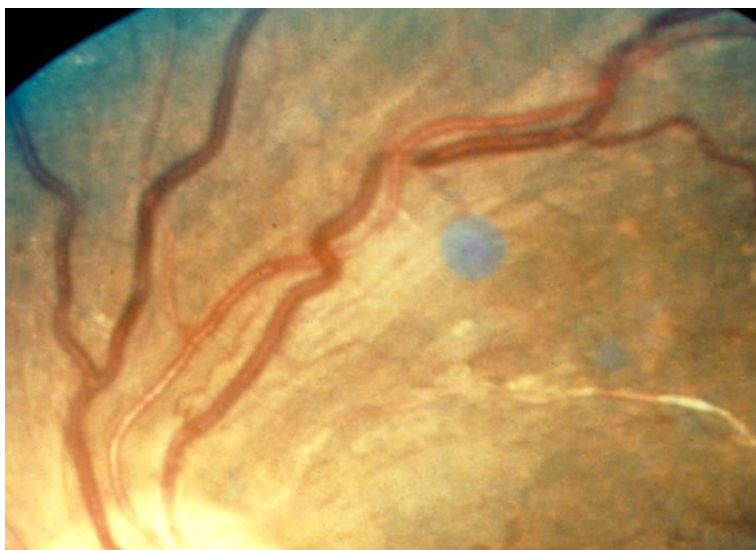
### 3. bệnh tim mạch

Tổn thương mắt có thể gặp trong nhiều bệnh tim mạch như bệnh cao huyết áp, bệnh xơ vữa động mạch, bệnh van tim, viêm màng trong tim. Thường gặp nhất là tổn thương ở võng mạc.

#### 3.1. Bệnh võng mạc do cao huyết áp

Bệnh võng mạc do cao huyết áp là bệnh tim mạch thường gặp nhất gây ra những tổn thương mắt. Tổn thương võng mạc là hậu quả của xơ cứng thành mạch và co mạch.

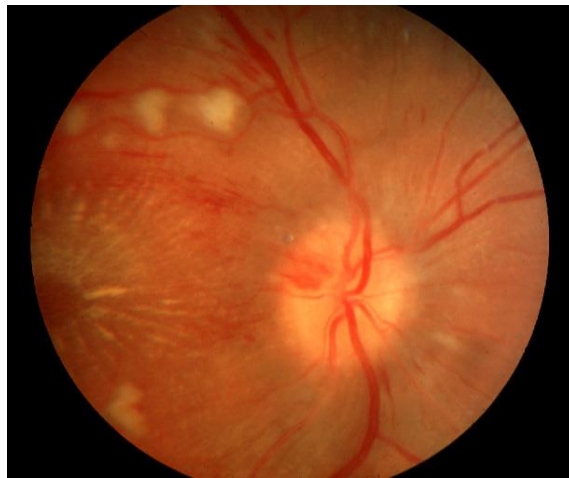Sự xơ cứng thành mạch làm cho thành mạch dày lên: biểu hiện bằng dấu hiệu ánh động mạch lan rộng và biến đổi ở chỗ bắt chéo động-tĩnh mạch. Khi soi đáy mắt, động mạch bình thường luôn có một đường trắng nhỏ ở giữa do ánh sáng phản chiếu (ánh động mạch), ánh động mạch càng ngày càng rộng hơn khi thành mạch càng dày lên, ở các giai đoạn muộn ánh động mạch gần như chiếm toàn bộ chiều rộng động mạch (hình ảnh sợi dây đồng), cuối cùng động mạch bị thay thế bởi một đường màu trắng (hình ảnh sợi dây bạc). Ở chỗ bắt chéo động-tĩnh mạch do sự xơ cứng và tăng áp lực động mạch, tĩnh mạch bị chèn ép và giãn ở trước và sau chỗ bắt chéo có thể gây ra dấu hiệu Salus (tĩnh mạch đi ngoặt qua tĩnh mạch theo hình chữ S ở chỗ bắt chéo) hoặc dấu hiệu Gunn (tĩnh mạch như bị cắt làm đôi ở chỗ bắt chéo, ở 2 bên động mạch, đầu tĩnh mạch nhọn như hình lưỡi lê). Động mạch ngoằn ngoèo, co nhỏ từng đoạn hoặc toả lan (ở nhiều vùng khác nhau của võng mạc). Xơ cứng thành mạch cũng có thể gặp ở người già không có cao huyết áp.



*Hình 3.1a - Dấu hiệu bắt chéo động-tĩnh mạch trong bệnh võng mạc do cao huyết áp.*

Sự co mạch do tăng huyết áp kéo dài dẫn đến hoại tử các cơ trơn thành mạch và gây ra 4 loại tổn thương:

- Xuất huyết trong võng mạc: nông hoặc sâu, thường có hình ngọn lửa.
- Vết dạng bông: vết trắng vàng, bờ mờ, do hoại tử các sợi thần kinh võng mạc.
- Xuất tiết: vết màu trắng vàng, bờ rõ, thường cạnh mạch máu. Ở cực sau, xuất tiết tỏa ra xung quanh hoàng điểm như hình sao (dấu hiệu sao hoàng điểm).
- Phù gai thị: gai thị phù nổi cao hơn mặt võng mạc, bờ gai mờ đi. Phù gai là dấu hiệu của giai đoạn cuối, tiên lượng nặng.



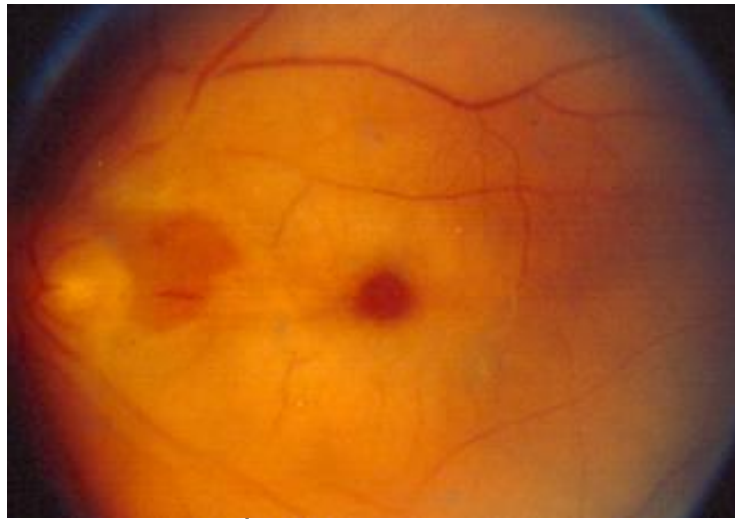*Hình 3.1b - Vết dạng bông, xuất tiết hoàng điểm, xuất huyết cạnh gai thị trong bệnh võng mạc do cao huyết áp.*

Để đánh giá và tiên lượng bệnh võng mạc do cao huyết áp, có nhiều phân loại bệnh được sử dụng. Phân loại (Keith và Wagener) mặc dù đã có từ lâu nhưng vẫn còn được áp dụng rộng rãi do tính chất đơn giản và thực tiễn. Phân loại này chủ yếu dựa vào những biến đổi của mạch máu võng mạc:

- Giai đoạn 1: động mạch co nhẹ.
- Giai đoạn 2: dấu hiệu bất chéo động-tĩnh mạch bất thường, tĩnh mạch ngoằn ngoèo, ánh động mạch rộng, dấu hiệu Salus.
- Giai đoạn 3: động mạch co nhiều, xuất huyết, nốt dạng bông, xuất tiết, dấu hiệu Gunn.
- Giai đoạn 4: phù gai cộng với các dấu hiệu của giai đoạn 3.

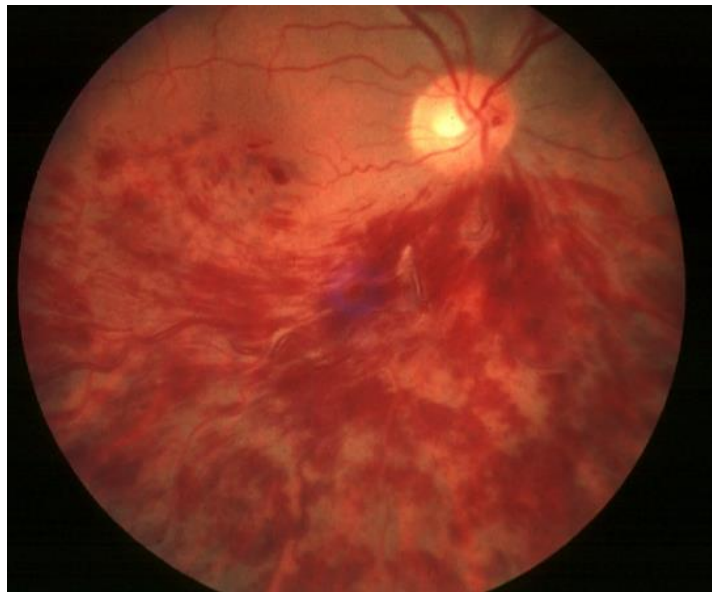Bệnh võng mạc do cao huyết áp có thể dẫn đến các biến chứng: nhồi máu hắc mạc (vết Elschnig), bong võng mạc thanh dịch, phình mạch, tắc tĩnh mạch hoặc động mạch trung tâm võng mạc.

### **3.2. Các bệnh tim mạch khác**



*Hình 3.2a - Tắc động mạch trung tâm võng mạc.*

Ngoài bệnh võng mạc do cao huyết áp, một số bệnh tim mạch khác như bệnh xơ vữa động mạch, bệnh van tim, viêm màng trong tim có thể tạo thành cục nghẽn mạch hoặc làm hẹp đường kính mạch máu, dẫn đến những biến chứng ở mắt như mù thoáng qua (amaurosis fugax), tắc động mạch trung tâm võng mạc hoặc tĩnh mạch trung tâm võng mạc.

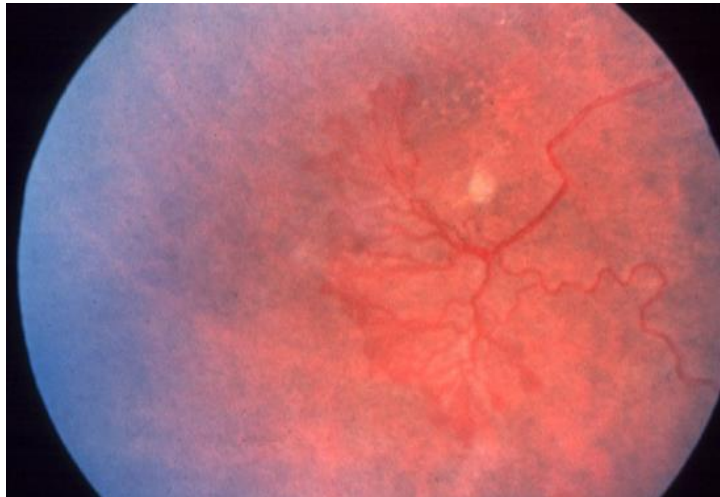


*Hình 3.2b - Tắc nhánh tĩnh mạch võng mạc.*

#### **4. BỆNH MÁU**

Phần lớn các bệnh máu có thể gây ra những tổn thương tại mắt, chủ yếu là tổn thương ở võng mạc.

#### 4.1. Các bệnh hồng cầu



Hình 4.1 - Tân mạch võng mạc trong bệnh hồng cầu hình liềm.

- Bệnh thiếu máu: kết mạc nhợt nhạt, võng mạc và hệ thống mạch máu nhợt màu, xuất huyết võng mạc có tâm màu trắng (vết Roth), xuất huyết dưới kết mạc, xuất tiết, vết dạng bông. Thiếu máu nặng có thể dẫn đến teo thị thần kinh.

- Bệnh đa hồng cầu: võng mạc sẫm màu hơn, tĩnh mạch giãn và ngoằn ngoèo, xuất huyết, phù võng mạc, phù gai. Có thể tắc tĩnh mạch trung tâm võng mạc hoặc bệnh thị thần kinh thiếu máu.

- Bệnh hồng cầu hình liềm: trong bệnh này, các hồng cầu biến dạng làm tắc các mạch máu nhỏ của võng mạc ngoại vi, gây ra thiếu máu võng mạc, xuất hiện tân mạch, dẫn đến xuất huyết võng mạc và tăng sinh dịch kính võng mạc. Kết quả cuối cùng là bong võng mạc.

#### 4.2. Các bệnh bạch cầu

Các bệnh bạch cầu chủ yếu gây tổn thương nhiều bộ phận của mắt, đặc biệt là các cấu trúc được được cung cấp nhiều máu như võng mạc, hắc mạc, thị thần kinh.

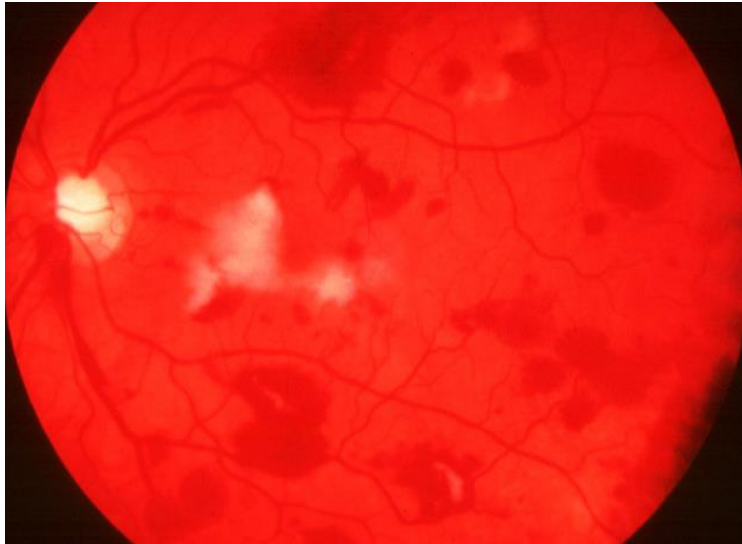
- Phần trước nhãn cầu: xuất huyết (mi, dưới kết mạc, tiền phòng), thâm nhiễm tỏa lan (kết mạc, củng mạc, giác mạc), viêm mống mắt, viêm củng mạc.

- Hắc mạc và võng mạc: thâm nhiễm hắc mạc, giãn tĩnh mạch võng mạc, xuất huyết võng mạc có tâm màu trắng (vết Roth), phình vi mạch, tân mạch võng mạc ngoại vi.

- Thần kinh: rối loạn đồng tử, liệt vận nhãn, phù gai, bệnh thị thần kinh



- Ngoài nhãn cầu: thâm nhiễm tuyến lệ và mi, viêm tuyến lệ, lồi mắt.



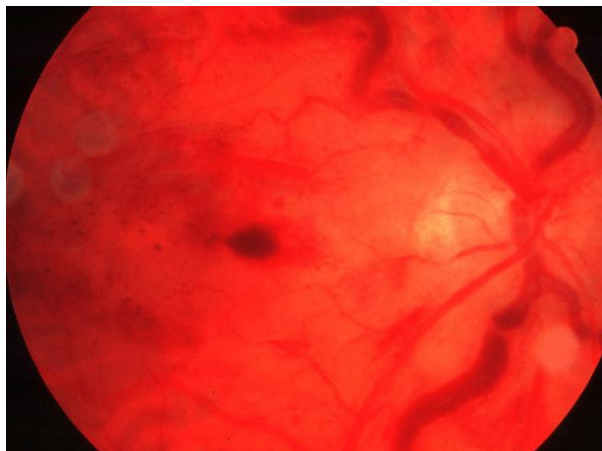
Hình 4.2 - Xuất huyết võng mạc và vết Roth trong bệnh bạch cầu.

#### 4.3. Bệnh của dòng tiểu cầu

- Giảm tiểu cầu: có thể gây xuất huyết võng mạc
- Tăng tiểu cầu: nguy cơ tắc mạch võng mạc.

#### 4.4. Tăng độ quánh của máu

Tăng độ quánh của máu do nhiều nguyên nhân (tăng hồng cầu, bệnh đa u tủy, bệnh macroglobulin huyết) làm giảm lượng máu đến mắt, gây ra những tổn thương võng mạc như giãn động mạch và tĩnh mạch võng mạc, xuất huyết, phình mạch, tắc mạch.



Hình 4.4 - Tĩnh mạch giãn và xuất huyết trong tăng độ quánh của máu.

## 5. BỆNH NỘI TIẾT

Một số bệnh của các tuyến nội tiết như tụy, tuyến giáp, tuyến cận giáp, tuyến yên có thể liên quan đến mắt. Trong số này, quan trọng nhất là bệnh đái tháo đường và bệnh cường năng tuyến giáp (bệnh Basedow).

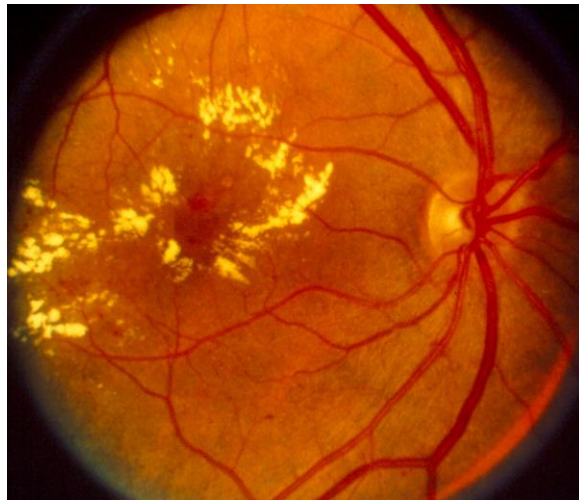
### 5.1 Bệnh đái tháo đường

Bệnh đái tháo đường có thể gây ra những biến đổi ở võng mạc (bệnh võng mạc đái tháo đường), thể thủy tinh (đục thể thủy tinh, thay đổi khúc xạ), mống mắt (tân mạch mống mắt), cơ vận nhãn (liệt vận nhãn), hoặc thị thần kinh (nhồi máu thị thần kinh). Tuy nhiên, tổn thương mắt do bệnh đái tháo đường thường gặp nhất là ở võng mạc. Tỷ lệ bệnh võng mạc đái tháo đường càng cao nếu thời gian bị bệnh càng dài và tuổi bệnh nhân lúc được chẩn đoán bệnh càng cao. Bệnh võng mạc đái tháo đường có thể chia thành 2 loại:

#### 5.1.1. Bệnh võng mạc đái tháo đường chưa có tăng sinh

- Giai đoạn cơ bản: Những tổn thương ở giai đoạn này bao gồm: phù vi mạch võng mạc (mao mạch, tiểu động mạch và tiểu tĩnh mạch), xuất huyết dạng chấm, giãn mao mạch, phù võng mạc, xuất tiết cứng, và phù hoàng điểm.

- Giai đoạn tiền tăng sinh: Thiếu máu võng mạc ngoại vi rộng, xuất huyết võng mạc rộng, tĩnh mạch hình chuỗi hạt, những dị thường vi mạch võng mạc, vết dạng bông.



Hình 5.1a - Bệnh võng mạc đái tháo đường tiền tăng sinh.

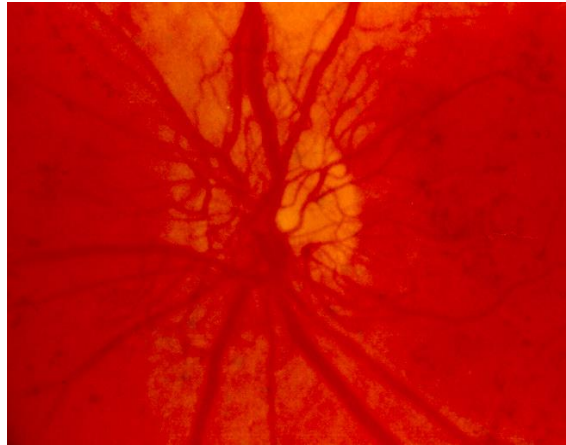
Đánh giá đầy đủ tổn thương võng mạc do bệnh đái tháo đường cần dựa vào chụp mạch huỳnh quang. Điều trị bệnh võng mạc ở giai đoạn tiền tăng sinh là bằng quang đông laser argon hoặc lạnh đông.

#### 5.1.2. Bệnh võng mạc đái tháo đường tăng sinh

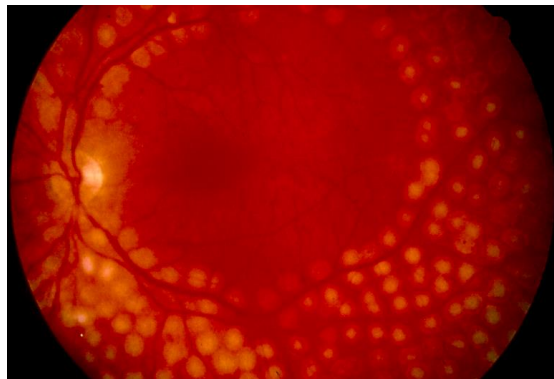
Ngoài những dấu hiệu của giai đoạn tiền tăng sinh, trong bệnh võng mạc tăng sinh xuất hiện thêm tân mạch ở đĩa thị hoặc võng mạc, tân mạch mống mắt (nguy cơ glôcôm tân

mạch) và mô xơ xuất hiện ở mặt sau dịch kính hoặc phát triển vào trong buồng dịch kính gây co kéo dẫn đến nguy cơ bong võng mạc, xuất huyết võng mạc hoặc xuất huyết dịch kính làm cho bệnh nhân bị mất thị lực đột ngột.

Điều trị bệnh võng mạc tăng sinh bằng phẫu thuật cắt dịch kính phối hợp quang đông laser.



*Hình 5.1b - Bệnh võng mạc đái tháo đường tăng sinh.*



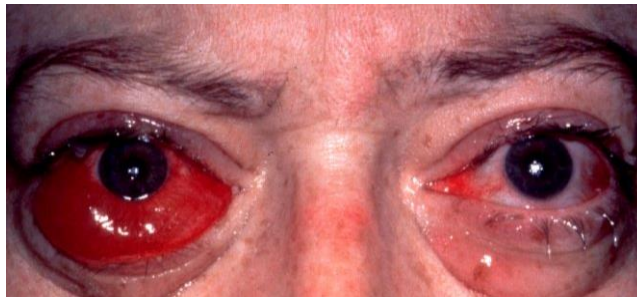*Hình 5.1c - Điều trị laser bệnh võng mạc đái tháo đường.*

## **5.2. Bệnh Basedow**

Biểu hiện ở mắt của bệnh Basedow rất phong phú, các tổn thương có thể ở cả trong và ngoài nhãn cầu:

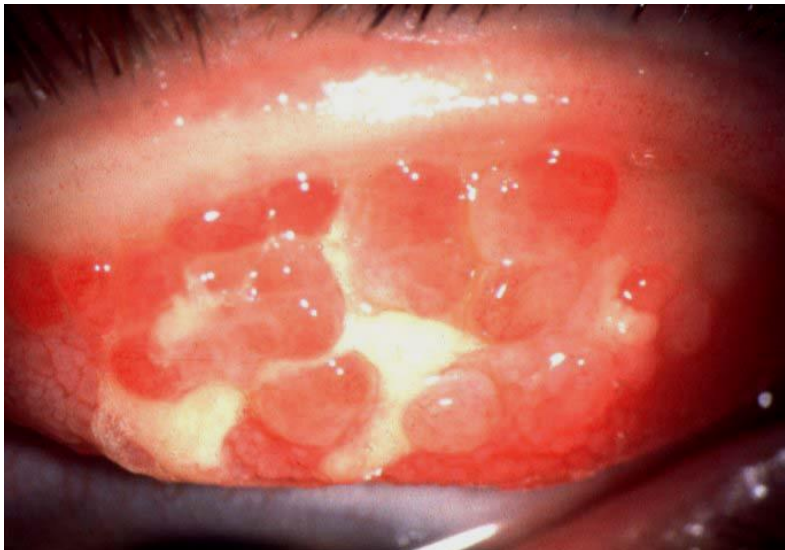
- Co rút mi: thường ở 2 mắt, ở mi trên (dấu hiệu Dalrymphe) hoặc cả mi dưới, kèm theo hạn chế đưa mắt lên trên. Co rút mi rất đặc hiệu cho bệnh Basedow.

- Lồi mắt: thường lồi 2 bên không cân xứng, lồi thẳng trục, có thể ấn vào được, do phì đại các cơ ngoại nhãn. Lồi mắt ác tính biểu hiện bằng mắt lồi nhiều, không ấn vào được, kèm theo đau, có nguy cơ dẫn đến loét giác mạc nếu không được xử trí kịp thời.
- Liệt mắt: chủ yếu ở hướng nhìn lên trên, có thể liệt ở mọi hướng và kèm theo song thị.
- Tổn hại võng mạc và thị thần kinh: nhãn cầu bị ép gây ra tăng nhãn áp, võng mạc có nhiều nếp gấp, phù gai thị.
- Tổn hại giác mạc: có thể có viêm giác mạc phía trên gây ra những triệu chứng khô mắt hoặc cảm giác dị vật.



*Hình 5.2- Lồi mắt và phù kết mạc do bệnh Basedow.*

## 6. BỆNH DỊ ỨNG-MIỄN DỊCH



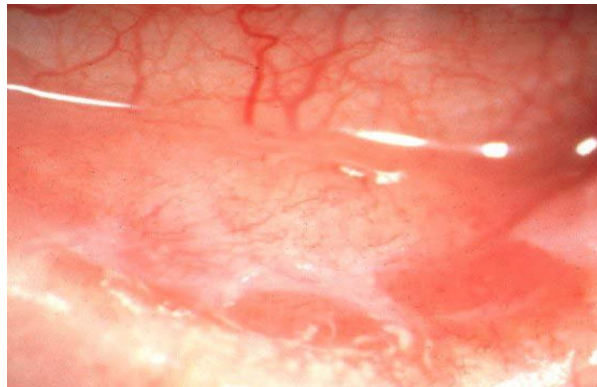
*Hình 6 - Nhú gai kết mạc trong bệnh viêm kết mạc mùa xuân.*

Nhiều bệnh dị ứng-miễn dịch toàn thân có thể gây ra tổn thương ở mắt, chủ yếu là ở phần trước nhãn cầu: viêm kết mạc mùa xuân, viêm kết mạc nhú gai khổng lồ ở người đeo kính tiếp xúc, viêm thượng củng mạc, viêm củng mạc, loét giác mạc Mooren, viêm giác mạc do lao, giang mai, herpes, zona, v.v...

Hai bệnh dị ứng toàn thân thường gây tổn thương mắt là:

### 6.1. Hội chứng Stevens-Johnson (ban đỏ đa dạng)

Đây là một bệnh da-niêm mạc trầm trọng thường gặp ở trẻ em do phản ứng quá mẫn với thuốc (nhất là các sulfamid, aspirin, các thuốc chống viêm), một số trường hợp do thức ăn. Biểu hiện toàn thân là sốt, ban đỏ đa dạng và phát ban ở niêm mạc (miệng, sinh dục, kết mạc). Tổn thương kết mạc có thể dẫn đến dính mi-cầu, khô mắt do tắc ống tuyến lệ. Trường hợp nặng dẫn đến loét giác mạc, thủng giác mạc, viêm nội nhãn.



Hình 6.1 - Kết mạc xơ hóa (hội chứng Stevens-Johnson).

### 6.2. Hội chứng Lyell (bong biểu bì hoại tử)

Hội chứng Lyell cũng là một bệnh trầm trọng do phản ứng quá mẫn với một số thuốc hoặc do nhiễm trùng. Dấu hiệu toàn thân đặc trưng là những bong rộp ở da giống như bị bỏng, các bong này khi bị loét để lộ ra lớp mô màu đỏ bên dưới. Tổn thương kết mạc giống như hội chứng Stevens-Johnson nhưng mức độ nhẹ hơn. Thường kèm theo rối loạn nước điện giải và tiên lượng nặng.

## 7. BỆNH TỰ MIỄN

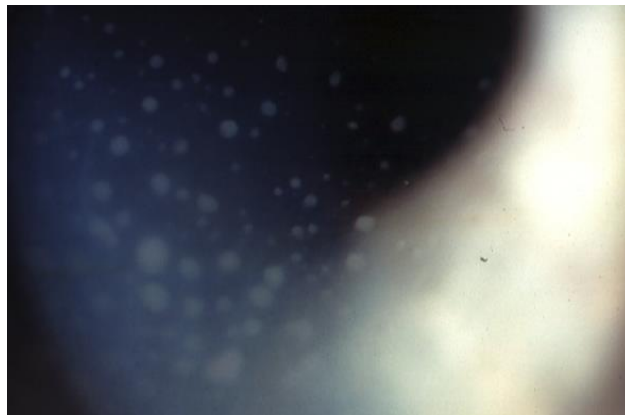
Bệnh tự miễn sinh ra do phản ứng của kháng thể tự thân chống lại kháng nguyên mô bình thường của cơ thể dẫn đến tổn hại của mô. Một số bệnh tự miễn thường gặp có biểu hiện ở mắt là:

### 7.1. Bệnh nhược cơ

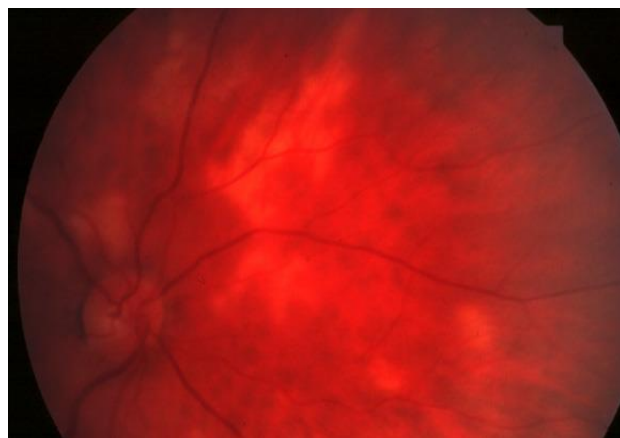Nhược cơ là một bệnh tự miễn gây tổn hại dẫn truyền thần kinh cơ. Bệnh có thể ảnh hưởng đến các cơ của toàn thân nhưng tại mắt thường xuất hiện những dấu hiệu sớm là song thị và sụp mi (không ổn định, buổi chiều thường sụp nhiều hơn buổi sáng), mi thường sụp xuống rõ khi yêu cầu bệnh nhân nhìn lên một lúc lâu, có thể kèm theo liệt các cơ vận động nhãn cầu (liệt các dây thần kinh III, IV, và VI).

## 7.2. Hội chứng Vogt-Koyanagi-Harada

Hội chứng này bao gồm những dấu hiệu toàn thân như sốt, đau đầu, tổn hại thính giác, bạc tóc và lông mi-lông mày, rụng tóc, bạch biến kèm theo bệnh lý tại mắt ở phần trước là viêm màng bồ đào (Vogt-Koyanagi) hoặc phần sau là bong võng mạc thanh dịch (Harada). Xét nghiệm dịch não tủy có thể thấy tăng tế bào và protein. Bệnh được coi là một hiện tượng quá miễn chậm với các cấu trúc chứa melanin của cơ thể (mắt, da, tóc).



Hình 7.2a - Tủa sau giác mạc trong viêm màng bồ đào trong bệnh Vogt-Koyanagi.



Hình 7.2b - Viêm hắc mạc trong bệnh Harada.

## 7.3. Bệnh luput ban đỏ hệ thống

Luput ban đỏ hệ thống là một bệnh có thể gây ra nhiều tổn thương ở các cấu trúc của mắt như: mi mắt (ban đỏ, giãn mạch, viêm mi), kết mạc (viêm kết mạc bọt, đôi khi hoại tử), giác mạc (viêm giác mạc hình đĩa, khô mắt), viêm củng mạc, viêm màng bồ đào, viêm thị thần kinh, tắc động mạch võng mạc, liệt thần kinh vận nhãn.

#### 7.4. Bệnh viêm khớp dạng thấp

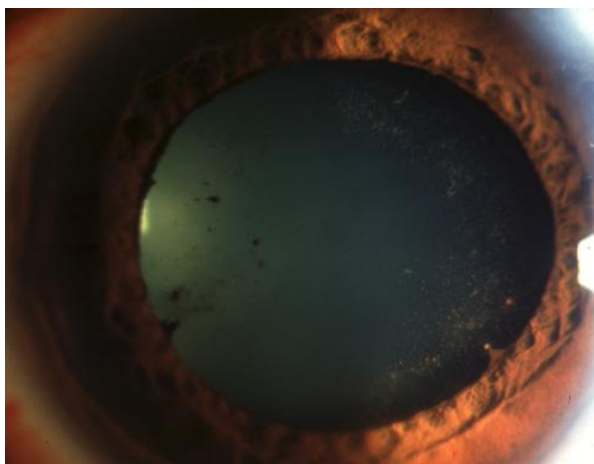
Viêm khớp dạng thấp thường gây ra những tổn thương ở các mô chứa nhiều collagen, đặc biệt là viêm thượng củng mạc, viêm củng mạc, viêm giác mạc nhu mô, tiêu giác mạc quanh rìa, và viêm màng bồ đào.

#### 7.5. Bệnh viêm khớp dạng thấp của thiếu niên (bệnh Still)

Bệnh Still gây viêm màng bồ đào mức độ từ nhẹ đến nặng. Thường không có triệu chứng chủ quan và cương tụ kết mạc không rõ nên dễ bị bỏ sót. Tiến triển kéo dài có thể dẫn đến đục thể thủy tinh, tăng nhãn áp.

#### 7.6. Bệnh viêm cứng khớp sống

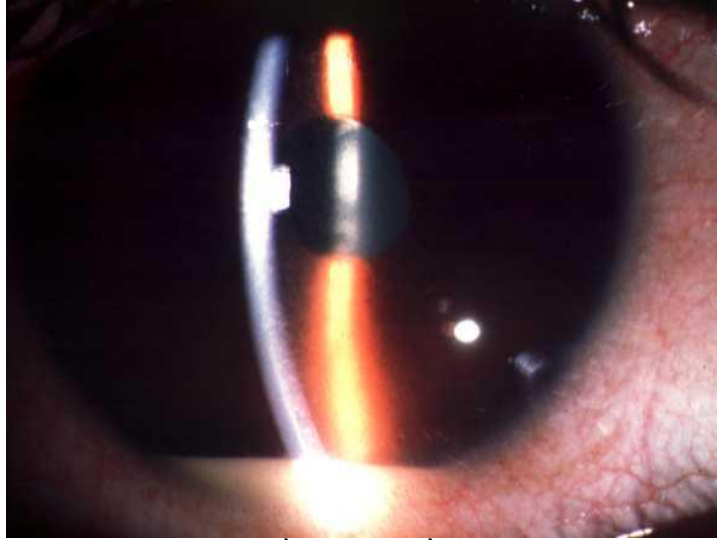
Bệnh thường gặp ở nam giới. Biểu hiện thường gặp ở mắt là viêm móng mắt thể mi cấp, có thể kèm theo viêm củng mạc.



Hình 7.6 - Viêm màng bồ đào cấp trong bệnh viêm cứng khớp sống.

#### 7.7. Bệnh Behçet

Những dấu hiệu điển hình là loét niêm mạc miệng (áp tơ), loét sinh dục, viêm móng mắt-thể mi tái phát có mũ tiền phòng. Có thể có viêm dịch kính, viêm mạch máu võng mạc.



Hình 7.7 - Viêm màng bồ đào mủ tiền phòng trong bệnh Behçet

### 7.8. Bệnh Reiter

Bệnh thường gặp nhiều hơn ở nam giới. Những dấu hiệu chủ yếu ở giai đoạn đầu là viêm niệu đạo, viêm khớp, và viêm kết mạc. Những cơn tái phát có thể xuất hiện viêm củng mạc, viêm giác mạc, và viêm màng bồ đào.

### 7.9. Hội chứng Sjögren

Hội chứng này biểu hiện bằng tam chứng khô mắt, khô miệng, và viêm khớp dạng thấp.

## 8. BỆNH THẦN KINH

Mắt liên quan chặt chẽ với não, có thể coi mắt như một phần kéo dài của não qua chặng đường từ thị thần kinh qua giao thoa thị giác, giải thị giác, tia thị, đến vỏ não vùng chẩm. Các quá trình bệnh lí nội sọ thường chèn ép đường dẫn truyền thị giác, các dây thần kinh vận nhãn và dây thần kinh vận động đồng tử gây ra những triệu chứng ở mắt. Mỗi chặng của đường thần kinh thị giác hoặc vận động đều có thể bị tổn hại do nhiều nguyên nhân khác nhau.

### 8.1. Thị thần kinh

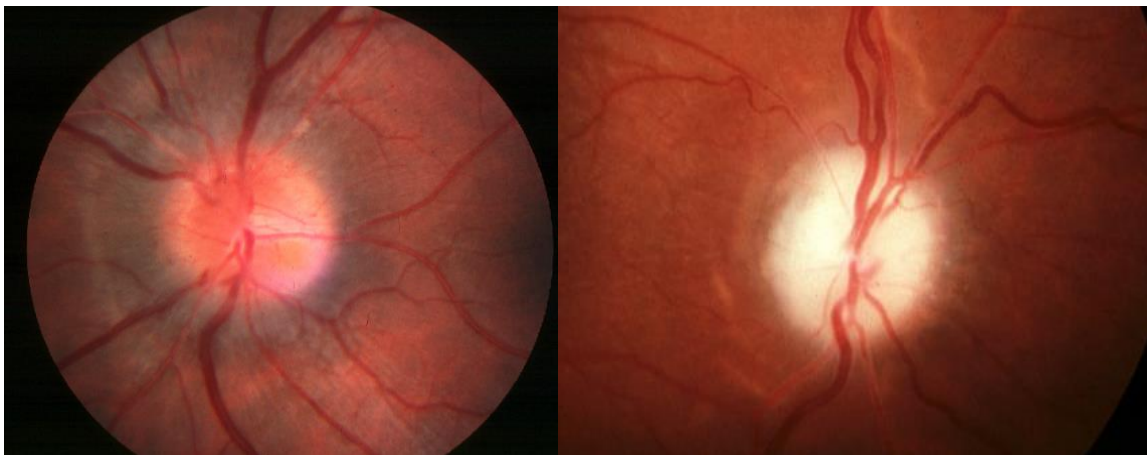
Thị thần kinh có thể bị tổn hại do rất nhiều căn nguyên khác nhau: các bệnh mất myelin (thường gặp nhất là bệnh xơ cứng rải rác), các bệnh viêm và nhiễm trùng toàn thân (lao, giang mai, v.v) hoặc lân cận (màng não, xoang, hốc mắt), các bệnh vi rút, nhiễm độc (rượu, thuốc lá, một số thuốc điều trị bệnh toàn thân), bệnh chuyển hóa và dinh dưỡng, bệnh mạch máu, khối u chèn ép, chấn thương, v.v... Những nguyên nhân trên có thể gây ra các bệnh của thị thần kinh sau:



- Viêm thị thần kinh: thường ở một mắt, thị lực giảm nhiều và đột ngột, phản xạ đồng tử (trực tiếp và liên ứng) giảm khi chiếu ánh sáng ở bên mắt bệnh, phù gai (đĩa thị cương tụ, bờ mờ, có thể xuất huyết cạnh gai), ám điểm trung tâm.

- Ú phù gai: gai thị cương tụ, phù nhiều, bờ gai mờ, các tĩnh mạch giãn ngoằn ngoèo, xuất huyết quanh gai thị. Nguyên nhân thường gặp nhất là tăng áp lực nội sọ (khối u chèn ép), ngoài ra ú phù gai có thể gặp trong cao huyết áp giai đoạn muộn, giả u não. Khác với phù gai trong viêm thị thần kinh, ú phù gai thường ở hai mắt, thị lực giảm muộn hơn,

- Teo thị thần kinh: do tổn thương ở thị thần kinh, giao thoa thị giác, hoặc giải thị giác. Tổn hại lớp sợi thần kinh và tế bào thần kinh đệm làm cho đĩa thị nhạt màu hoặc bạc trắng.

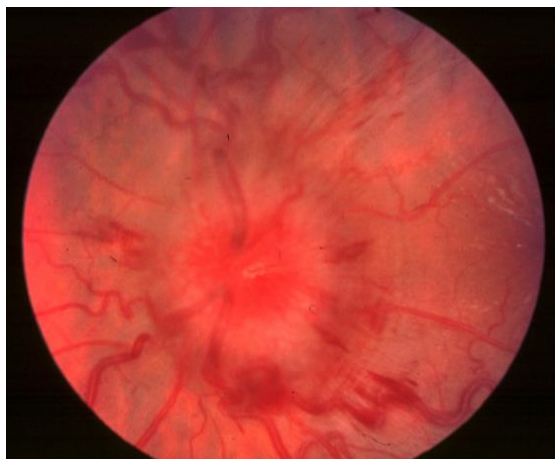

*Hình 8.1a - Viêm thị thần kinh.*

*Hình 8.1b - Teo gai.*

## **8.2. Giao thoa thị giác**

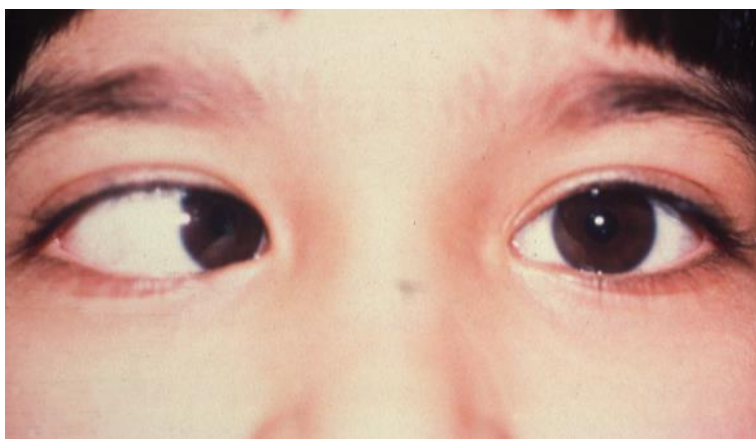Giao thoa thị giác có thể bị chèn ép do các khối u trong sọ (thường gặp nhất là u tuyến yên, u sọ-hậu, u màng não trên yên, và u thần kinh đệm), đôi khi do phình mạch hoặc quá trình viêm. Chèn ép ở giao thoa thị giác thường gây bán manh hai bên thái dương. Ở giai đoạn sớm, bán manh chưa hoàn toàn và thị lực có thể chưa bị ảnh hưởng. Chèn ép càng nhiều và có dấu hiệu tăng áp lực nội sọ thì có thể xuất hiện phù gai. Giai đoạn muộn sẽ thấy gai thị bạc màu hoặc teo hoàn toàn dẫn đến mù. Có thể kèm theo liệt vận nhãn (thường gặp liệt dây VI) hoặc rối loạn chức năng tuyến yên.



Hình 8.2 - Ứ phù gai.

### 8.3. Đường thị giác sau giao thoa

Tổn hại đường thị giác sau giao thoa đến vỏ não vùng chẩm thường do bệnh mạch máu não và khối u não, ngoài ra có thể do chấn thương, áp xe, dị thường động-tĩnh mạch. Dấu hiệu điển hình là bán manh đồng danh, thị lực thường không ảnh hưởng, giai đoạn muộn có thể thấy teo gai.



Hình 8.3 - Liệt dây thần kinh số VI.

Những tổn thương não do các nguyên nhân trên cũng có thể ảnh hưởng đến các dây thần kinh vận động nhãn cầu. Liệt (hoàn toàn) dây thần kinh số III gây song thị, mắt lác ra ngoài và không liếc được vào phía trong, sụp mi, đồng tử giãn và mất phản xạ. Liệt dây thần kinh số IV gây ra song thị đứng (một hình cao một hình thấp), bệnh nhân khó chịu nhiều khi nhìn xuống phía dưới, đầu có thể nghiêng về bên mắt không bị liệt để tránh song thị. Liệt dây thần kinh số VI gây ra song thị ngang (hai hình nằm ngang nhau), mắt lác vào trong và không liếc được ra phía ngoài.

### 8.4. Tổn hại đồng tử

Nhiều nguyên nhân toàn thân có thể gây rối loạn phản xạ đồng tử. Những dấu hiệu đồng tử thường gặp nhất là hội chứng Claude-Bernard-Horner và đồng tử Argyll-Robertson.

#### **8.4.1. Hội chứng Claude-Bernard-Horner**

Tồn thương thần kinh giao cảm ở các vị trí khác nhau: phần trung tâm (từ dưới đồi tới tủy sống phía trên), phần tiền hạch (tủy sống tới hạch cổ trên), và phần hậu hạch (từ hạch cổ trên qua đám rối cảnh và nhánh mắt của dây thần kinh V1 nơi vào hốc mắt) có thể ảnh hưởng đến các sợi giao cảm chi phối cơ Muller và cơ giãn đồng tử gây ra hội chứng Claude-Bernard-Horner với tam chứng: co đồng tử một mắt, sụp mi nhẹ và giảm tiết mồ hôi nửa mặt và cổ cùng bên.

#### **8.4.2. Đồng tử Argyll Robertson**

Đồng tử Argyll Robertson thường do bệnh giang mai thần kinh, với dấu hiệu đồng tử co nhỏ không đều (thường cả 2 bên) và mất phản xạ với ánh sáng nhưng vẫn còn phản xạ nhìn gần. Rất khó làm giãn đồng tử bằng thuốc.

### **Sách cần đọc thêm**

1. Bài giảng nhãn khoa lâm sàng
2. Bài giảng Mắt - Tai mũi họng

# MỘT SỐ BỆNH MẮT TRẺ EM

## Mục tiêu

- Nêu ra được những triệu chứng, dấu hiệu, chẩn đoán và điều trị của một số bệnh mắt trẻ em thường gặp.
- Phát hiện được một số bệnh mắt trẻ em ở giai đoạn sớm.

## Nội dung

Mắt trẻ em có nhiều đặc điểm bệnh học giống như mắt người lớn. Tuy nhiên, một số bệnh mắt trẻ em hoàn toàn khác với bệnh mắt của người lớn hoặc có một số bệnh mắt chỉ xảy ra ở trẻ em. Do đó việc khám, chẩn đoán và điều trị bệnh mắt trẻ em cũng có những điểm đặc biệt. Bài này chỉ giới thiệu một số bệnh mắt trẻ em có những khác biệt với người lớn.

### 1. BỆNH GLÔCÔM BẨM SINH

Glôcôm bẩm sinh là hình thái glôcôm thường gặp nhất trong nhóm các bệnh glôcôm ở trẻ em. Glôcôm bẩm sinh có thể nguyên phát (do những bất thường cấu trúc của góc tiền phòng) hoặc thứ phát (kèm theo những bất thường ở các phần khác của mắt). Việc phát hiện và điều trị sớm bệnh glôcôm bẩm sinh có thể ngăn ngừa dẫn đến mù lòa.

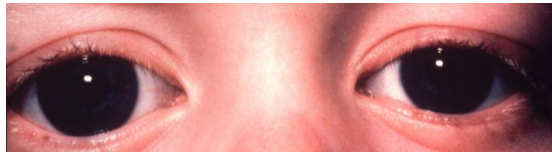
#### 1.1 Chẩn đoán

Bệnh glôcôm bẩm sinh phần lớn được phát hiện muộn sau khi sinh, tỉ lệ cao hơn ở con trai (65%) so với con gái (35%). Bệnh thường ở hai mắt với mức độ khác nhau. Triệu chứng thường gặp nhất là sợ ánh sáng, chảy nước mắt, và co quắp mi. Những triệu chứng này thường khiến cha mẹ bệnh nhân lưu ý.

Các dấu hiệu của glôcôm bẩm sinh bao gồm:

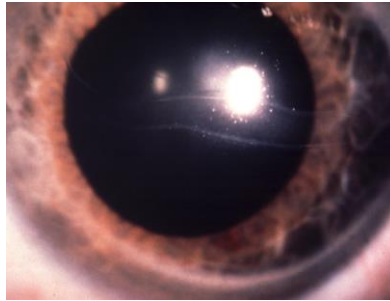
- **Giác mạc to** (Hình 1.1): nhãn áp cao làm cho giác mạc bị giãn to. Đường kính ngang của giác mạc bình thường ở trẻ mới sinh là 9,5 đến 10,5 mm và ở trẻ 1 tuổi là 10 đến 11,5 mm. Đường kính giác mạc lớn hơn 1 mm so với bình thường là dấu hiệu gợi ý bệnh glôcôm.
- **Phù giác mạc**: có thể xuất hiện đột ngột hoặc từ từ. Giác mạc phù trở nên mờ đục. Lúc đầu phù chỉ có ở biểu mô, sau đó lan xuống cả nhu mô. Phù giác mạc có thể kèm theo những vết rạn của màng Descemet, đó là những đường theo hướng ngang hoặc đồng tâm với vùng rìa (Hình 1.2). Những vết rạn của màng Descemet có thể để lại sẹo giác mạc nếu phù nhu mô kéo dài.
- **Củng mạc mỏng**: nhãn cầu giãn to sẽ làm cho củng mạc mỏng đi, để lộ màu xanh của hắc mạc bên dưới (lồi mắt trâu).

- **Những dấu hiệu khác:** tiền phòng thường sâu hơn bình thường, có thể cận thị hoặc loạn thị và lệch thể thủy tinh do giãn cứng mạc.



Hình 1.1 - Giác mạc to.

Hình 1.2 - Vết rách màng Descemet.



**Chẩn đoán glôcôm bẩm sinh dựa vào:**

- Những dấu hiệu của giác mạc: giác mạc to, có thể phù kèm theo các vết rạn của màng Descemet.
- Nhãn áp: thường cao, trong khoảng 30 - 40 mm Hg. Sự chênh lệch nhãn áp giữa 2 mắt cũng là một dấu hiệu gợi ý glôcôm bẩm sinh. Nên đo nhãn áp với thuốc gây tê tại chỗ vì các thuốc gây mê sẽ làm thay đổi nhãn áp (thường thấp hơn).
- Soi góc tiền phòng: ở trẻ em, soi góc tiền phòng tốt nhất là với kính tiếp xúc Koeeppe. Trong glôcôm bẩm sinh, hình ảnh điển hình của góc tiền phòng là mỏng mắt bám về phía trước, các cấu trúc của góc (dải thể mi, vùng bè, cửa củng mạc) thấy rõ hơn.
- Tổn hại thị thần kinh: lõm đĩa rộng hơn bình thường (tỉ lệ đường kính lõm đĩa/đĩa lớn hơn 3/10) hoặc có mất cân đối lõm đĩa ở 2 mắt.

## 1.2. Chẩn đoán phân biệt

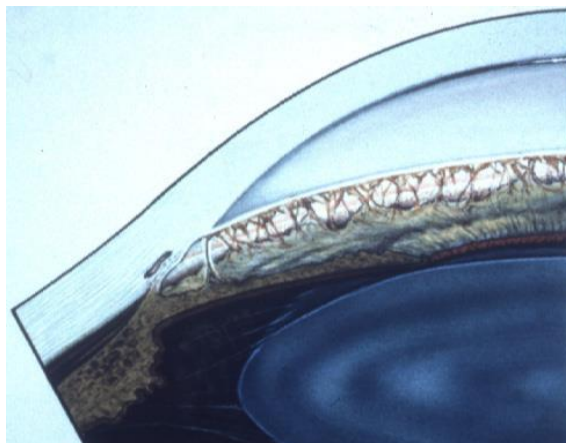
Một số bệnh khác có thể có những dấu hiệu và triệu chứng giống như của glôcôm bẩm sinh cần đặt ra vấn đề chẩn đoán phân biệt, đó là:

- Giác mạc to: bệnh giác mạc to bẩm sinh, cận thị trục.
- Giác mạc mờ đục: viêm giác mạc bẩm sinh (do rubêôn, herpes), loạn dưỡng nội mô giác mạc bẩm sinh, rối loạn chuyển hóa mucopolysacharit, chấn thương sản khoa.
- Lõm đĩa rộng: khuyết đĩa thị, teo thị thần kinh, thiếu sản thị thần kinh, lõm đĩa sinh lí rộng.
- Chảy nước mắt : do tắc lệ đạo bẩm sinh, tổn hại biểu mô giác mạc bẩm sinh.

### 1.3. Bệnh sinh

Cơ chế sinh bệnh của glôcôm bẩm sinh là do sự kém phát triển của vùng bè giác-cứng mạc (loạn sản vùng bè) trong đó không có ngách góc tiền phòng và mống mắt bám trực tiếp vào vùng bè, có thể che lấp một phần hoặc toàn bộ vùng bè (Hình 1.3).

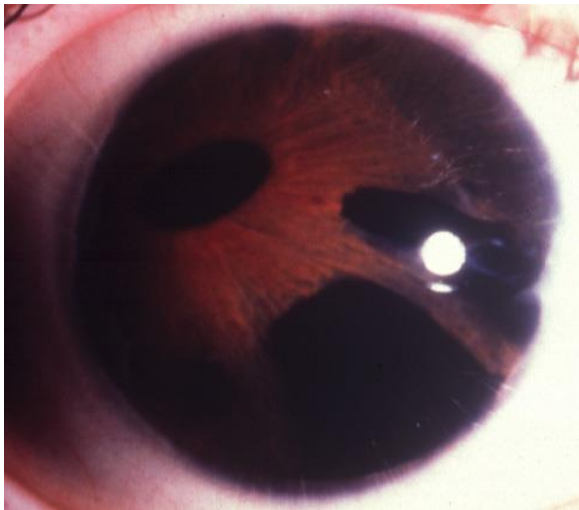
*Hình 1.3 - Loạn sản vùng bè*



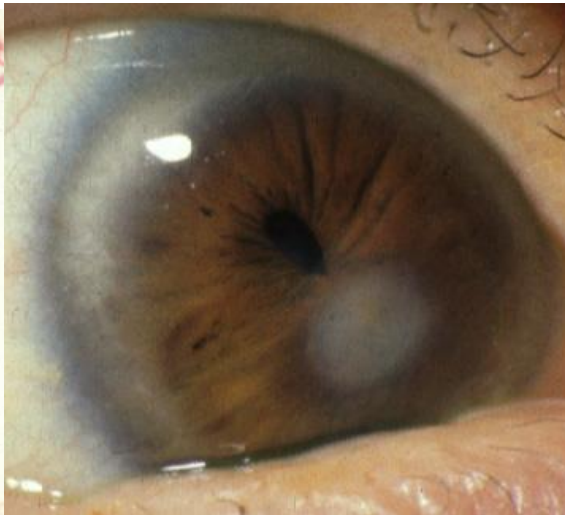### 1.4. Một số hình thái glôcôm bẩm sinh đặc biệt

Ngoài hình thái glôcôm bẩm sinh nguyên phát, glôcôm bẩm sinh còn có thể nằm trong một số bệnh loạn dưỡng mống mắt và giác mạc:

- Dị thường Axenfeld: đường Schwalbe nổi rõ và phát triển về phía trước (vòng phôi sau giác mạc), tại đó có các dải mống mắt bám vào.
- Dị thường Rieger: dị thường Axenfeld kèm theo những dị thường mống mắt như thiếu sản nhu mô mống mắt, lệch đồng tử, đa đồng tử (Hình 1.4), lộn màng bồ đào (biểu mô sắc tố mống mắt lộn ra mặt trước ở gần đồng tử).
- Hội chứng Rieger (Hình 1.5): dị thường Rieger kèm theo những bất thường toàn thân như răng nhỏ và thưa, thiếu sản hàm dưới, hai mắt cách xa.
- Hội chứng Peters: đục giác mạc vùng trung tâm, dính mống mắt hoặc thể thủy tinh vào mặt sau giác mạc, nhãn cầu nhỏ, thiếu sản mống mắt.
- Tất không có mống mắt: mống mắt khuyết một phần hoặc toàn bộ, kèm theo đục giác mạc, giác mạc nhỏ, dính mống mắt giác mạc.



Hình 1.4 - Teo móng mắt.



Hình 1.5 - Dị thường Peters.

## 1.5. Điều trị

Điều trị glôcôm bẩm sinh chủ yếu là phẫu thuật. Điều trị bằng thuốc thường chỉ để chuẩn bị cho phẫu thuật hoặc bổ xung sau phẫu thuật.

### **Điều trị phẫu thuật**

Các phẫu thuật sau có thể dùng cho glôcôm bẩm sinh:

- *Phẫu thuật mở góc* (goniotomy): rạch mở góc tiền phòng (trong khi soi góc) bằng một dao nhỏ có dạng kim tiêm. Phẫu thuật này chỉ thực hiện được khi giác mạc còn trong.
- *Phẫu thuật mở bè* (trabeculotomy): đường rạch từ bên ngoài, bộc lộ ống Schlemm, luôn một dụng cụ giống như sợi dây thép vào ống Schlemm, sau đó tách vào vùng bè. Mục đích của phẫu thuật là mở thông giữa tiền phòng và ống Schlemm. Phẫu thuật này thường được chỉ định khi giác mạc bị mờ đục không soi được góc tiền phòng.
- *Phẫu thuật cắt bè* (trabeculectomy): mở lỗ thông giữa tiền phòng và khoang dưới kết mạc. Lỗ thông được bảo vệ bằng một lớp vạt củng mạc mỏng. Phẫu thuật cắt bè có thể kèm theo sử dụng thuốc chống sẹo xơ (mitomycin C, 5-Fluorouracil) trong những trường hợp có nguy cơ thất bại.
- *Một số phẫu thuật khác*: trong một số trường hợp đặc biệt, người ta có thể dùng một số phẫu thuật khác như đốt laser vùng bè, điện đông hoặc lạnh đông vùng thể mi, hoặc đặt van dẫn lưu thủy dịch (Molteno, Baerveldt, v.v.).

### **Điều trị thuốc**

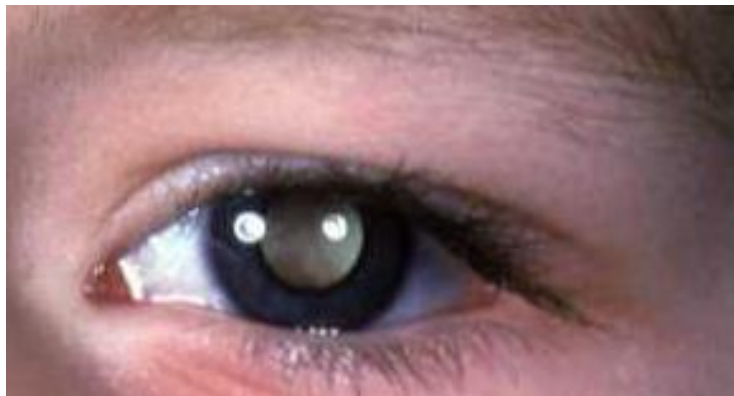Các thuốc hạ nhãn áp có thể dùng cho glôcôm bẩm sinh bao gồm: thuốc ức chế anhydrasa carbonic (acetazolamit dạng uống hoặc dorzolamit dạng tra mắt) và thuốc phong bế beta (như timolol hoặc betaxolol).

## 2. BỆNH UNG THƯ VÕNG MẠC

Ung thư võng mạc là bệnh hiếm gặp nhưng là một bệnh u ác tính thường gặp nhất của mắt trẻ em. Bệnh gây ra bởi một đột biến gen, có yếu tố di truyền và có thể dẫn đến tử vong nếu không được chẩn đoán và điều trị sớm.

### 2.1. Chẩn đoán

Dấu hiệu thường gặp nhất của bệnh ung thư võng mạc là đồng tử trắng (Hình 2.1). Ở trong tối, đồng tử giãn to làm cho mắt bệnh nhân có ánh xanh (trông như ánh mắt mèo mù), dấu hiệu thường giúp cho bố mẹ bệnh nhân phát hiện ra bệnh. Những dấu hiệu khác có thể gặp trong bệnh ung thư võng mạc như lác mắt, viêm màng bồ đào, viêm tổ chức hóc mắt, mù tiền phòng, xuất huyết dịch kính, hoặc tăng nhãn áp thường đặt ra vấn đề phân biệt với một số bệnh mắt khác.

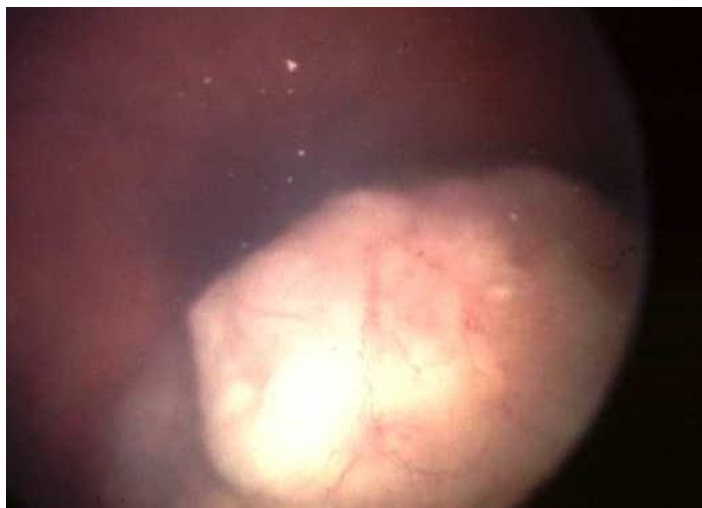

Hình 2.1 - Đồng tử trắng

Soi đáy mắt là khám nghiệm quan trọng để chẩn đoán bệnh. Tổn thương ở võng mạc có biểu hiện khác nhau tùy theo hướng phát triển của u. Khối u nhỏ (còn khu trú giữa màng ngăn trong và màng ngăn ngoài) có màu xám. Khối u hướng nội (endophytic), tức là xâm nhập qua màng ngăn trong của võng mạc, có màu trắng hoặc màu vàng, nhiều múi, trên mặt u có thể có những mạch máu nhỏ (Hình 2.2). Những tế bào và mảnh u bị tách ra xâm nhập vào dịch kính gây ra những dấu hiệu như viêm nội nhãn hoặc xâm nhập tiền phòng tạo ra dấu hiệu giả mù tiền phòng. Khối u hướng ngoại (exophytic), tức là u phát triển bên dưới võng mạc thường có màu vàng-trắng và các mạch máu võng mạc bên trên khối u giãn và ngoằn ngoèo, sự phát triển khối u có thể kèm theo tăng tiết dịch dưới võng mạc trông giống như bệnh Coats. Khối u lớn thường có cả những dấu hiệu của u hướng nội và hướng ngoại.

Các phương pháp chẩn đoán hình ảnh giúp xác định chẩn đoán. Khám siêu âm và chụp cắt lớp có thể thấy rõ kích thước và vị trí khối u hoặc thấy hình ảnh canxi hóa trong khối u (dấu hiệu đặc trưng của ung thư võng mạc), ngoài ra còn có thể xác định sự phát triển của u ra ngoài nhãn cầu hay vào nội sọ.





Hình 2.2 - Khối u võng mạc

## 2.2. Chẩn đoán phân biệt

Cần phân biệt ung thư võng mạc với một số bệnh mắt trẻ em khác cũng có dấu hiệu đồng tử trắng:

- Bệnh Coats: những biến đổi mạch máu (giãn mạch) ở ngoại vi võng mạc, dịch dưới võng mạc nhiều, không có canxi, thường ở hai mắt, không có yếu tố di truyền.
- Bệnh võng mạc trẻ đẻ non: gặp ở trẻ đẻ non có cân nặng khi sinh thấp và được điều trị bổ sung oxy. Tăng sinh xơ mạch và bong võng mạc làm cho đồng tử có màu trắng.
- Tồn lưu tăng sinh dịch kính nguyên thủy: tăng sinh mạch và thần kinh đệm trong dịch kính, nhãn cầu nhỏ, đục thể thủy tinh, các nếp thể bị kéo dài ra (thấy rõ khi giãn đồng tử), glôcôm, bong võng mạc.
- Viêm màng bồ đào bẩm sinh: thường có dính bờ đồng tử, có thể kèm theo đục thể thủy tinh.
- Đục thể thủy tinh bẩm sinh: đục ngay sau mống mắt, có thể kèm theo lác, rung giật nhãn cầu.
- Bệnh giun toxocara: có hình ảnh một u hạt trong võng mạc hoặc một viêm nội nhãn, các dải xơ co kéo trong dịch kính có thể gây bong võng mạc.

## 2.3. Điều trị

Nếu khối u lớn và đe dọa sinh mạng thì cần phẫu thuật cắt bỏ nhãn cầu với thị thần kinh dài. Tiên lượng tốt nếu u chưa phát triển ra ngoài qua thị thần kinh.

Nếu u còn nhỏ thì có thể điều trị bảo tồn bằng một trong các phương pháp:

- Lạnh đông: chỉ định cho khối u nhỏ và ở phía trước.
- Quang đông hồ quang xenon hoặc laser (argon và krypton): chỉ định cho u nhỏ và ở phía sau.

- Tia xạ: chiếu từ xa (chỉ định cho u lớn và ở phía sau) hoặc dùng tấm đồng vị phóng xạ (thường dùng cobalt-60, iodine-125, ruthenium-106, và iridium-192) cố định trên củng mạc tại vị trí khối u (chỉ định cho u kích thước trung bình).

Liệu pháp hóa học: dùng cho những trường hợp đã di căn hoặc có nhiều nguy cơ di căn toàn thân. Những thuốc thường dùng là vincristine sulfate (Oncovin), doxorubicine (Adriamycin), cyclophosphamide (Cytosane), carboplatin (Paraplatin).

### **3. BỆNH ĐỤC THỂ THỦY TINH**

Đục thể thủy tinh ở trẻ em là một bệnh mắt khá phổ biến. Bệnh có thể ở một hoặc hai mắt, có ngay từ khi sinh ra hoặc xuất hiện muộn hơn. Đục thể thủy tinh có thể đơn độc hoặc kèm theo nhiều tổn thương khác ở mắt và toàn thân. Trước đây, đục thể thủy tinh ở trẻ em thường được xử lý muộn, do đó khả năng phục hồi thị lực rất hạn chế vì nhược thị. Hiện nay, nhờ những tiến bộ về máy móc cũng như những cải tiến về kỹ thuật, người ta đã có thể phẫu thuật đục thể thủy tinh ở trẻ em từ rất sớm, nhờ đó tiên lượng thị lực trở nên tốt hơn rất nhiều.

#### **3.1. Chẩn đoán**

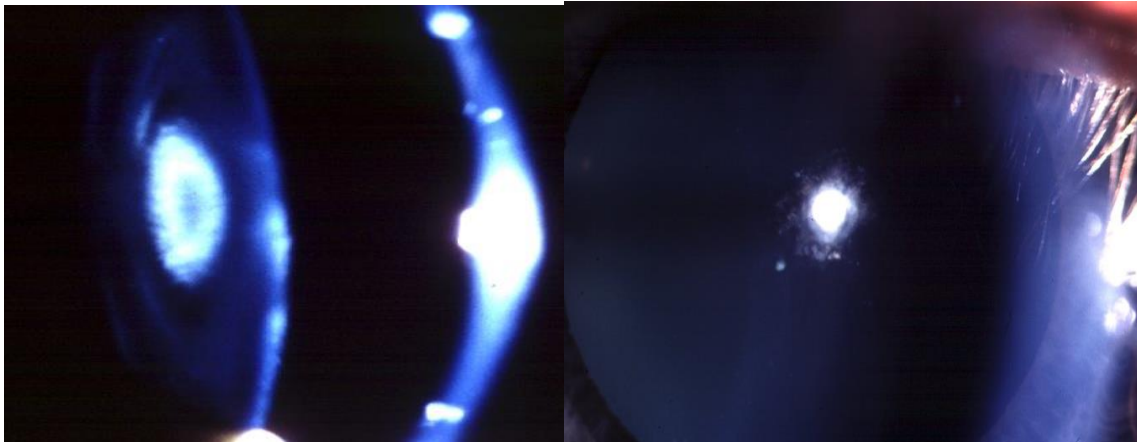
Chẩn đoán đục thể thủy tinh rất dễ dàng, phần lớn có thể thấy được bằng mắt thường với dấu hiệu chủ yếu là đồng tử màu trắng và mất ánh hồng của đồng tử. Để khám và đánh giá chi tiết, cần dùng thuốc giãn đồng tử. Nếu thể thủy tinh đục nhiều thì có thể không soi được đáy mắt. Đục thể thủy tinh có thể kèm theo những tổn thương khác của mắt như: rung giật nhãn cầu, nhãn cầu nhỏ, khuyết móng mắt, khuyết võng mạc, teo thị thần kinh, lác, v.v...

#### **3.2. Chẩn đoán phân biệt**

Cần phân biệt đục thể thủy tinh với với một số bệnh khác của võng mạc ở trẻ em có thể có dấu hiệu đồng tử trắng như: ung thư võng mạc, bệnh võng mạc trẻ đẻ non, bệnh Coats, tồn lưu tăng sinh dịch kính nguyên thủy, bệnh giun toxocara, bong võng mạc, v.v. (xem thêm mục 2.2, chẩn đoán phân biệt ung thư võng mạc).

#### **3.3. Các hình thái**

Khám bằng sinh hiển vi với giãn đồng tử cho phép đánh giá chi tiết cũng như xác định vị trí đục và giúp phân loại đục thể thủy tinh theo các hình thái khác nhau: đục nhân (Hình 3.1), đục vỏ, đục lớp (nhiều lớp đục bên ngoài đường khớp chữ Y, nhân còn trong), đục dạng màng (nhân và lớp vỏ teo đi, bao trước và bao sau áp sát nhau, thương có canxi hóa), đục cực trước (Hình 3.2), đục dưới bao trước, đục cực sau, đục hình cây thông nôm, v.v. Việc phân loại đục thể thủy tinh này có thể cho biết thời gian xuất hiện đục thể thủy tinh và tiên lượng. Đục nhân và đục cực trước thường là bẩm sinh, đục lớp và đục dưới bao thường do mắc phải. Đục cực trước thường nhỏ (dưới 1-2 mm), ít tiên triễn ít ảnh hưởng thị lực, do đó thường không cần phẫu thuật.



Hình 3.1 - Đục nhân

Hình 3.2 - Đục cực trước

### 3.4. Bệnh căn

Đục thể thủy tinh không rõ nguyên nhân chiếm khoảng 50 - 60% các trường hợp, khoảng 30% do di truyền, còn lại là do các bệnh toàn thân (các hội chứng Hallerman-Streff, Lowe, Down, Alport, Marfan, bệnh tăng galactosa huyết, giảm canxi huyết, thiếu năng tuyến cận giáp, v.v.) hoặc nhiễm trùng từ trong bào thai (rubella, lao, toxoplasma, herpes, v.v.).

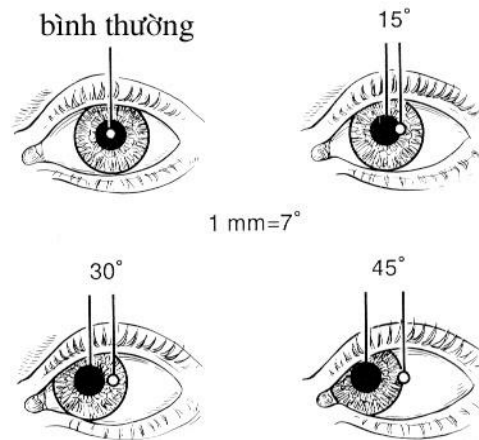
### 3.5. Điều trị

Đối với đục thể thủy tinh bẩm sinh, phẫu thuật cần thực hiện càng sớm càng tốt để tránh nhược thị. Phương pháp phẫu thuật đục thể thủy tinh ở trẻ em khác với ở người lớn. Đối với trẻ dưới 2 tuổi, thường chưa có chỉ định đặt kính nội nhãn. Phương pháp thường dùng là phẫu thuật rửa hút hoặc cắt thể thủy tinh (bằng đầu cắt dịch kính). Đối với trẻ trên 2 tuổi, có thể phẫu thuật đặt kính nội nhãn trong bao. Đục bao sau thường xuất hiện sớm sau phẫu thuật thể thủy tinh ở trẻ em, vì vậy trong khi phẫu thuật có thể đồng thời tiến hành cắt bao sau và cắt dịch kính phía trước để tránh nguy cơ đục bao sau thứ phát. Sau phẫu thuật cần sớm điều trị nhược thị (tức là sự giảm thị lực do mắt không được nhìn) bằng điều chỉnh khúc xạ (kính tiếp xúc, kính gọng) kết hợp với bịt mắt tốt hơn (trường hợp đục thể thủy tinh một mắt).

## 4. BỆNH LÁC MẮT Ở TRẺ EM

Lác mắt là một bệnh khá phổ biến ở trẻ em trong đó có sự lệch trục nhãn cầu của một hoặc hai mắt. Mắt bị lác có thể lệch vào trong hoặc ra ngoài (lác ngang), lên trên hoặc xuống dưới (lác đứng), hoặc lác ngang phối hợp lác đứng (lác chéo). Mắt lác thường xuất hiện rõ khi hai mắt nhìn thẳng phía trước. Nếu che mắt không lác thì mắt lác sẽ chuyển động để đưa mắt trở về tư thế nhìn thẳng.

## 4.1. Khám lác

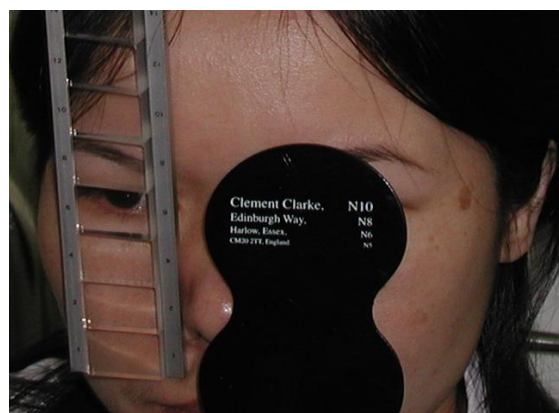

Hình 4.1 - Đo độ lác bằng phương pháp Hirschberg

Khám lác bao gồm nhiều bước và rất quan trọng vì nó có ảnh hưởng quyết định đến việc chẩn đoán, điều trị và tiên lượng. Những yêu cầu cơ bản của quá trình khám lác bao gồm: bệnh sử lác, thị lực, khúc xạ, đo độ lác, vận nhãn, và thị giác hai mắt. Khi khai thác bệnh sử, một số điểm chú ý như tuổi xuất hiện lác, những bất thường khi sinh, tính chất của lác (thường xuyên, từng lúc, lác một hoặc hai mắt). Khám thị lực ở trẻ em thường khó khăn và có thể đòi hỏi một số phương pháp đặc biệt nhằm phát hiện sự giảm thị lực do lác (nhược thị) để làm cơ sở cho quyết định tập luyện nhược thị hay phẫu thuật. Khám khúc xạ bao giờ cũng cần làm với thuốc liệt điều tiết để giúp phân biệt lác do điều tiết và không do điều tiết. Việc xác định đúng khúc xạ và điều chỉnh kính thích hợp là một phần quan trọng trong quá trình điều trị.

Đo độ lác cho biết hình thái lác và mức độ lác. Có nhiều phương pháp đo độ lác. Đơn giản nhất là phương pháp Hirschberg (Hình 4.1) (dùng một nguồn sáng chiếu thẳng trước mắt, cách mắt khoảng 40 cm và quan sát ánh phản quang ở trung tâm đồng tử. Nếu mắt lác trong thì ánh phản quang lệch ra ngoài, nếu mắt lác ngoài thì ánh phản quang lệch vào trong. Cứ mỗi 1mm độ lệch của chấm phản quang thì tương ứng 7 - 8 độ lác, chấm phản quang lệch đến bờ đồng tử tương ứng lác 15 độ, lệch đến rìa giác mạc tương ứng lác 45 độ). Để đo độ lác chính xác hơn, có thể dùng lăng kính, phương pháp Krimsky (lăng kính phối hợp che mắt), hoặc đo bằng máy synoptophore). Khám vận động nhãn cầu giúp phân biệt lác liệt với lác cơ năng và những bất thường vận động do lác (tăng hoạt, giảm hoạt). Khám thị giác hai mắt nhằm phát hiện những thích ứng bất thường của thị giác do lác đòi hỏi phải tập luyện phục hồi thị giác hai mắt trước phẫu thuật.

Hình 4.2 - Đo độ lác bằng lăng kính



## 4.2. Các hình thái lác

### 4.2.1. Lác trong

Lác trong bẩm sinh là hình thái thường gặp nhất (chiếm khoảng 40% trong số các hình thái lác). Lác trong có thể ở một mắt (chứng tỏ mắt nhược thị) hoặc luân phiên hai mắt nếu thị lực hai mắt tương đương. Các hình thái lác trong phổ biến nhất là: lác trong vô căn (xuất hiện từ rất sớm, tật khúc xạ không đáng kể, độ lác thường ổn định), lác trong điều tiết do tật khúc xạ (lác xuất hiện muộn hơn, thường có viễn thị cao, lác trong nhiều khi bệnh nhân nhìn vật ở gần), và lác trong điều tiết không do tật khúc xạ (tật khúc xạ không đáng kể kèm theo bất thường của tỉ số qui tụ điều tiết trên điều tiết [AC/A]).



Hình 4.3 - lác trong

### 4.2.2. Lác ngoài

Tỉ lệ lác ngoài ít hơn nhiều so với lác trong. Hai hình thái thường gặp của lác ngoài là lác ngoài thường xuyên và lác ngoài từng lúc. Lác ngoài thường xuyên thường xuất hiện sớm, độ lác cao, khúc xạ ổn định, có thể kèm theo tổn hại thực thể (nhất là đục thể thủy tinh, bệnh giác mạc, tổn hại võng mạc và thị thần kinh). Lác ngoài từng lúc thường xuất hiện muộn hơn, ít bị nhược thị).

### 4.2.3. Một số hình thái lác đặc biệt

- Hội chứng Duane: mắt lác (vào trong hoặc ra ngoài), có thể không lác, kèm theo khe mi hẹp lại khi mắt đưa vào trong, vận nhãn hạn chế vào trong hoặc ra ngoài.
- Hội chứng Brown: mắt hạn chế đưa vào và lên trên, vận nhãn các hướng khác bình thường, mắt không lác hoặc lác xuống dưới. Hội chứng này có thể bẩm sinh hoặc mắc phải, do tổn hại cơ chéo lớn hoặc ròng rọc cơ.
- Hội chứng Mobius: lác trong do liệt các dây thần kinh VI, VII. Lác trong với độ lác lớn, hai mắt không liếc được ra ngoài, kèm theo teo đầu lưỡi (liệt dây thần kinh XII).
- Liệt hai cơ đưa mắt lên: mắt bị liệt thường lác dưới và không liếc được theo các hướng lên trên.
- Liệt cơ chéo lớn bẩm sinh: mắt liệt lác lên trên, kèm theo tư thế lệch đầu về bên mắt lành và cằm hạ xuống.

- Hội chứng chữ cái (A hoặc V): trong hội chứng chữ A, ở mắt lác trong thì độ lác tăng khi mắt nhìn lên và giảm khi mắt nhìn xuống, ở mắt lác ngoài thì độ lác tăng khi mắt nhìn xuống và giảm khi mắt nhìn lên. Hội chứng chữ V ngược lại với hội chứng chữ A.

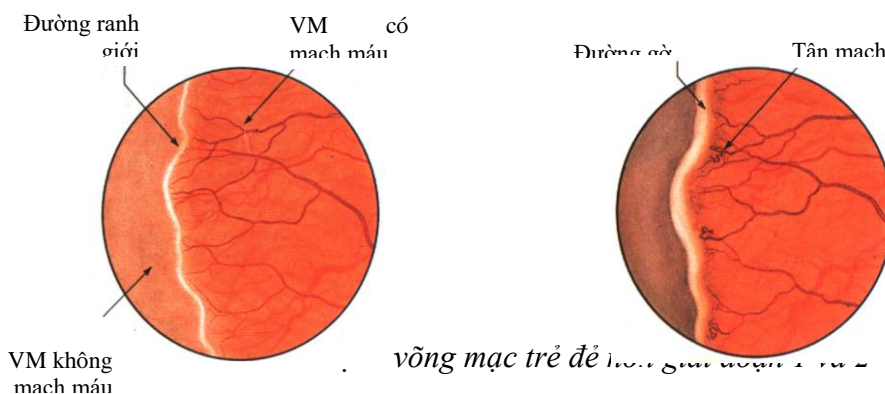
## 5. BỆNH VÕNG MẠC TRẺ ĐỂ NON

Bệnh võng mạc trẻ đẻ non (còn gọi là xơ sản sau thể thủy tinh) trước đây là nguyên nhân quan trọng nhất dẫn đến mù lòa ở trẻ em. Bệnh xuất hiện ở những trẻ đẻ chưa đủ tháng, cân nặng khi sinh thấp và được chăm sóc trong môi trường có nồng độ oxy cao của lồng ấp. Những năm gần đây, nhờ những tiến bộ trong việc chăm sóc trẻ đẻ non, tỉ lệ trẻ đẻ non có cân nặng thấp sống được càng tăng nên bệnh võng mạc trẻ đẻ non đã trở thành vấn đề càng ngày càng được chú ý. Hiện nay, sự hiểu biết về cơ chế bệnh sinh cũng như việc điều chỉnh mức oxy lồng ấp thích hợp đã góp phần làm giảm đáng kể tỉ lệ mù lòa do bệnh. Bệnh võng mạc trẻ đẻ non nếu được phát hiện và điều trị sớm thì có thể ngăn chặn được mù lòa.

### 5.1. Bệnh sinh

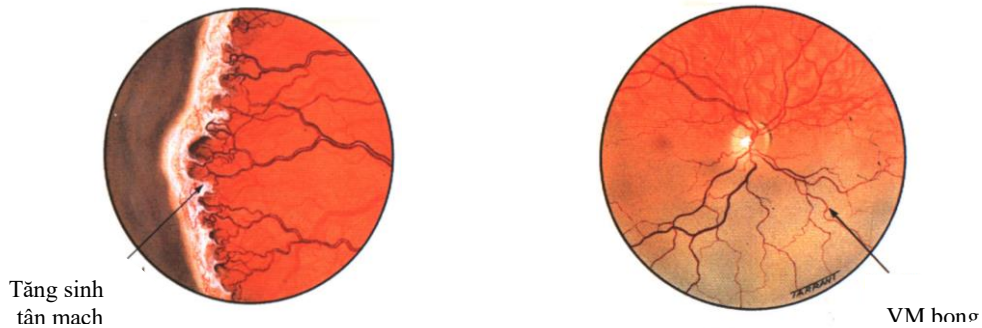
Cơ chế bệnh sinh của bệnh võng mạc trẻ đẻ non hiện nay vẫn còn chưa rõ ràng. Một thuyết phổ biến nhất hiện nay nêu lên sự liên quan với nồng độ oxy. Nồng độ oxy tăng dẫn đến sự co các mạch máu chưa hoàn chỉnh ở võng mạc ngoại vi, từ đó gây ra thiếu máu cục bộ và tăng sinh tân mạch và xơ hóa ở vùng võng mạc thiếu máu, cuối cùng là bong võng mạc. Nhiều yếu tố có liên quan đến sự phát sinh bệnh như cân nặng khi sinh, số tháng tuổi khi sinh, hội chứng suy hô hấp hoặc bệnh nhiễm trùng khi sinh. Trong số này, cân nặng khi sinh thấp là yếu tố nguy cơ quan trọng nhất của bệnh. Trẻ đẻ non có cân nặng khi sinh càng thấp thì nguy cơ xuất hiện bệnh võng mạc càng cao. Khoảng 50% trẻ sinh ra với cân nặng dưới 1250 g có dấu hiệu của bệnh võng mạc trẻ đẻ non.

### 5.2. Chẩn đoán



Bệnh võng mạc trẻ đẻ non thường xuất hiện ở võng mạc ngoại vi, nhất là ở phía thái dương. Bệnh tiến triển theo 3 giai đoạn (Hình 5.1 và 5.2): Giai đoạn 1, có một đường ranh giới rõ ràng (tức là cầu nối tắt giữa động mạch và tĩnh mạch) giữa vùng võng mạc có mạch máu và vùng võng mạc chưa có mạch máu. Giai đoạn 2, xuất hiện một gờ nổi lên (cầu nối tắt to ra). Giai đoạn 1 và 2 tiên lượng tốt, bệnh có thể tự thoái triển. Giai đoạn 3, từ đường gờ sinh ra các tân mạch phát triển vào trong dịch kính. Tân mạch cũng có thể

xuất hiện ở võng mạc cực sau (giai đoạn bồ xung). Giai đoạn 3 và giai đoạn bồ xung có tiên lượng nặng, vì tân mạch có thể ảnh hưởng đến thị lực và là nguyên nhân gây tăng sinh xơ và co kéo dẫn đến bong võng mạc.



Hình 5.2 - Bệnh võng mạc trẻ đẻ non giai đoạn 3 và 4

### 5.3. Chẩn đoán phân biệt

Cần phân biệt bệnh võng mạc trẻ đẻ non với các bệnh có dấu hiệu đồng tử trắng như: đục thể thủy tinh, bệnh Coats, ung thư võng mạc, viêm màng bồ đào, tồn lưu tăng sinh dịch kính nguyên thủy, hoặc một số tổn hại võng mạc bẩm sinh khác.

### 5.4. Điều trị

Điều trị bệnh võng mạc trẻ đẻ non chủ yếu bằng phẫu thuật, ở giai đoạn sớm có thể điều trị bằng lạnh đông, quang đông laser để tiêu hủy các vùng võng mạc thiếu máu. ở giai đoạn muộn điều trị bằng phẫu thuật cắt dịch kính-võng mạc.

### Sách cần đọc thêm

1. Bài giảng nhãn khoa lâm sàng
2. Bài giảng Mắt - Tai mũi họng

## TÀI LIỆU THAM KHẢO

1. Bài giảng Mắt -Tai Mũi Họng-Răng hàm mặt (Trường Đại học Y Hà nội) (1973), Nhà xuất bản Y học.
2. Nguyễn Đức Anh (1993) Bệnh Glôcôm, nhà xuất bản Y Học Hà nội. (Dịch từ Basic and clinical science course - Section 10 Glaucoma- American Academy of Ophthalmologie)
3. Phan Dẫn và cs (2004). Nhãn khoa giản yếu, Nhà xuất bản y học, tập 1
4. Nguyễn Chí Dũng (2003), *Chăm sóc mắt ban đầu ở cộng đồng*, Viện Mắt , Hà nội.
5. Đỗ thị Thái Hà “Nghiên cứu một số đặc điểm dịch tễ học lâm sàng của bệnh nhân glôcôm điều trị tại khoa tồn hợp Viện Mắt (từ tháng 10-2000 đến tháng 9-2002)- Luận văn thạc sĩ Y học” – 2002
6. Nguyễn Duy Hoà (1997), *Bệnh mắt hột*, Nhà xuất bản Y học, Hà nội.
7. Nguyễn Duy Hoà (1972), *Bệnh mắt hột*, Nhãn khoa tập I, Nhà xuất bản Y học, Hà nội.
8. Nguyễn xuân Nguyên, Tôn Thất Hoạt (1973), Nhãn khoa tập I,II. Nhà xuất bản Y học, Hà nội
9. Tôn Thị Kim Thanh (2002), *Đánh giá tình hình mù loà, hiệu quả và những trở ngại đối với can thiệp mổ đục thể thủy tinh ở cộng đồng hiện nay*, Công trình NCKH cấp bộ, Bệnh viện Mắt TW, Hà nội.
10. Hà Huy Tiến, Nguyễn Đức Anh. Nhãn khoa lâm sàng (1992 – sách dịch).
11. Nguyễn Thị Thanh Thu (2002) “ Nghiên cứu nhãn áp trung bình của một nhóm người Việt nam trưởng thành bằng nhãn áp kế Goldmann”
12. Vũ Anh Tuấn, “Hình thái lâm sàng và biện pháp xử lý đục thể thủy tinh do vết thương xuyên nhãn cầu”. Luận văn thạc sĩ y học 1996.
13. Giáo trình khoa học cơ sở và lâm sàng, Hội nhãn khoa Mỹ (1995 – 1996). Sách dịch. Nhà xuất bản y học, tập 1..12.
14. American Academy of ophthalmology: Fundamental and principles of ophthalmology. Section 2, 2002-2003.
15. Basis and clinical science course (1993 -1994), Section 8: External disease and cornea.
16. Chandler PA , Grant WM , Epstein DL, Allingham RR, Schuman JS (1997). “Glaucoma” Fourth Edition
17. Daniel Vaughan, Taylor Asbury, Paul Riordan-Eva : General ophthalmology. 13th edition 1992.



18. Douglas J. Rhee, Mark F. Pyfer, Mark A. Frieberg: The Wills Eye manual. 3rd edition 1999.
19. Ellis Philip P.: Ocular therapeutics and pharmacology, 7th edition 1985.
20. Frank G. Berson: Basic ophthalmology for medical students and primary care residents. 6th edition 1993.
21. Henry Saraux, Benrand Biais, Christian Rossazza (1988 ) “Ophtalmologie” – Paris Milan Barcelona Mexico
22. Kanski J.: Clinical ophthalmology. 4th edition 2000.
23. Kenneth W. Wright (1997). Textbook of ophthalmology, First edition, Library of Congress Cataloging – in publication data, Printed in the USA.
24. Lang Gehard K.: Ophthalmology, Thieme, New York 2000.
25. Pouliquen: Précis d’ophtalmologie.
26. Saraux H., Biais B., Rossazza C.: Ophtalmologie. Masson, Paris 1988.
27. Shields MB (1997 ) “Textbook of Glaucoma” - Fourth Edition-
28. Stéphane Ganem. Yves Lachkar, Patrice Vo Tan (1997 ) “ Ophtalmologie clinique”
29. Vaughan Daniel G., Asbury Taylor, Riordan-Eva Paul: General ophthalmology. 13th edition 1992.
30. WHO (1993), *Primary Health care level management of trachoma*, Program for the prevention of Blindness.

**PHẦN II**

**CÂU HỎI TỰ LƯỢNG GIÁ**

## ĐẠI CƯƠNG VỀ GIẢI PHẪU VÀ SINH LÝ MẮT

### I. Câu hỏi MCQ

*Khoanh tròn chữ cái đứng đầu một ý trả lời đúng nhất trong các câu dưới đây:*

- Chiều dài trục nhón cầu của người trưởng thành là
  - 16 - 18 mm
  - 18 - 20 mm
  - 20 - 22 mm
  - 22 - 24 mm
  - 24 - 26 mm
- Cấu tạo của giác mạc gồm :
  - 1 lớp
  - 2 lớp
  - 3 lớp
  - 4 lớp
  - 5 lớp
- Lớp **khụng** thuộc cấu trúc của giác mạc là
  - Biểu mô sắc tố
  - Màng Bowman
  - Nhu mô
  - Màng Descemet
  - Nội mô
- Cường suất hội tụ của giác mạc là :
  - 40 dioptries
  - 45 dioptries
  - 50 dioptries
  - 55 dioptries
  - 60 dioptries
- Củng mạc được cấu tạo từ :
  - cơ vôn
  - cơ trơn
  - gôlatine
  - collagen
  - kôratine
- Thần kinh điều khiển cơ vũng đồng tử là :
  - Sợi vận động chủ động đến từ dây III
  - Sợi cảm giác đến từ dây V
  - Sợi giao cảm đến từ hạch giao cảm cổ
  - Sợi phó giao cảm đến từ dây III
  - Thần kinh bán tự động
- Thần kinh điều khiển cơ nan hoa của móng mắt là :
  - Sợi vận động chủ động đến từ dây III
  - Sợi cảm giác đến từ dây V
  - Sợi giao cảm đến từ hạch giao cảm cổ
  - Sợi phó giao cảm đến từ dây III
  - Thần kinh bán tự động
- Chế tiết thủy dịch là chức năng của:
  - mống mắt
  - thể mi
  - hắc mạc
  - vùng mạc
  - dịch kính
- Lớp của thể mi có khả năng chế tiết thủy dịch là :
  - Lớp cơ thể mi
  - Lớp mạch máu
  - Lớp biểu mô sắc tố
  - Lớp tế bào biểu mô hình lập phương ở tua mi
  - Lớp giới hạn trong
- Hắc mạc là tổ chức cú nhiều :
  - Sắc tố Xantrophin
  - Collagen
  - Sắc tố melanine
  - Myôline
  - Axit hyaluronic
- Động mạch mi ngắn sau nuôi dưỡng phần nào của mắt :
  - mống mắt và thể mi
  - hắc mạc và vùng mạc
  - giác mạc
  - củng mạc
  - cơ trục ngoài
- Động mạch mi dài sau nuôi dưỡng phần nào của mắt :
  - mống mắt và thể mi
  - hắc mạc và vùng mạc
  - giác mạc
  - củng mạc
  - cơ trục ngoài
- Tế bào nón tập trung ở đâu trên vùng mạc :
  - Hoàng điểm
  - Gai thị

- C. Vùng xích đạo  
 D. Ora - Serrata  
 E. Vùng vùng mạc vụ cảm
14. Vai trò của tế bào que ở vùng mạc là:  
 A. Nhận biết các chi tiết trong điều kiện chiếu sáng tốt  
 B. Nhận biết hình khối trong điều kiện ánh sáng yếu  
 C. Nhận biết màu sắc  
 D. Liền lạc giữa cốc tế bào nón  
 E. Khụng cú vai trò sinh lý gỡ
15. Gai thị nằm ở phía nào so với hoàng điểm :  
 A. Phía thái dương  
 B. Phớa mũi  
 C. Phớa trờn  
 D. Phía dưới  
 E. Trùng với hoàng điểm
16. Chất Rodopsin cú trong:  
 A. tế bào nón  
 B. tế bào đa cực  
 C. tế bào hai cực  
 D. tế bào que  
 E. biểu mụ sắc tổ
17. Dỡy thần kinh thị giác đợc tạo bởi các sợi trục của :  
 A. tế bào nón  
 B. tế bào đa cực  
 C. tế bào hai cực  
 D. tế bào que  
 E. tế bào biểu mụ sắc tổ
18. Vùng vùng mạc đợc tưới máu kém nhất là :  
 A. Vùng mạc phớa thỏi dương  
 B. Vùng mạc phớa mũi  
 C. Vùng mạc phớa trờn  
 D. Vùng mạc phía dưới  
 E. Vùng mạc trung tỡm
19. Cụng suất hội tụ của thể thủy tinh là :  
 A. 10 dioptries  
 B. 15 dioptries  
 C. 20 dioptries  
 D. 25 dioptries  
 E. 30 dioptries
20. Bộ phận **khụng** tham gia khi mắt điều tiết là  
 A. Cơ thể mi  
 B. Dỡy Zinn  
 C. Thể thủy tinh  
 D. Đờng tử  
 E. Giỏc mạc
21. Ở người bỡnh thường điều tiết  
 A. chỉ xảy ra khi nhỡn xa  
 B. khụng cũn khi tuổi > 40  
 C. vẫn cũn sau mổ lấy thể thủy tinh  
 D. bị liệt khi tra atropin  
 E. cú ngay từ khi mới sinh
22. Dỡy thần kinh chi phối cảm giỏc giỏc mạc là :  
 A. Dỡy III  
 B. Dỡy IV  
 C. Dỡy V<sub>1</sub>  
 D. Dỡy VI  
 E. Dỡy VII
23. Số lượng cơ vận động nhón cầu là  
 A. 3 cơ  
 B. 4 cơ  
 C. 5 cơ  
 D. 6 cơ  
 E. 7 cơ
24. Liệt dỡy thần kinh III **khụng cú** biểu hiện :  
 A. Lệch nhón cầu ra ngoài  
 B. Sụp mi  
 C. Hạn chế nhỡn lờn trờn  
 D. Hạn chế nhỡn xuống dưới  
 E. Lệch nhón cầu vào trong
25. Liệt dỡy thần kinh VI biểu hiện bằng:  
 A. Mất hoàn toàn vận nhón  
 B. Hạn chế vận nhón lờn trờn  
 C. Hạn chế vận nhón ra ngoài  
 D. Hạn chế vận nhón vào trong  
 E. Hạn chế vận nhón xuống dưới
26. Hạch mi đợc tạo thành bởi :  
 A. Rễ thần kinh VI  
 B. Rễ thần kinh VII  
 C. Rễ vận động III, rễ cảm giác (V<sub>1</sub>) và rễ giao cảm cổ  
 D. Rễ thần kinh VIII  
 E. Rễ thần kinh X
27. Cơ vận nhón do dỡy thần kinh IV điều khiển là :  
 A. Cơ chéo bé  
 B. Cơ trực trờn  
 C. Cơ trực dưới  
 D. Cơ trực ngoài

- E. Cơ chộ lớn
28. Mắt bị lỏ liệt vào trong là do tổn thương
- Dỗ thần kinh số IV
  - Dỗ thần kinh số III
  - Dỗ thần kinh số VI
  - Dỗ thần kinh số VII
  - Dỗ thần kinh số IV và III
29. Cảm giác mi trên đợc chi phối bởi :
- Dỗ thần kinh VI
  - Dỗ thần kinh VII
  - Dỗ thần kinh III
  - Dỗ thần kinh VIII
- E. Dỗ thần kinh lệ, tròn, mũi
30. Cảm giác mi dưới đợc chi phối bởi :
- Dỗ thần kinh số II
  - Dỗ thần kinh số III
  - Dỗ thần kinh số IV
  - Dỗ thần kinh dưới hồ (thuộc nhánh của dỗ thần kinh số V<sub>2</sub>)
  - Dỗ thần kinh số VIII
31. Động tác nhắm mắt đợc chi phối bởi:
- Dỗ thần kinh III
  - Dỗ thần kinh IV
  - Dỗ thần kinh VII
  - Dỗ thần kinh VI
  - Dỗ thần kinh VIII
32. Động tác mở mắt đợc chi phối bởi :
- Dỗ thần kinh III
  - Dỗ thần kinh IV
  - Dỗ thần kinh VII
  - Dỗ thần kinh VI
  - Dỗ thần kinh VIII
33. Sụn mi do tổn thương dây thần kinh :
- III
  - IV
  - VI
  - V
  - VII
34. Số lượng tĩnh mạch trích trùng ở mỗi mắt là :
- 2
  - 3
  - 4
  - 5
  - 6
35. Động mạch mắt bắt nguồn từ động mạch
- cảnh ngoài
  - cảnh trong
  - màng não trước
  - màng não sau
  - đốt sống thõn nền
36. Động mạch và dây thần kinh đi qua lỗ thị giác là :
- Động mạch mắt và dây thần kinh thị giác
  - Tĩnh mạch trích trung và thần kinh thị giác
  - Động mạch mắt và dây thần kinh số III
  - Động mạch trung tâm vùng mạc và dỗ thần kinh số IV
  - Động mạch mắt và dây thần kinh số V
37. Tuyến Meibomius nằm ở lớp :
- Da mi
  - Cơ vũng mi
  - Cơ nông mi tròn
  - Sụn mi
  - Kết mạc
38. Vị trí của tuyến lệ chính ở hốc mắt là:
- Góc dưới ngoài
  - Góc dưới trong
  - Gúc tròn trong
  - Gúc tròn ngoài
  - Đỉnh hốc mắt
39. Thần kinh mi dài bắt nguồn từ :
- nhỏ thần kinh III
  - nhỏ thần kinh VI
  - nhỏ thần kinh IV
  - nhỏ thần kinh V
  - nhỏ thần kinh VII
40. Vị trí hừm rũng rọc ở đáy hốc mắt là :
- bờ trên
  - bờ dưới
  - bờ trong
  - bờ ngoài
41. Hốc mắt cú :
- 2 thành
  - 3 thành
  - 4 thành
  - 5 thành
  - 6 thành
42. Xoang **khụng** ở xung quanh hốc mắt là :
- Xoang tròn
  - Xoang bướm
  - Xoang hàm tròn

- D. Xoang sàng trước
- E. Xoang sàng sau

43. Ống lệ mũi đổ nước mắt vào :

- A. Ngóch mũi trên
- B. Ngóch mũi giữa
- C. Ngóch mũi dưới
- D. Xoang hàm trên
- E. Vòm họng

44. Tuyến chế tiết cú vai trĩ quyết định giữ ẩm cho mắt là :

- A. Tuyến lệ chính
- B. Tuyến lệ phụ
- C. Tuyến Meibomius

## II. Câu hỏi đúng sai

*Khoanh tròn chữ Đ nếu ý đúng và chữ S nếu ý sai:*

47. Trong lớp đệm của mống mắt có :

- A. Cơ vũng Đ - S
- B. Cơ dọc Đ - S
- C. Cơ chột Đ - S
- D. Cơ nan hoa Đ - S
- E. Cả 4 loại cơ núp trên Đ - S

48. Cấu trúc thuộc màng bồ đào là :

- A. Mống mắt Đ - S
- B. Thể mi Đ - S
- C. Thể thủy tinh Đ - S
- D. Hắc mạc Đ - S
- E. Vùng mạc Đ - S

49. Vai trò của thủy dịch là:

- A. Nuôi dưỡng thể thủy tinh Đ - S.
- B. Nuôi dưỡng mống mắt Đ - S.
- C. Gúp phần nuôi dưỡng giác mạc Đ - S.
- D. Tham gia vào quá trình điều tiết Đ - S.
- E. Duy trở nhón ỏp Đ - S.

50. Các môi trường trong suốt của mắt bao gồm :

- A. Giác mạc Đ - S.
- B. Củng mạc Đ - S.
- C. Thủy dịch Đ - S.
- D. Thể thủy tinh Đ - S.
- E. Dịch kính Đ - S.

D. Tuyến Zeiss

E. Tuyến Moll

45. Bệnh lý hay gây tổn thương giao thoa thị giác là :

- A. U tuyến yòn
- B. Lao màng nỏo
- C. Xuất huyết nỏo
- D. Áp-xe nỏo
- E. Vỡ nền sỏ

46. Nơi có trung khu thị giác ở vỏ nỏo là :

- A. thủy tròn
- B. thủy đĩnh
- C. thủy thỏi dương
- D. thủy chỏm
- E. thủy chỏm và thu thỏi dương

## NHÃN ÁP

### Câu hỏi MCQ

*Khoanh tròn chữ cái đứng đầu một ý trả lời đúng nhất trong các câu dưới đây:*

- Nhãn áp của người Việt Nam bình thường trong giới hạn sau
  - Từ 15 - 19 mmHg
  - Từ 15 - 30 mmHg
  - Từ 19 - 27 mmHg
  - Từ 16 - 22 mmHg
  - Từ 22 - 29 mmHg
- Tìm câu sai nói về nhãn áp sau đây
  - Nhãn áp hằng định trong ngày
  - NA tăng khi tăng trở lưu thủy dịch
  - NA thay đổi theo nhịp sinh học
  - Nhãn áp giảm khi teo nhãn cầu
  - Nhãn áp 2 bên mắt luôn bằng nhau
- Nhãn áp bình thường phải đảm bảo những tiêu chuẩn sau
  - Trị số trung bình của nhãn áp từ 16 – 22 mmHg
  - Sự chênh lệch nhãn áp ở 1 mắt trong 24 giờ < 3mmHg
  - Sự chênh lệch nhãn áp giữa 2 mắt < 5mmHg
  - Sự chênh lệch nhãn áp giữa 2 mắt < 3mmHg
  - Sự chênh lệch nhãn áp ở 1 mắt trong 24 giờ < 5mmHg
- Tìm những yếu tố gây tăng nhãn áp
  - Viêm tắc tĩnh mạch mắt
  - Viêm tắc tĩnh mạch chi dưới
  - Thông động tĩnh mạch cảnh xoang
  - ứ trệ lưu thông thủy dịch
  - Tăng huyết áp
- Những trường hợp nào sau đây chống chỉ định đo nhãn áp
  - Mắt đang có viêm kết mạc dịch
  - Mắt có trợt giác mạc
  - Mắt mới mổ 2 ngày
  - Mắt có chấn thương đục đập xuất huyết tiền phòng
  - Những người dưới 35 tuổi
- Những thuốc nào sau đây cần thiết cho việc đo nhãn áp
  - Dicain 1%
  - Atropin 1%
  - Cloroxit 0,4%
  - Fluorescein 1%
  - Hydrocortison
- Những trường hợp nào sau đây cần thiết đo nhãn áp
  - Những người có đau nhức mắt nhìn mờ, nhìn đèn có quầng xanh đỏ
  - Mắt bị chấn thương xuất huyết tiền phòng và nội nhãn
  - Mắt bị chấn thương xuyên phôi kẹt tổ chức nội nhãn
  - Tiền sử dùng corticosteroid kéo dài tại mắt hoặc toàn thân
  - Mắt có lõm teo gai rộng

## THỊ TRƯỜNG

### Câu hỏi MCQ

*Khoanh tròn chữ cái đứng đầu một ý trả lời đúng nhất trong các câu dưới đây:*

- Giới hạn thị trường ở một mắt của người bình thường là
  - Phía thái dương  $90^\circ - 95^\circ$ , dưới  $70^\circ$ , mũi  $60^\circ$ , trên  $50^\circ - 60^\circ$
  - Phía thái dương  $50^\circ - 60^\circ$ , dưới  $70^\circ$ , mũi  $60^\circ$ , trên  $80^\circ - 90^\circ$
  - Phía thái dương  $90^\circ - 95^\circ$ , dưới  $90^\circ$ , mũi  $40^\circ$ , trên  $70^\circ$
  - Phía thái dương  $60^\circ - 70^\circ$ , dưới  $70^\circ$ , mũi  $90^\circ$ , trên  $60^\circ$
  - Phía thái dương  $90^\circ - 95^\circ$ , dưới  $40^\circ$ , mũi  $60^\circ$ , trên  $90^\circ$
- ám điểm sinh lý có vị trí trên thị trường là ở phía
  - mũi so với điểm cố định
  - thái dương so với điểm cố định
  - trên so với điểm cố định
  - dưới so với điểm cố định
  - trùng với điểm cố định
- Những bệnh lý nào sau đây cần làm thị trường
  - Tăng áp lực nội sọ
  - Glôcôm
  - Bong võng mạc
  - Đục thể thủy tinh
  - Loét giác mạc
- Bán manh hai phía thái dương gặp trong bệnh lý nào sau đây
  - Tổn thương vùng giao thoa thị giác
  - Tổn thương giải thị giác
  - Tổn thương trước giao thoa thị giác
  - Bong võng mạc
  - Tắc tĩnh mạch trung tâm võng mạc
- ám điểm trung tâm thường gặp trong những bệnh
  - Lỗ hoàng điểm
  - Phù hoàng điểm
  - Đục thể thủy tinh
  - Glôcôm
  - Viêm màng bồ đào
- Những tổn thương nào sau đây có ám điểm cạnh tâm
  - Glôcôm
  - Viêm thị thần kinh
  - Viêm màng bồ đào
  - Ngộ độc thị thần kinh do rượu
  - Bong võng mạc
- Những bệnh nào sau đây có thu hẹp thị trường
  - Glôcôm
  - Viêm kết mạc mùa xuân
  - Mệt mỏi quá
  - Viêm mồng mắt thể mi
  - Thoái hoá sắc tố võng mạc
- Những bệnh nào sau đây có tổn thương thị trường
  - Viêm hắc mạc
  - Viêm kết mạc cấp
  - Glôcôm giai đoạn tiềm tàng
  - Bong võng mạc
  - U tuyến yên



## THỊ LỰC

### i. Câu hỏi MCQ:

*Khoanh tròn chữ cái đứng đầu một ý trả lời đúng nhất trong các câu dưới đây:*

- Thị lực là khả năng của mắt:
  - Nhìn thấy được rõ mọi vật
  - Phân li được hai điểm riêng biệt sát cạnh nhau
  - Phân li được hai vật sát cạnh nhau
  - Phân biệt được chi tiết các vật
  - Phân biệt độ tương phản của các vật
- Khám thị lực ở người trên 40 tuổi cần đo:
  - Thị lực xa với kính lồi
  - Thị lực gần với kính lồi
  - Thị lực xa
  - Thị lực gần
  - Cả thị lực xa và thị lực gần
- Góc phân li tối thiểu của mắt bình thường là:
  - 5 phút cung
  - 30 giây cung
  - 10 phút cung
  - 1 phút cung
  - 1 giây cung
- Thị lực gần thường được đo ở cách mắt:
  - 20 – 30 cm
  - 10 – 20 cm
  - 33 – 35 cm
  - 40 – 50 cm
  - 20 – 50 cm
- Thị lực xa thường được đo ở khoảng cách:
  - 4 mét
  - 3 mét
  - 5 mét
  - 2,5 mét
  - 6 mét
- Góc phân li tối thiểu 2 phút cung tương ứng với thị lực
  - 1/10
  - 10/10
  - 20/10
  - 5/10
  - 2/10
- Kính lồi dùng để
  - Điều chỉnh tật khúc xạ
  - Xác định độ cận thị
  - Phân biệt cận thị với viễn thị
  - Phân biệt tật khúc xạ với bệnh đáy mắt
  - Xác định loạn thị
- Bệnh nhân không đọc được dòng trên cùng của bảng thị lực, cần:
  - Thử thị lực đếm ngón tay
  - Thử thị lực với khoảng cách xa hơn
  - Thử thị lực với kính lồi
  - Thử thị lực với khoảng cách gần hơn
  - Đánh giá khả năng nhận biết sáng tối
- Bệnh nhân đọc được đến dòng thứ 7 (từ trên xuống) của bảng thị lực thử thì ghi kết quả thị lực là:
  - 3/10
  - 7/10
  - 9/10
  - 8/10
  - 2/10
- Bệnh nhân chỉ đọc được hàng chữ to nhất của bảng thử ở khoảng cách 2,5 mét thì thị lực là
  - 1/20
  - 2,5/50
  - 2,5/10
  - 5/10
  - 1/10
- Bệnh nhân chỉ đọc được hàng chữ to nhất của bảng thử ở cách 1 mét thì thị lực là:
  - 1/20
  - 1/50
  - 2,5/10
  - 2/50
  - 1/10
- Nên thử thị lực:
  - Ngay sau khi bệnh nhân vào trong phòng thử
  - Sau khi bệnh nhân đã thích nghi với sáng trong phòng
  - Sau khi đo nhãn áp
  - Sau khi soi đáy mắt

- E. Sau khi khám sinh hiển vi
13. Khi thử thị lực, nếu bệnh nhân không đếm được ngón tay, cần thử:
- A. Hướng ánh sáng

- B. Nhận biết sáng tối
- C. Nhận biết sáng tối và hướng ánh sáng
- D. Thị lực với kính lỗ
- E. Thị lực với kính cầu

## II. Câu hỏi đúng sai

*Khoanh tròn vào chữ Đ nếu ý đúng và chữ S nếu ý sai*

14. Thị lực có thể bị ảnh hưởng bởi yếu tố:

- |                           |   |     |
|---------------------------|---|-----|
| A. Độ sáng phòng thử      | Đ | S   |
| B. Tương phản của chữ thử |   | Đ S |
| C. Đường kính đồng tử     | Đ | S   |
| D. Phản xạ đồng tử        | Đ | S   |
| E. Tất cả các yếu tố trên | Đ | S   |

15. Thị lực bình thường của người trẻ có thể là:

- |                             |   |     |
|-----------------------------|---|-----|
| A. 10/10                    | Đ | S   |
| B. 12/10                    | Đ | S   |
| C. 5/10                     | Đ | S   |
| D. 20/10                    | Đ | S   |
| E. Tất cả các khả năng trên |   | Đ S |

16. Thị lực gần bị giảm, thị lực xa còn bình thường, có thể do:

- |                        |   |   |
|------------------------|---|---|
| A. Bệnh đái tháo đường | Đ | S |
| B. Rối loạn điều tiết  | Đ | S |
| C. Viêm màng bồ đào    | Đ | S |
| D. Tuổi già            | Đ | S |
| E. Đục thể thủy tinh   | Đ | S |

## MỜ MẮT

### I. Câu hỏi MCQ

**Khoanh tròn chữ cái đứng đầu một ý trả lời đúng nhất trong các câu dưới đây:**

- Mờ mắt khi nhìn qua kính lõ thị lực khụng tăng cú thể do:
  - Tật khệ xạ.
  - Đục cóc mụi trường trong suốt của mắt.
  - Chấp, lẹo.
  - Viờm tỳ lệ cấp.
  - Viờm tuyền lệ.
- Dấu hiệu đục thể thủy tinh tuổi già cú thể :
  - Mờ mắt nhanh, đau nhức mắt.
  - Mờ mắt nhanh, khụng đau nhức mắt.
  - Mờ mắt từ từ, đau nhức mắt,
  - Mờ mắt từ từ, khụng đau nhức mắt.
  - Mờ mắt nhanh, đỏ mắt.
- Mờ mắt do sẹo giẻ mạc cú dấu hiệu:
  - Đỏm đục ở giẻ mạc, Fluo(-), mắt khụng đỏ.
  - Đỏm đục ở giẻ mạc, Fluo(-), mắt đỏ & nhức.
  - Đỏm đục ở giẻ mạc, Fluo (+), mắt đỏ & nhức.
  - Giẻ mạc phự, đồng tử dón & mắt đỏ.
  - Cú tủa sau giẻ mạc, đồng tử co & mắt đỏ.
- Mờ mắt do đục dịch kính thường cú dấu hiệu:
  - Nhờn hỡnh biến dạng.
  - Nhờn thấy ruồi bay.
  - Nhờn đón thấy quầng xanh đỏ.
  - Nhờn một thành hai.
  - Nhờn hỡnh nhỏ đi
- Mờ mắt do bong vùng mạc thường cú dấu hiệu:
  - Mờ mắt & đau nhức mắt.
  - Mờ mắt & đỏ mắt .
  - Mờ mắt & mắt thị trường từng vụn.
  - Mờ mắt & đau đầu từng cơn.
  - Mờ mắt & chảy nước mắt.
- Triệu chứng giảm thị lực nhiều, cú óm điểm trung tởm, nhờn vật biến dạng thường là dấu hiệu tổn thương ở:
  - Giẻ mạc.
  - Thể thủy tinh.
  - Dịch kính.
  - Hoàng điểm.
  - Thị thân kinh.
- Mất thị lực đột ngột và hoàn toàn gặp ở bệnh :
  - Nhiễm độc thị thân kinh do rượu.
  - Tắc động mạch trung tởm vùng mạc.
  - Tắc tĩnh mạch trung tởm vùng mạc.
  - Bong vùng mạc.
  - Viờm vùng mạc trung tởm.
- Triệu chứng quởng gà cú thể gặp trong bệnh:
  - Viờm thị thân kinh.
  - Thoỏi húa hoàng điểm.
  - Viờm vùng mạc sắc tố.
  - Bệnh vùng mạc cao huyết óp.
  - Bệnh vùng mạc đỏi thảo đường.
- Khi thị lực  $\leq 7/10$ , để tởm nguyờn nhờn gõy giảm thị lực cần khỏm trước tời :
  - Cho BN nhờn qua kính lõ.
  - Đo thị trường.
  - Dón đồng tử, soi đỏi mắt.
  - Đo nhón óp.
  - Làm điểm vùng mạc.
- Khi bệnh nhân bị mờ mắt nhờn qua kính lõ thị lực tăng, cần khỏm tiếp:
  - Soi ónh đồng tử.
  - Thử kính.
  - Siờu òm.
  - Chụp XQ hó mắt.
  - Đo thị trường.
- Loại nhờn mờ khụng do tật khệ xạ là:
  - Cận thị.
  - Viễn thị.
  - Lóo thị.
  - Loạn cận thị.
  - Loạn viễn thị.

12. Bệnh nhõn nhõn mờ cú dấu hiệu quõng gầ, thu hẹp thị trường hõnh ống cú thể gặp trong bệnh :

- A. Viêm thị thần kinh
- B. Bong vùng mạc.
- C. Viêm vùng mạc trung tõm.
- D. Bệnh vùng mạc sắc tổ.
- E. Phự gai thị

13. Bệnh nhõn nhõn mờ đột ngột, vùng mạc phự trắng, hoàng điếm đỏ thẫm, cú thể gặp trong bệnh :

- A. Thoỏi húa hoàng điếm.
- B. Xuất huyết vùng mạc trung tõm.
- C. Bong vùng mạc.
- D. Tắc động mạch trung tõm vùng mạc.
- E. Tắc tĩnh mạch trung tõm vùng mạc.

14. Bệnh nhõn nhõn mờ nhanh, tĩnh mạch trung tõm vùng mạc dón to ngoằn ngoổo, xuất huyết dọc theo mạch mỏ và quanh đĩa thị, cú thể gặp trong :

- A. Bệnh cao huyết ỏp.
- B. Bệnh vùng mạc đôi thỏ đường.
- C. Bệnh tim.
- D. Bệnh nhiễm khuẩn cấp.
- E. Tắc tĩnh mạch trung tõm vùng mạc.

15. Bệnh nhõn mờ mắt từ từ, mất thị trường 2 phớa thỏi dương, phự đĩa thị, cú thể gặp trong bệnh :

- A. Viêm thị thần kinh.
- B. U tuyến yờn.
- C. Xuất huyết nõo.
- D. Bong vùng mạc.
- E. Glụcụm gúc mở.

16. Bệnh nhõn mờ mắt nhanh, phự đĩa thị và phự vùng mạc quanh đĩa thị, cú thể gặp trong bệnh :

- A. Viêm thị thần kinh cấp.
- B. Tắc động mạch trung tõm vùng mạc.
- C. Tắc tĩnh mạch trung tõm vùng mạc.
- D. Bong vùng mạc.
- E. Xuất huyết dịch kớnh.

17. Bong vùng mạc cú thể xảy ra ở những mắt:

- A. Viêm thị nặng
- B. Cận thị nặng.
- C. Đục TTT bẩm sinh.
- D. Mắt lỏc.
- E. Bệnh vùng mạc sắc tổ.

18. Mờ mắt do hysteria cú thể gặp ở :

- A. Nữ >60 tuổi
- B. Nam thanh niờn >20
- C. Nữ thanh niờn >20.
- D. Nam >60 tuổi
- E. Trẻ <10 tuổi.

19. Bệnh nhõn giảm thị lực nhanh, nhiều, khụng thấy tổn thương ở mắt, cú ỏm điếm trung tõm, cú thể gặp trong :

- A. U nõo.
- B. Viêm thị thần kinh sau nhón cầu cấp.
- C. Bệnh đôi thỏ đường.
- D. Bệnh hạ canci mỏ.
- E. Bệnh Basedow.

## CHẨN ĐOÁN NGUYÊN NHÂN GÂY ĐỎ MẮT

### I. Câu hỏi MCQ

*Khoanh tròn chữ cái đứng đầu một ý trả lời đúng nhất trong các câu dưới đây:*

- Viêm kết mạc cấp là một bệnh:
  - Khủng cú tóch chất lờ lan.
  - Cú thể phớt triển thành dịch.
  - Gõy mờ mắt.
  - Tự khỏi, khủng cần điều trị.
  - Khủng cõu nào đỳng.
- Dấu hiệu điển hõnh cho viêm kết mạc cấp là
  - Cương tụ rõa giõc mạc.
  - Phản ứng móng mắt-thể mi.
  - Cương tụ kết mạc.
  - Thị lực mắt hoàn toàn
  - Đục dịch kớnh
- Thuốc đợc dựng trong xử trớ cấp cứu đỏ mắt do bức xạ là :
  - Cloroxit 0,4%
  - Gentamycin 1%
  - Dicain1%
  - Predfort
  - Pilocarpin 1%
- Mõng thịt là một bệnh:
  - Cú tóch chất lờ lan.
  - Cú thể gõy giảm thị lực.
  - Thường xuất hiện ở lứa tuổi trẻ.
  - Phớt triển ở những vụng cú khó hậu lạnh.
  - Cú thể gõy biến chứng viêm thị thần kinh.
- Thử nghiệm fluorescein (+) gặp trong bệnh:
  - Viêm kết mạc cấp
  - Viêm giõc mạc dưới biểu mụ
  - Viêm loét giõc mạc
  - Viêm nhu mụ giõc mạc
  - Viêm móng mắt-thể mi
- Lẹo là một bệnh:
  - viêm mạn tóch của mi.
  - viêm cấp tóch của cõc tuyến ở bờ mi hoặc nang lụng mi.
  - viêm móng mắt-thể mi.
  - viêm cấp tóch của kết mạc.
  - của tuyến lệ.
- Corticoid chống chỉ định trong bệnh:
  - Viêm loét giõc mạc do vi khuẩn.
  - Viêm giõc mạc hõnh đũa.
  - Viêm màng bồ đào.
  - Vi õm tuyến lệ
  - Vi õm bao tonon
- Để điều trị viêm móng mắt- thể mi cần dựng gỡ ngay:
  - Dicain.
  - Atropin.
  - Cebemycin.
  - Pilocacpin
  - Novocain
- Lẹo mi bị chớch nặn sớm sẽ gõy biến chứng:
  - Viêm móng mắt- thể mi
  - Viêm tổ chức hõc mắt.
  - Đục thể thủy tinh.
  - Bong vũng mạc.
  - Viêm thị thần kinh cấp.
- Tõn thương đặc hiệu cho viêm kết mạc mùa xuân là :
  - Nhỳ hõnh đa giõc.
  - Hột trờn diện sụn.
  - Màng giả.
  - Sẹo.
  - Sạn vụi.
- Viêm tổ chức hõc mắt:
  - Có nguyên nhân do lẹo mi mắt.
  - Có nguyên nhân do viêm võng mạc trung tâm.
  - Cú nguyên nhõn do đục thể thủy tinh.
  - Có nguyên nhân do viêm kết mạc.
  - Không câu nào đỳng.
- Triệu chứng khủng điển hõnh cho viêm loét giõc mạc nặng là :
  - Cương tụ rõa.
  - Giảm thị lực nhiều.
  - Thị lực giảm ớt
  - Giõc mạc mắt chất, nhuộm fluorescein (+).
  - Cú thể cú mũ tiền phũng.

13. Dấu hiệu Tyndal (+) (đục thủy dịch) gặp trong bệnh nào:

- A. Viêm kết mạc.
- B. Viêm móng mắt-thể mi.
- C. Đục dịch kính.
- D. Đục thể thủy tinh.
- E. Viêm vùng mạc.

14. Trong những câu nói về viêm loét giác mạc dưới đây, câu nào sai:

- A. Cần làm xột nghiệm soi tươi, soi trực tiếp chất nạo ổ loét để xác định chân đoán.
- B. Cocticoïd là thuốc cú hiệu quả trong điều trị.
- C. Gõy giảm thị lực.
- D. Cú thể gõy biến chứng thủng giác mạc.
- E. Cú thể cú mũ tiền phũng

## II. Câu hỏi đúng - sai

*Khoanh trũn chữ Đ nếu ý đúng và chữ S nếu ý sai:*

15. Đặc điểm của viêm loét giác mạc do virus herpes:

- A. Ổ loét hũnh cãnh cõy hoặc địa đồ.
- B. Cảm giác giác mạc giảm hoặc mất.
- C. Cocticoïd là thuốc điều trị đặc hiệu.
- D. Thường phát triển mạn tính.
- E. Cú thể cú xuất huyết vùng mạc.

Đ – S  
Đ – S  
Đ – S  
Đ – S  
Đ – S

16. Yếu tố thuận lợi cho mộng thịt phát triển:

- A. Nơi có khí hậu lạnh.
- B. Nơi có khí hậu nắng, nóng.
- C. Vụng nhiều giú, bụi.
- D. Trên những người cận thị.
- E. Trên những người đục thể thủy tinh.

Đ – S  
Đ – S  
Đ – S  
Đ – S  
Đ – S

## VIÊM KẾT MẠC

### I. Câu hỏi MCQ

*Khoanh tròn chữ cái đứng đầu một ý trả lời đúng nhất trong các câu dưới đây:*

- Triệu chứng của viêm kết mạc cấp là :
  - Cương tụ rờn gióc mạc.
  - Cú phản ứng mống mắt-thể mi
  - Gióc mạc loét rộng.
  - Tiết tố làm dónh chặt hai bờ mi.
  - Mủ tiền phũng.
- Triệu chứng đặc hiệu cho viêm kết mạc cấp do virut herpes là:
  - Tiết tố mủ đặc.
  - Mụn nước nhỏ dọc theo bờ mi, cú thể cú phản ứng hệt.
  - Tiết tố dónh, trong.
  - Cương tụ rờn gióc mạc.
  - Phản ứng mống mắt-thể mi.
- Để chẩn đoán xác định viêm kết mạc cấp do lậu cầu cần làm xét nghiệm gỡ:
  - Tế bào học kết mạc.
  - Soi tươi chất tiết kết mạc.
  - Soi trực tiếp chất tiết kết mạc.
  - Soi tươi chất tiết bờ mi.
  - Không câu nào đúng.
- Hỡnh ảnh tế bào học đặc hiệu cho viêm kết mạc mùa xuân là:
  - Bạch cầu đa nhân trung tính.
  - Lympho bào.
  - Bạch cầu ỏi toan.
  - Tế bào nhiều nhân cú đông đặc nhiễm sắc chất quanh rờa.
  - Tế bào khổng lồ
- Nguyên nhõn gõy viõm kết mạc mùa xuân là:
  - vi khuẩn.
  - adenovirut.
  - dị ứng.
  - nám.
  - virut herpes
- Viõm kết mạc mùa xuân cần chẩn đoán phõn biệt với :
  - Viõm kết mạc cấp do phế cầu.
  - Viõm kết mạc cấp do virut herpes.
  - Viõm kết mạc do dị ứng.
  - Bệnh mắt hệt.
  - Viõm loét gióc mạc
- Viõm kết giác mạc do adenovirut thường gây tổn thương:
  - Kết gióc mạc.
  - Mống mắt.
  - Thể thủy tinh
  - Dịch kớnh.
  - Vùng mạc
- Triệu chứng nào đặc hiệu cho viêm kết mạc mùa xuân là:
  - Phản ứng thể mi (+).
  - Nhỳ hỡnh đa giác trên kết mạc sụn mi.
  - Hệt điển hỡnh tròn kết mạc sụn mi.
  - Đông tử mắt phản xạ với ánh sáng.
  - Đục dịch kớnh.
- Thuốc dùng để điều trị viêm kết mạc cấp do vi khuẩn là :
  - Cebemycin
  - Solupred.
  - Novocain
  - Atropin
  - Dicain
- Thuốc dùng để điều trị viêm kết mạc mùa xuân là :
  - Pilocarpin.
  - Cromal
  - Dicain
  - Dicain.
  - Atropin.
- Để chẩn đoán xác định viêm kết mạc cấp do vi khuẩn, cần làm xét nghiệm:
  - Soi tươi,soi trực tiếp chất tiết kết mạc.
  - Tế bào học chất nạo kết mạc.
  - Bơm rửa lệ đạo.
  - Chóch hệt làm xột nghiệm tế bào học.
  - Chóch mủ tiền phũng làm xột nghiệm.
- Viõm kết mạc cấp do Adenovirut:
  - Cú thể phõt triển thành dịch.
  - Chỉ xuất hiện ở lứa tuổi trẻ.
  - Khụng phõt triển thành dịch.
  - Cú thể tự khỏi.
  - Không câu nào đúng.
- Trong cốc hỡnh thõi viõm kết mạc dưới đây, hỡnh thõi nào tạo màng thật tròn kết mạc:

- A. Viêm kết mạc do chlamydia.
- B. Viêm kết mạc do lậu cầu.
- C. Viêm kết mạc do bạch hầu.

- D. Viêm kết mạc do phế cầu.
- E. Viêm kết mạc do tụ cầu

## II. Câu hỏi đúng - sai

**Khoanh tròn chữ Đ nếu ý đúng và chữ S nếu ý sai:**

14. Viêm kết mạc cấp do Adenovirut:

- A. Có thể tổn thương cả kết mạc và giác mạc. Đ – S
- B. Có thể phát triển thành dịch. Đ – S
- C. Tổn thương dịch kính-vùng mạc là triệu chứng đặc hiệu. Đ – S
- D. Có thể có viêm họng và sưng hạch trước tai và góc hàm. Đ – S
- E. Gõy teo gai thị. Đ – S

15. Cốc viêm kết mạc do dị ứng là:

- A. Viêm kết giác mạc bọng. Đ – S
- B. Viêm kết mạc mùa xuân. Đ – S
- C. Viêm kết mạc do lậu cầu. Đ – S
- D. Viêm kết mạc do bỏng ánh sáng đèn xõ. Đ – S
- E. Viêm kết mạc do Adenovirut. Đ – S

16. Triệu chứng chủ quan của viêm kết mạc cấp:

- A. Cộm, rớt như có cát trong mắt Đ – S
- B. Nhiều rử mắt. Đ – S
- C. Nhỡn mờ. Đ – S
- D. Nhỡn đèn có quầng xanh đỏ. Đ – S
- E. Đau đầu dữ dội. Đ – S



## VIÊM LOÉT GIÁC MẠC

### I. Câu hỏi MCQ

**Khoanh tròn chữ cái đứng đầu một ý trả lời đúng nhất trong các câu dưới đây:**

- Dấu hiệu cú vòm loét giác mạc:
  - Cương tụ rờa.
  - Fluorescein (+).
  - Seidel (+).
  - Tyndall (+).
  - Tồn mạch giác mạc.
- Điều kiện thuận lợi gây vòm loét giác mạc:
  - Nhiễm trụng mủ.
  - Bệnh mắt hột.
  - Vòm kết mạc cấp.
  - Lụng xiều, quặm.
  - Vòm tổ chức hóc mắt.
- Tổn thương giác mạc trong vòm loét giác mạc:
  - Thâm nhiễm mờ đục.
  - Nhiều tổn mạch.
  - Màng mủ.
  - Hoại tử mất tổ chức, Fluo(+).
  - Giác mạc phự.
- Bệnh cú nguy cơ gây vòm loét giác mạc:
  - Vòm kết mạc cấp
  - Vòm mủ tỳ lệ
  - Khụ mắt do thiếu vitamin A.
  - Vòm móng mắt thể mi cấp
  - Thoái hoá rờa giác mạc.
- Tổn thương đầu tiên trong bệnh vòm loét giác mạc xuất hiện ở lớp:
  - Biểu mụ.
  - Màng Baoman.
  - Nhu mụ.
  - Màng Descemet.
  - Nội mụ.
- Ổ loét giác mạc cú hỡnh cãnh cõy nghĩ đến tóc nhõn gõy bệnh là:
  - Trực khuẩn mủ xanh.
  - Nấm.
  - Lậu cầu.
  - Virut Herpes.
  - Acanthamoeba.
- Vòm loét giác mạc tiến triển nhanh, nặng, liờn quan đến chấn thương nụng nghiệp thường do :
  - Tụ cầu.
  - Liờn cầu.
  - Lậu cầu.
  - Phế cầu.
  - Trực khuẩn mủ xanh.
- Vòm loét giác mạc do virut Herpes thường gây:
  - Hoại tử giác mạc nhanh.
  - Nhiều tổn mạch giác mạc.
  - Giảm hoặc mất cảm giác của giác mạc.
  - Phự giác mạc.
  - nhiều tủa ở mặt sau giác mạc.
- Để tỡm tóc nhõn gõy vòm loét giác mạc cần làm xột nghiệm :
  - Lấy bệnh phẩm ở tỳi kết mạc làm xột nghiệm vi sinh.
  - Lấy bệnh phẩm ở ổ loét làm xột nghiệm vi sinh.
  - Cấy mủ.
  - Lấy bệnh phẩm ở bờ mi làm xột nghiệm
  - Thử nghiệm Fluorescein.
- Dấu hiệu cú giỏ trị xỏc địnđ vòm loét giác mạc thũng là:
  - Fluorescein (+).
  - Tyndall (+).
  - Seidel (+).
  - Phản ứng thể mi (+).
  - Phản xạ đồng tử (+).
- Vòm loét giác mạc hay tỡi phỏt thường do tóc nhõn:
  - Vi khuẩn lao.
  - Lậu cầu.
  - Adenovirut.
  - Chlamydia trachomatis.
  - Virut Herpes.
- Điều trị vòm loét giác mạc khụng đợc dụng thuốc:
  - Atropin.
  - Gentamycin.
  - Corticoid.
  - Vitamin CB2.
  - Oflovid.
- Vòm loét giác mạc cú dấu hiệu thũng, dọa thũng cần dụng thuốc:

- A. Không sinh.  
 B. Hạ nhãn áp.  
 C. Giảm đau.  
 D. Vitamin.  
 E. An thần.
14. Thuốc tra mắt điều trị viêm loét giác mạc do vi khuẩn là :  
 A. Dicain.  
 B. Pilocarpin.  
 C. Ofovid.  
 D. Nước muối 5%  
 E. Dexamethazon.
15. Thuốc tra mắt điều trị viêm loét giác mạc do nấm là :  
 A. Gentamycin.  
 B. Hydrocortison.  
 C. Chlorocid 0,4%.  
 D. Natamycin.  
 E. Lugol 5%.
16. Thuốc tra mắt điều trị viêm loét giác mạc do virus Herpes là :  
 A. Zovirax.  
 B. Thuốc đỏ 2%.  
 C. Lugol 5%.  
 D. Dexamethazon.  
 E. Gentamycin.
17. Viêm loét giác mạc gây hoại tử nhanh ở trẻ sơ sinh thường do :  
 A. Bạch hầu.  
 B. phế cầu.  
 C. Lậu cầu.  
 D. Vi khuẩn lao.  
 E. Giang mai.
18. Chọn câu sai về viêm loét giác mạc:  
 A. Giác mạc mất tính chất trong suốt
- B. Giác mạc hoại tử mất chất.  
 C. Fluorescein (+).  
 D. Có khả năng tối phot.  
 E. Khỏi khụng để lại sẹo đục.
19. Viêm giác mạc nhu mụ do giang mai bẩm sinh tiến triển qua :  
 A. 2 giai đoạn.  
 B. 3 giai đoạn.  
 C. 4 giai đoạn.  
 D. 5 giai đoạn.  
 E. 6 giai đoạn.
20. **Chọn câu sai** về viêm giác mạc do lao:  
 A. Có ổ lao trong cơ thể.  
 B. Thấm nhiễm trong nhu mụ khụng đều, từng đóm rải rác.  
 C. Khụng cú giai đoạn tiến triển rừ rệt.  
 D. Thường xuất hiện ở 2 mắt.  
 E. Có tổn mạch giác mạc.
21. Thử nghiệm Fluorescein (+) gặp trong tổn thương :  
 A. Sẹo đục giác mạc.  
 B. Viêm giác mạc sâu (nhu mụ).  
 C. Viêm loét giác mạc.  
 D. Phự giác mạc.  
 E. Thoỏi hóa rờa giác mạc.
22. Chọn phương pháp dự phũng viêm loét giác mạc khụng đỳng:  
 A. Đeo kính bảo vệ mắt .  
 B. Tra thuốc Acgyrol 3% (hoặc không sinh cho trẻ mới sinh).  
 C. Tự tra Polydexa khi bị dị vật vào mắt.  
 D. Đi mỏ quặm.  
 E. Phũng và điều trị bệnh mắt hột.

## II. Câu hỏi đúng - sai

**Khoanh trũn chữ Đ nếu ý đúng và chữ S nếu ý sai:**

23. Điều trị viêm loét giác mạc bằng thuốc:
- |  |       |
|--|-------|
| A. Chống nhiễm khuẩn theo tởc nhõn gõy bệnh        | Đ - S |
| B. Dón đõng tử chống dõnh móng mắt/TTT             | Đ - S |
| C. Tra thuốc cú corticoid                          | Đ - S |
| D. Hạ nhãn áp khi cú dấu hiệu thũng hoặc dọa thũng | Đ - S |
| E. Đấp lỏ thuốc                                    | Đ - S |

## BỆNH MẮT HỘT

### I. Câu hỏi MCQ

**Khoanh trũn chữ cõi đúng đầu một ý trả lời đúng nhất trong các câu dưới đây:**

1. Bệnh mắt hột là viêm mạn tính ở:
  - A. Kết mạc.
  - B. Giòc mạc.
  - C. Kết mạc và giòc mạc
  - D. Màng bồ đào.
  - E. Mi mắt.
2. Tác nhân gây bệnh mắt hột là:
  - A. Herpes simplex virut.(HSV)
  - B. Varicella.Zoster (VZV)
  - C. Acan thamoeba.
  - D. Chlamydia trachomatis
  - E. Chlamydia psittasi.
3. Bệnh mắt hột thường xuất hiện ở lứa tuổi:
  - A. Trẻ sơ sinh.
  - B. Trẻ từ 2 đến 5 tuổi
  - C. Tròn 10 tuổi.
  - D. Tròn 40 tuổi.
  - E. Tròn 60 tuổi.
4. Bệnh mắt hột là bệnh:
  - A. Có khả năng lây lan
  - B. Tiến triển cấp tính.
  - C. Gây những dịch lớn.
  - D. Có tính chất di truyền.
  - E. Khụng gây mù.
5. Cốc tổn thương cơ bản của bệnh mắt hột tròn kết mạc gồm:
  - A. Hột.Sẹo.
  - B. Thõm nhiễm. Nhỳ gai.
  - C. Hột. Thõm nhiễm.Sẹo.
  - D. Hột.Thõm nhiễm. Nhỳ gai.
  - E. Hột. Thõm nhiễm. Nhỳ gai. Sẹo.
6. Hột được tạo thành từ :
  - A. Tế bào bạch cầu đa nhõn trung tính.
  - B. Tế bào lim pho
  - C. Tế bào xơ.
  - D. Tế bào biểu mụ kết mạc.
  - E. Tế bào bõn liờn.
7. Vị trí của hột trong bệnh mắt hột thường ở:
  - A. Kết mạc mi dưới.
  - B. Kết mạc cứng đồ dưới.
  - C. Kết mạc sụn mi tròn.
  - D. Kết mạc nhõn cầu.
  - E. Kết mạc cứng đồ tròn.
8. Kích thước của hột trong bệnh mắt hột:
  - A. Nhỏ hơn 0,5 mm.
  - B. Từ 0,5 đến 1 mm.
  - C. Từ 2 đến 3 mm.
  - D. Từ 4 đến 5 mm.
  - E. Tròn 5 mm
9. Đặc điểm của hột trong bệnh mắt hột:
  - A. Kích thước đồng đều.
  - B. Thường xuất hiện ở kết mạc mi dưới.
  - C. Tiến triển nhanh.
  - D. Dễ vỡ.
  - E. Khụng để lại sẹo.
10. Hột tròn giòc mạc thường xuất hiện ở:
  - A. Vụng trung tõm .
  - B. Vụng rờa cực tròn.
  - C. Vụng rờa cực dưới.
  - D. Vụng rờa gúc trong.
  - E. Vụng rờa gúc ngoài.
11. Hột tròn giòc mạc cú thể gặp trong bệnh:
  - A. Viêm kết mạc hột.
  - B. Viêm kết giòc mạc do Adenovirus.
  - C. Bệnh mắt hột.
  - D. Viêm kết mạc mưa xuõn.
  - E. Viêm giòc cứng mạc.
12. Bệnh mắt hột tiến triển qua:
  - A. 2 giai đoạn.
  - B. 3 giai đoạn.
  - C. 4 giai đoạn.
  - D. 5 giai đoạn.
  - E. 6 giai đoạn.
13. Cốc biến chứng do bệnh mắt hột thường gặp ở giai đoạn:
  - A. Tr1a.
  - B. Tr1b.
  - C. TrII.
  - D. TrIII.
  - E. TrIV.
14. Viêm mắt hột TF : ở kết mạc sụn mi tròn
  - A. Cú > 5 hột , kích thước hột >0,5 mm.
  - B. Thõm nhiễm sõu, kết mạc dày đỏ.
  - C. Cú sẹo hõnh sao, mạng lưới.
  - D. Cú nhiều nhỳ to hõnh đỏ lỏt.
  - E. Cú <5 hột, kích thước <0,5 mm.
15. Viêm mắt hột TI: ở kết mạc sụn mi tròn.
  - A. Thõm nhiễm sõu, kết mạc dày đỏ, < nửa mạch máu bị che mờ

- B. Thở nhiễm sỡ, kết mạc dày đỏ, > nửa mạch máu bị che mờ.
- C. Cú > 5 hạt.
- D. Cú < hạt.
- E. Cú màng giả.

16. Tròn kết mạc sụn mi tròn cú nhiều sẹo hõnh sao, mạng lưới gập ở viõm mắt hạt:

- A. TF (Trachomatous inflammation Follicular)
- B. TI (Trachomatous inflammation Intense)
- C. TS (Trachomatous Scarring)
- D. TT (Trachomatous Trichiasis)
- E. CO (Corneal Opacity)

17. Tròn giõc mạc cú sẹo do bệnh mắt hạt gập ở:

- A. TF (Trachomatous inflammation Follicular)
- B. TI (Trachomatous inflammation Intense)
- C. TS (Trachomatous Scarring)
- D. TT (Trachomatous Trichiasis)
- E. CO (Corneal Opacity)

18. Bệnh mắt hạt thường gõy biến chứng:

- A. Sụp mi.
- B. Lụng xiõu, quặm.
- C. Viõm kết giõc mạc dịch.
- D. Viõm móng mắt thể mi.
- E. Viõm thị thần kinh.

19. Viõm mắt hạt TT (Trachomatous trichiasis) là:

- A. Cú nhiều hạt tròn kết mạc.
- B. Màng mõi tròn giõc mạc.
- C. Cú hơn 1 lụng xiõu cọ vào nhõn cầu.
- D. Cú nhiều sẹo tròn kết mạc.
- E. Thở nhiễm sỡ, kết mạc dày đỏ

20. Xét nghiệm tế bào học ở mắt bệnh nhõn mắt hạt cú thể thấy:

- A. Tế bào bạch cầu đa nhõn trung tónh.
- B. Tế bào biểu mụ nhiều nhõn và đưng đặc nhiễm sắc chất quanh rõa.

- C. Tế bào bạch cầu ỏi toan.
- D. CPH(+).
- E. Tế bào xơ.

21. Thuốc không sinh tra mắt điều trị bệnh mắt hạt thường đưng là:

- A. Gentamycin.
- B. Tetracyclin 1%.
- C. Oflovid.
- D. Cebemycin.
- E. Chlorocid 0,4%.

22. Thuốc không sinh điều trị bệnh mắt hạt theo đưng toàn thõn khi cú chỉ định là:

- A. Zinnat.
- B. Augmentin.
- C. Gentamycin.
- D. Zithromax.
- E. Ampixilin.

23. Tõm một cõu sai núi về bệnh mắt hạt trong cộng đõng:

- A. Cú thể gõy mụ
- B. Khụng thể điều trị đưng
- C. Bõi nhiễm làm bệnh mắt hạt nặng lòn
- D. Bệnh mắt hạt thường gập ở nhõng vụng nụng thụn nghõo, vệ sinh kõm
- E. Bệnh mắt hạt cú khả năng lõy lan trong cộng đõng

24. Bệnh mắt hạt cản chẵn đõn phõn biệt với:

- A. Viõm kết mạc hạt
- B. Viõm kết mạc mưa xuõn
- C. Lẹo mi
- D. Chắp
- E. Sạn vui kết mạc

25. Điều trị bệnh mắt hạt bằng phẫu thuật khi :

- A. Cú nhiều hạt tròn kết mạc.
- B. Cú nhiều sẹo tròn kết mạc.
- C. Cú lụng quặm.
- D. Viõm bờ mi
- E. Sẹo giõc mạc

## II. Câu hỏi đưng - sai

*Khoanh trũn chữ Đ nếu ý đưng và chữ S nếu ý sai:*

26. Bệnh mắt hạt cú thể lõy truyền qua:

- A. Ruõi
- B. Khãn mặt, đồ vải bãn

Đ - S.

Đ - S.

C. Đồ ăn, uống

Đ - S.

D. Tay bẩn

Đ - S.

E. Tiếp xúc với người bệnh trong gia đình

Đ - S.

27. Để hạn chế lây lan và tái nhiễm bệnh mắt hột cần:

A. Tiêm vaxin phòng bệnh

Đ - S.

B. Cách ly bệnh nhân.

Đ - S.

C. Cải thiện vệ sinh môi trường

Đ - S.

D. Rửa mặt bằng nước sạch

Đ - S.

E. Khụng rửa chung khăn chậu

Đ - S.

## ĐỤC THỂ THỦY TINH

### I. Câu hỏi MCQ

*Khoanh tròn chữ cái đứng đầu một ý trả lời đúng nhất trong các câu dưới đây:*

- Bệnh đục thể thủy tinh (TTT) là 1 nguyên nhân gây mù đứng :
  - Hàng đầu.
  - Thứ 2.
  - Thứ 3.
  - Thứ 4.
  - Thứ 5.
- Loại đục thể thủy tinh chiếm tỷ lệ cao nhất là:
  - Do đòi tháo đường.
  - Do tuổi già.
  - Bẩm sinh.
  - Do chấn thương.
  - Do viêm màng bồ đào.
- Bệnh toàn thân hay gây biến chứng đục thể thủy tinh là:
  - Bệnh cao HA.
  - Bệnh thiếu canci mỗu.
  - Basedow
  - Bệnh đòi tháo đường.
  - Bệnh tim .
- Nguyên nhân thường gặp nhất gây ra đục thể thủy tinh một mắt là:
  - Bệnh đái tháo đường.
  - Thiếu vitamin A.
  - Chấn thương mắt.
  - Viêm thị thần kinh.
  - Viêm xoang.
- Đục thể thủy tinh do tuổi già thường có dấu hiệu:
  - Đau nhức mắt. nhõn mờ.
  - Đau nhức mắt. nhõn đổn cú quầng xanh đỏ.
  - Nhõn mờ từ từ, khụng đau nhức.
  - Nhõn vật biến dạng,
  - Chảy nước mắt.
- Ở người già phải giảm số kính đọc sách cú thể do nguyên nhân:
  - Bệnh glucum gúc mở.
  - Viêm thị thần kinh
  - Lóo thị
  - Đục TTT bắt đầu.
  - Thoải húa rữa giốc mạc.
- Bệnh nhõn bị đục thể thủy tinh hoàn toàn, để đònh giỏ tỡnh trạng vùng mạc cú thể dựa vào:
  - Đo nhón ỏp.
  - Tỡm hướng ỏnh sỏng (HAS +).
  - Chụp XQ hỏc mắt.
  - Đo cảm giỏc giốc mạc.
  - Đo siờu ỏm trực nhón cầu.
- Bệnh đục thể thủy tinh cú thể điều trị bằng phương phỏp:
  - Mỏ lấy thể thủy tinh đục, đặt thể thủy tinh nhõn tạo.
  - Điều chỉnh bằng kính gọng.
  - Đeo kính tiếp xỳc.
  - Tra thuốc đón đòng tử.
  - Ghỏp giốc mạc.
- Chống chỉ định phẫu thuật đục thủy tinh tuổi già, khi khỏm cú dấu hiệu:
  - Thể thủy tinh đục hoàn toàn.
  - Diện đòng tử trắng.
  - Giốc mạc trong.
  - Phản xạ đòng tử nhay.
  - Nhận thức ỏnh sỏng mất (ST- ).
- Mắt chỏnh thị sau khi mỏ lấy thể thủy tinh đục, khụng điều chỉnh kính:
  - Hõnh ảnh ở trước vùng mạc.
  - Hõnh ảnh ở sau vùng mạc.
  - Hõnh ảnh biến dạng.
  - Hõnh ảnh khụng thay đổi.
  - Nhõn 1 thành 2.
- Đục thể thủy tinh do viêm màng bồ đào thường thấy dấu hiệu:
  - Rụng rinh mớng mắt.
  - Đỏnh mớng mắt vào mặt trước thể thủy tinh
  - Mất cảm giốc giốc mạc.
  - Đòng tử đón, mất phản xạ.
  - Lệch thể thủy tinh
- Đục thể thủy tinh già cú thể gây biến chứng:
  - Loạn dưỡng giốc mạc.

- B. Teo thị thần kinh.
  - C. Thoải hóa hoàng điểm.
  - D. Đục căng phòng tăng nhón ỏp.
  - E. Bong vùng mạc.
13. Thuốc tra mắt cú thể gổy đục là:
- A. Chloroxit.
  - B. Corticoid.
  - C. Atropin.
  - D. Pilocarpin.
  - E. Dicain.
14. Bệnh mắt cần điều trị trước khi mở thể thủy tinh đục già là:
- A. Bệnh mắt hột (TS.)
  - B. Thoải hóa rổa giỏc mạc.
  - C. Viêm mũ tỳ lệ.
  - D. Bệnh mắt hột (CO).
  - E. Đục dịch kớnh.
15. Thuốc tra mắt cú thể dụng cho bệnh đục thể thủy tinh là:
- A. Cebemycin

- B. Catalin
- C. Dexamethazon..
- D. Atropin.
- E. Betoptic.

16. Dụng thuốc corticoid kộo dài cú thể gổy đục thể thủy tinh:
- A. Đục bao sau
  - B. Đục bao trước
  - C. Đục vỏ trước
  - D. Đục vỏ sau.
  - E. Đục nhõn trung tồm
17. Đục thể thủy tinh cú thể khụng phải do:
- A. Chấn thương đụng dập nhón cầu.
  - B. Vết thương xuyên nhón cầu.
  - C. Tia chớp (thợ điện, thợ hàn).
  - D. Nhiệt (thợ thủy tinh)
  - E. Dụng đập thị thần kinh

## II. Câu hỏi đúng - sai

*Khoanh trũn chữ Đ nếu ý đúng và chữ S nếu ý sai:*

18. Cụng suất thể thủy tinh nhõn tạo :
- A. Thay đổi theo tỡnh trạng khỳc xạ của từng mắt. Đ - S
  - B. Ở người cận thị nhỏ hơn ở người chớnh thị. Đ - S
  - C. Ở người cận thị lớn hơn ở người chớnh thị. Đ - S
  - D. Ở người viễn thị lớn hơn ở người chớnh thị Đ - S
  - E. Ở người viễn thị nhỏ hơn ở người chớnh thị. Đ - S

## VIÊM MÀNG BỒ ĐÀO

### I. Câu hỏi MCQ

*Khoanh tròn chữ cái đứng đầu một ý trả lời đúng nhất trong các câu dưới đây*

- Định nghĩa đúng nhất về viêm màng bồ đào là :
  - viêm móng mắt
  - viêm thể mi
  - viêm hắc mạc
  - viêm ở tất cả một trong các thành phần trên
  - viêm của tất cả các thành phần trên.
- Bộ phận khụng thuộc màng bồ đào là:
  - móng mắt
  - thể mi
  - vùng mạc
  - hắc mạc
  - vùng Pars plana
- Viêm màng bồ đào thường được phõn loại theo :
  - nguyên nhõn
  - giải phẫu
  - tõn thương giải phẫu bệnh
  - diễn biến
  - hội chứng lõm sàng
- Cương tụ kết mạc trong viêm móng mắt thể mi là cương tụ ở:
  - kết mạc sụn mi
  - kết mạc cứng đồ
  - kết mạc nhõn cầu vụng rõa
  - kết mạc nhõn cầu
  - toàn bộ kết mạc
- Bệnh cú gõy đau nhức mắt là :
  - glucum mạn tõnh
  - viêm kết mạc mưa xuõn
  - đục thể thủy tinh
  - bong vụng mạc
  - viêm móng mắt thể mi
- Bệnh cú giảm thị lực là :
  - viêm kết mạc
  - chấp lệ
  - viêm móng mắt thể mi
  - tắc lệ đạo
  - viêm mũ tỳ lệ
- Bệnh cú co đồng tử là :
  - viêm móng mắt thể mi
  - glucum
  - viêm trệ thần kinh
  - liệt điều tiết
  - viêm kết mạc
- Bệnh cú thể cú tăng nhõn ỏp là:
  - viêm kết mạc
  - viêm giỏc mạc
  - viêm móng mắt thể mi
  - bong vụng mạc
  - viêm thị thần kinh.
- Trong điều trị viêm móng mắt thể mi cấp, để phõng chống đõnh bớt đồng tử cần dụng thuốc :
  - gentamycin
  - cortison
  - atropin
  - timolol
  - pilocarpin
- Bệnh gõy mờ mắt khụng đỏ mắt là :
  - viêm móng mắt thể mi
  - viêm loét giỏc mạc
  - đục thể thủy tinh
  - glucum cấp
  - viêm giỏc mạc sõu
- Trong điều trị viêm móng mắt thể mi khụng được dụng thuốc :
  - atropin
  - pilocarpin
  - khõng sinh
  - cortison
  - indocollire
- Co đồng tử là biểu hiện của :
  - cường giao cảm
  - cũng phũ giao cảm
  - tõn thương dõy IV
  - tõn thương dõy VI
  - tõn thương dõy III
- Thần kinh chi phõi cõc cơ thể mi là :
  - dõy IV
  - dõy III
  - thần kinh giao cảm



- D. dõy VI  
E. dõy V  
14. Dấu hiệu phản ứng thể mi là do kích thích dõy thần kinh :  
A. V<sub>1</sub>

- B. VI  
C. phú giao cảm  
D. giao cảm  
E. IV

**II. Cõu hỏi đỳng - sai:**

***Khoanh trũn chữ Đ nếu ý đỳng và chữ S nếu ý sai:***

15. Những dấu hiệu lõm sàng cho phõp chẩn đoán viêm mõng mắt thể mi là :  
A. tủa mắt sau giõc mạc Đ - S  
B. co đồng tử Đ - S  
C. tiết tố nhày mù Đ - S  
D. đõnh đồng tử Đ - S  
E. đồng tử giõn mội Đ - S
16. Những bệnh cú dấu hiệu cương tụ rĩa giõc mạc là :  
A. viêm kết mạc cấp Đ - S  
B. viêm loét giõc mạc Đ - S  
C. viêm mõng mắt thể mi Đ - S  
D. viêm vùng mạc trung tĩm Đ - S  
E. glụcụm cấp Đ - S

## BỆNH GLÔCÔM

### I. Câu hỏi MCQ

*Khoanh tròn chữ cái đứng đầu một ý trả lời đúng nhất trong các câu dưới đây:*

- Xử trí glucum gúc đúng tiềm tàng bằng:
  - Điện đưng thể mi
  - Mỏ cắt bờ củng gióc mạc
  - Mỏ cắt móng mắt ngoại vi
  - Uống axetazolamit và tra pilocacpin 1%.
  - Quang đưng thể mi
- Triệu chứng thực thể gợi ý tới bệnh glucum là:
  - Cương tụ nụng
  - Cương tụ rữa
  - Gióc mạc mờ đực
  - Đồng tử co nhỏ, dónh mộ
  - Đồng tử dón to dónh mộ
- Xử trí cơn glucum cấp bằng:
  - Mỏ cắt bờ củng mạc cấp cứu.
  - Uống axetazolamit và tra pilocacpin 1%.
  - Mỏ cắt móng mắt ngoại vi
  - Cắt móng mắt ngoại vi kết hợp uống axetazolamit.
  - Cắt móng mắt ngoại vi kết hợp tra pilocacpin.
- Khụng đưng đưng cho bệnh nhõn bị bệnh glucum gúc đúng thuốc:
  - Atropin
  - Dicain
  - Pilocacpin
  - Fluorescein
  - Hydrocortison
- Cắt móng mắt ngoại vi nhằm giải quyết cơ chế:
  - Đúng gúc tiền phũng
  - Nghẽn đồng tử
  - Dónh gúc tiền phũng
  - Dónh đồng tử
  - Tắc nghẽn gúc tiền phũng
- Triệu chứng đê phõn biệt cơn glucum cấp với viõm màng bồ đào là:
  - Cương tụ rữa
  - Đau đầu nhức mắt
  - Gióc mạc mờ
  - Thị lực giảm
  - Đồng tử dón mộ mắt phản xạ với ònh sỏng
- Bệnh glucum khụng cú triệu chứng:
  - Kết mạc cương tụ rữa
  - Gióc mạc phự nề
  - Đồng tử co nhỏ dónh mộ
  - Thể thủy tinh đực
  - Lừm teo đũa thị
- Yếu tố cú nguy cơ cao bị glucum gúc đúng là:
  - Tiền phũng sỏu
  - Gúc tiền phũng rộng
  - Cận thị
  - Gúc tiền phũng hẹp
  - Tuổi trẻ
- Dấu hiệu cơ năng nghi ngờ glucum là:
  - Cộm mắt
  - Ngứa mắt
  - Nhõn mộ hõnh
  - Nhõn chúı sỏ ònh sỏng
  - Nhõn mờ như qua màn sương, nhõn đõn cú quàng xanh đỏ
- Điều trị Glucum gúc mở bằng:
  - Mỏ cắt bờ củng gióc mạc ở tất cả trường hợp đó cú tăng nhón ỏp
  - Mỏ cắt móng mắt ngoại vi
  - Uống axetazolamit và theo dừi nhón ỏp
  - Hạ nhón ỏp bằng cỏ thuốc tra và theo dừi nhón ỏp nếu nhón ỏp điều chỉnh
  - Điện đưng thể mi
- Chỉ định điều trị cho mắt bị glucum gúc mở tiềm tàng
  - Khụng điều trị gỡ chỉ theo dừi nhón ỏp
  - Tra thuốc hạ nhón ỏp và theo dừi định kỳ nhón ỏp
  - Cắt móng mắt ngoại vi
  - Lạnh đưng thể mi
  - Cắt bờ củng gióc mạc
- Thị lực giảm sỳt nhiều trong cơn Glucum cấp là do
  - Teo thị thần kinh

- B. Phụ nề cốc mũi trường trong suốt  
 C. Đục thể thủy tinh  
 D. Sẹo giác mạc  
 E. Vân đục dịch kính
13. Một bệnh nhãn đột nhiên đau nhức mắt dữ dội lan lờn nửa đầu cứng bòn, nhãn mờ, nhãn đốm cú quầng xanh đỏ. Khám nghiệm cần làm ngay là:  
 A. Đo thị lực  
 B. Đo huyết ộp  
 C. Đo thị trường  
 D. Đo nhón ộp  
 E. Thụng lệ đạo
14. Mắt thỉnh đau nhức nhẹ kéo dài trong vài giờ, kèm theo nhãn mờ như qua màn sương, nhãn đèn cú quầng xanh đỏ... gợi ý tới bệnh:  
 A. Bong vùng mạc  
 B. Xuất huyết dịch kính  
 C. Viêm giác mạc  
 D. Viêm màng bồ đào  
 E. Glucum
15. Khi dụng corticoid kéo dài tại mắt và toàn thõn cần thiết phải kiểm tra định kỳ:  
 A. Thị trường  
 B. Soi đõy mắt  
 C. Đo nhón ộp  
 D. Đo thị lực  
 E. Làm siõu õm
16. Thuốc tra mắt khụng phải là thuốc hạ nhón ộp:  
 A. Pilocacpin  
 B. Homatropin  
 C. Betoptic  
 D. Travatan  
 E. Nyolol
17. Tăng nhón ộp trong bệnh glucum gúc mở nguyên phõt do:  
 A. Dõnh gúc tiền phũng  
 B. Xõ hoỏ vụng bõ  
 C. Tăng tiết thủy dịch  
 D. Nghẽn đồng tử  
 E. Dõnh đồng tử
18. Triệu chứng cú giỏ trị chẵn đoỏn xỏc định glucum là:  
 A. Teo thị thần kinh  
 B. Thị trường thu hẹp  
 C. Ám điếm trung tõm  
 D. Nhón ộp cao  
 E. Thị lực giảm
19. Nguyên nhón cú thể gõy tăng nhón ộp thứ phõt là:  
 A. Mắt khụng cú thể thủy tinh  
 B. Đục thể thủy tinh giai đoỏn cuối  
 C. Đục thể thủy tinh quỏ chõn  
 D. Sau viêm màng bồ đào  
 E. Cả 4 tõnh huớng trõn
20. Tăng nhón ộp do bệnh đục thể thủy tinh cú thể do  
 A. Đục thể thủy tinh căng phõng  
 B. Đục thể thủy tinh quỏ chõn  
 C. Mắt khụng cú thể thủy tinh  
 D. Lệch thể thủy tinh  
 E. Cả 4 tõnh huớng trõn

## II. Cõu hỏi ðỳng - sai

*Khoanh trũn chữ Đ nếu ý ðỳng và chữ S nếu ý sai:*

21. Cốc yếu giỏi phẩu nào thuận lợi cho bệnh glucum gúc ðúng là:  
 A. Cận thị nặng. Đ - S  
 B. Viễn thị Đ - S  
 C. Giỏc mạc nhỏ Đ - S  
 D. Tiền phũng sõu Đ - S  
 E. Gúc tiền phũng hẹp Đ - S
22. Bệnh Glucum gúc ðúng thường hay gặp ở  
 A. Trẻ em Đ - S  
 B. Người trõn 35 tuổi Đ - S  
 C. Phụ nữ Đ - S  
 D. Nam giỏi Đ - S

- E. Trẻ sơ sinh Đ - S
23. Yếu tố nào có nguy cơ cao gây glaucôm góc đúng là:
- A. Tiền phũng sâu, góc tiền phũng rộng? Đ - S
- B. Tiền phũng nụng, góc tiền phũng hẹp?  
Đ - S
- C. Cận thị nặng? Đ - S
- D. Viễn thị? Đ - S
- E. Giác mạc nhỏ Đ - S
24. Thuốc nhỏ mắt nào có thể hạ nhón ộp là:
- A. Timolol Đ - S
- B. Dicain Đ - S
- C. Travatan Đ - S
- D. Atropin Đ - S
- E. Pilocacpin Đ - S
25. Thuốc khụng được dựng cho bệnh nhón bị glaucôm góc đúng là:
- A. Cloroxit Đ - S
- B. Neosynophrin Đ - S
- C. Pilocacpin Đ - S
- D. Atropin Đ - S
- E. Dicain Đ - S
26. Dấu hiệu nghi ngờ glaucôm là:
- A. Nhón ộp 23- 24mmHg Đ - S
- B. Lừm teo đĩa thị > 3/10 Đ - S
- C. Nhón mội hỡnh  
Đ - S
- D. Nhón chúı sỡ ỏnh sỏng Đ - S
- E. Nhón mội như qua màn sương, nhón đón cú quầng xanh đỏ Đ - S

## CHẨN THƯƠNG MẮT

### I. Câu hỏi MCQ

*Khoanh tròn chữ cái đứng đầu một ý trả lời đúng nhất trong các câu dưới đây:*

- Sụp mí sau chấn thương là do tổn thương :
  - Dưỡng thần kinh số II
  - Dưỡng thần kinh số III
  - Dưỡng thần kinh số VI
  - Dưỡng thần kinh số V2
  - Dưỡng thần kinh số IV
- Tràn khớ dưới da mí là do :
  - Rạn xương hàm trên
  - Vỡ xương hàm dưới
  - Vỡ cốc xoang quanh hốc mắt
  - Rạn xương thành trên hốc mắt
  - Rạn xương thành dưới hốc mắt
- Xuất huyết tiền phũng là do tổn thương:
  - Động mạch vùng mạc
  - Mạch mỗu quanh gai thị
  - Mạch mỗu hắc mạc
  - Mạch mỗu ở móng mắt và thể mí
  - Tĩnh mạch vùng mạc
- Xuất huyết tiền phũng cú thể gõy biến chứng:
  - đục thể thủy tinh
  - thấm mỗu giốc mạc
  - viõm loét giốc mạc
  - đục dịch kính
  - tắc động mạch vùng mạc
- Chóch mỗu tiền phũng đợc chỉ định trong trường hợp cú nguy cơ gõy:
  - Viõm màng bồ đào.
  - Đục thể thủy tinh
  - Tăng nhón ỏp thứ phỏt
  - Đĩa thấm mỗu giốc mạc
  - Tất cả cốc nguy cơ trên.
- Dấu hiệu của lệch thể thủy tinh do chấn thương là:
  - Tiền phũng sâu
  - Sắc tổ tròn diện đồng tử
  - Tiền phũng nụng
  - Tiền phũng cú mỗu
  - Tiền phũng nụng sâu khụng đều.
- Dấu hiệu nghi ngờ vỡ củng mạc sau chấn thương đụng đập:
  - Xuất huyết nhiều dưới kết mạc.
  - Xuất huyết tiền phũng.
  - Nhón ỏp rất thấp
  - Tiền phũng sâu
  - Tất cả cốc dấu hiệu trên.
- Biến chứng của rách giốc mạc sau chấn thương là:
  - Viõm giốc mạc
  - Tăng nhón ỏp
  - Viõm mỗu nội nhón
  - Teo thị thần kinh
  - Dón lồi củng mạc
- Viõm mắt đồng cảm xảy ra sau vết thương xuyên vào:
  - Giốc mạc
  - Thị thần kinh
  - Mí mắt
  - Vụng thể mí.
  - Vụng Pars plana
- Đục vỡ thể thủy tinh sau chấn thương thường gõy:
  - Teo nhón cầu
  - Rung giật nhón cầu
  - Viõm màng bồ đào.
  - Viõm mắt đồng cảm
  - Bong vùng mạc
- Chẩn đoán xác định dị vật nội nhón dựa vào:
  - Tiền sử
  - Khỏm lõm sàng
  - Xquang
  - Siờu õm
  - Tất cả cốc cũu trên.
- Xột nghiệm cú giỏ trị chẩn đoán nhiễm kim loại nội nhón là:
  - Thị trường
  - Nhón ỏp
  - Siờu õm
  - Điện vùng mạc
  - Xquang.
- Lòc trong sau chấn thương là do tổn thương dưỡng thần kinh :
  - số II
  - số III
  - số IV

- D. số V
  - E. số VI
14. Để xác định xước giác mạc sau chấn thương cần tra thuốc:
- A. Cloramphenicol
  - B. Fluorescein
  - C. Rose bengal
  - D. Hydrocortison

- E. Mỡ Tetracyclin
15. Chấn thương mắt gặp nhiều nhất:
- A. trong sản xuất nung nghiệp.
  - B. trong sản xuất cụng nghiệp.
  - C. trong sinh hoạt
  - D. trong chiến tranh
  - E. do hoả khớ thời bõnh.

## II. Cấu hỏi ðỳng - sai

*Khoanh trũn chữ Đ nếu ý ðỳng và chữ S nếu ý sai:*

16. Dấu hiệu nghi ngờ của sa thể thuỷ tinh vào buồng dịch kính là:
- A. Cương tụ rữa giác mạc Đ - S
  - B. Phự giác mạc Đ - S
  - C. Tiền phũng sõu Đ - S
  - D. Rung rinh mỏng mắt Đ - S
  - E. Xuất huyết dịch kính Đ - S
17. Dị vật nụng giác mạc cú thể gõy:
- A. Cộm Đ - S
  - B. Chảy nước mắt Đ - S
  - C. Co quắp mi Đ - S
  - D. Chúi Đ - S
  - E. Khụng cú triệu chứng gỡ Đ - S
18. Sau khi lấy dị vật giác mạc, cần tra:
- A. Mỡ hydrocortison Đ - S
  - B. Mỡ tetracycline Đ - S
  - C. Dicain Đ - S
  - D. Neosynephrin Đ - S
  - E. Vitamin A Đ - S
19. Biến chứng của ròch củng mạc sau chấn thương là:
- A. Dón lồi củng mạc Đ - S
  - B. Teo thị thần kinh Đ - S
  - C. Viêm móng mắt thể mi Đ - S
  - D. Viêm mủ nội nhõn Đ - S
  - E. Dính mi cầu Đ - S
20. Hội chứng khe hõc mắt (khe bướm) là do tổn thương dõy thần kinh số:
- A. III Đ - S
  - B. IV Đ - S
  - C. V Đ - S
  - D. VI Đ - S
  - E. VII Đ - S
21. Sa thể thuỷ tinh vào buồng dịch kính cú thể gõy:
- A. giảm thị lực nhiều Đ - S
  - B. cận thị nặng Đ - S
  - C. viễn thị nặng Đ - S
  - D. xuất huyết dịch kính Đ - S
  - E. tăng nhõn ỏp Đ - S

22. Hội chứng đình hóc mắt cú thể gãy tổn thương dây thần kinh số:

A. II

Đ - S

B. III

Đ - S

C. IV

Đ - S

D. V và VI

Đ - S

E. VII

Đ - S

23. Võ nền sọ cú thể gãy

A. tụ máu 2 mi mắt

Đ - S

B. xuất huyết tiền phòng

Đ - S

C. xuất huyết dịch kính

Đ - S

D. xuất huyết vùng mạc

Đ - S

E. xuất huyết dưới kết mạc

Đ - S

## BÔNG MẮT

### I. Câu hỏi MCQ

*Khoanh tròn chữ cái đứng đầu một ý trả lời đúng nhất trong các câu dưới đây:*

- Tóc nhờn nào dưới đây không gây bọng mắt :
  - Tia tử ngoại
  - Tia hồng ngoại
  - Tia gama
  - Tia Rơn-ghen
  - Tia laze
- Tổn thương bọng mắt tròn lõm sàng được chia làm:
  - 2 mức độ
  - 3 mức độ
  - 4 mức độ
  - 5 mức độ
  - 6 mức độ
- Tổn thương bọng gióc mạc mức độ trung bình là :
  - tổn thương biểu mụ dạng chấm nụng
  - trọt biểu mụ
  - nhu mụ phụ đục
  - gióc mạc đục trắng
  - gióc mạc trong suốt
- Tổn thương bọng kết mạc mức độ nặng là
  - kết mạc trong
  - kết mạc cương tụ
  - kết mạc phụ
  - kết mạc phụ và xuất huyết
  - kết mạc hoại tử
- Dấu hiệu của bọng kết - gióc mạc đặc biệt nặng là:
  - Kết mạc cương tụ, gióc mạc phụ nhẹ
  - Kết mạc cương tụ, trọt biểu mụ gióc mạc
  - Kết mạc hoại tử, gióc mạc đục trắng
  - Kết mạc xuất huyết, trọt biểu mụ gióc mạc
  - Kết mạc thiếu máu, gióc mạc phụ
- Dấu hiệu để xác định hoại tử kết mạc là:
  - Seidel
  - Tyndall
  - Slut - Gunn
  - Amsler
  - Charler Bell
- Đặc điểm của bọng mắt do bazơ cú nồng độ trung bình là:
  - tổn thương rộng
  - tổn thương khu trụ
  - tổn thương sâu
  - tổn thương nụng
  - tổn thương thường rất nặng
- Đặc điểm của bọng mắt do axót cú nồng độ trung bình là:
  - tổn thương rộng
  - tổn thương khu trụ
  - tổn thương sâu
  - tổn thương nụng
  - tổn thương thường rất nặng
- Động tác quan trọng nhất để sơ cứu bọng mắt là:
  - Băng kón mắt
  - Trung hoà tóc nhờn
  - Rửa mắt bằng nước sạch
  - Uống thuốc giảm đau
  - Chuyển tuyến trờn
- Thuốc tra mắt cần dụng để chống dónh móng mắt sau bọng là:
  - Vitamin A
  - Mỡ không sinh
  - Nước mắt nhờn tạo
  - Pilocarpin
  - Atropin
- Thuốc tra mắt cần dụng để chống dónh mi cầu sau bọng là:
  - Vitamin A
  - Mỡ không sinh
  - Nước mắt nhờn tạo
  - Pilocarpin
  - Atropin
- Di chứng nào dưới đây không gặp sau bọng mắt :
  - Khụ mắt
  - Sụp mi
  - Đục thể thuỷ tinh
  - Dónh mi cầu
  - Sẹo gióc mạc

### II. Câu hỏi đỳng - sai



***Khoanh trũn chữ Đ nếu ý đỳng và chữ S nếu ý sai:***

13. Để tăng cường dinh dưỡng kết - giỏc mạch sau bởng cần :

A. tra mắt vitamin A

Đ - S

B. chế độ ăn giàu dinh dưỡng

Đ - S

C. uống nhiều nước

Đ - S

D. tằm huyết thanh tự thõn

Đ - S

E. tra thuốc gõy co mạch

Đ - S

# MẮT VÀ BỆNH TOÀN THÂN

## I. Câu hỏi MCQ

*Khoanh tròn chữ cái đứng đầu một ý trả lời đúng nhất trong các câu dưới đây:*

- Đông tử Argyll-Robertson là dấu hiệu của:
  - bệnh toxoplasma
  - bệnh zona mắt
  - bệnh giang mai thần kinh
  - liệt dây thần kinh số III
  - liệt dây thần kinh số VI
- Nguyên nhân thường gặp của bệnh Eales (xuất huyết dịch kính tối phớt ở người trẻ) là:
  - bệnh toxoplasma
  - bệnh giang mai
  - bệnh tắc tĩnh mạch vùng mạc
  - bệnh tắc động mạch vùng mạc
  - bệnh lao
- Trong bệnh viêm kết mạc bọng, cương tụ kết mạc:
  - ở kết mạc nhón cầu
  - khứ ở gần rìa giác mạc
  - chỉ có ở kết mạc mi
  - ở kết mạc nhón cầu và kết mạc mi
  - khứ ở củng đồ dưới
- Dấu hiệu điển hình của bệnh viêm quanh tĩnh mạch là:
  - xuất tiết quanh tĩnh mạch
  - xuất huyết dịch kính
  - tĩnh mạch có bao trắng
  - tĩnh mạch có tắc từng đoạn
  - tất cả các dấu hiệu trên
- Bệnh lao và bệnh giang mai có thể gây ra:
  - viêm loét giác mạc
  - viêm màng bồ đào mù tiền phũng
  - viêm giác mạc chấm nụng
  - viêm màng bồ đào u hạt
  - viêm tỳ lệ
- Bệnh lao khụng gây ra:
  - viêm thị thần kinh
  - viêm màng bồ đào mù
  - viêm giác mạc sỡ
  - viêm mắt đồng cảm
  - viêm kết mạc bọng
- Bệnh sarcoit có thể gây ra:
  - viêm màng bồ đào u hạt
  - viêm kết mạc bọng
  - viêm thị thần kinh cấp
  - viêm tuyến lệ
  - liệt thần kinh vận nhón
- Đặc điểm của viêm màng bồ đào dạng u hạt là:
  - viêm cấp tính
  - tủa sau giác mạc kích thước lớn và trắng đục
  - tủa sau giác mạc kích thước nhỏ, màu trắng đục
  - có nhiều hạt tròn mỏng mắt.
  - thường có mù tiền phũng
- Hạt Busacca nằm ở:
  - tròn mặt mỏng mắt
  - quanh bờ đồng tử
  - chõn mỏng mắt
  - mặt sau giác mạc
  - trong tiền phũng
- Tóc nhõn thường gây viêm loét giác mạc hõnh cành cõy là:
  - vi rýt herpes zoster
  - poliovirus
  - vi rýt herpes simplex
  - adenovirus
  - cytomegalovirus
- Vi rýt herpes zoster là tóc nhõn:
  - gõy bệnh zona mắt
  - gõy bệnh herpes mắt
  - chỉ gây bệnh ở người già
  - chỉ gây bệnh ở trẻ em
  - thường gây bệnh ở người suy giảm miễn dịch
- Bệnh herpes có thể gây tổn thương ở:
  - giác mạc
  - kết mạc
  - màng bồ đào
  - thị thần kinh
  - tất cả các cấu trúc trên
- Tổn thương mắt thường gặp nhất trong bệnh nấm candida là:

- A. viêm loét gióc mạc  
 B. viêm thượng củng mạc  
 C. viêm màng bồ đào u hạt  
 D. viêm vùng mạc hoại tử  
 E. viêm gióc mạc hỡnh đĩa
14. Bệnh toxoplasma cú thể gỡy:  
 A. viêm kết gióc mạc bọng  
 B. viêm gióc mạc dạng đồng tiền  
 C. tăng sinh tồn mạch vùng mạc  
 D. xuất huyết vùng mạc  
 E. viêm hắc-vùng mạc
15. Mụn rộp ở da mặt theo khu vực của dõy thần kinh V1 đặc hiệu cho:  
 A. bệnh herpes  
 B. bệnh toxoplasma  
 C. bệnh zona  
 D. bệnh nấm candida  
 E. bệnh sarcoit
16. Tổn thương ở mắt thường gặp nhất trong bệnh AIDS là:  
 A. hoại tử vùng mạc kóm xuất huyết  
 B. gai thị phự, bờ mờ kóm xuất huyết  
 C. tổn mạch và xuất huyết vùng mạc  
 D. vùng mạc phự và xuất huyết  
 E. viêm thị thần kinh
17. Sarcom kaposi tròn kết mạc dễ nhầm với:  
 A. cương tụ kết mạc  
 B. xuất huyết dưới kết mạc  
 C. u mạch kết mạc  
 D. viêm kết mạc bọng  
 E. u hắc tố kết mạc
18. Cơ chế của bệnh vùng mạc do cao huyết ỏp là:  
 A. xơ cứng mạch máu vùng mạc  
 B. thiếu dinh dưỡng vùng mạc  
 C. thiếu máu vùng mạc  
 D. giốn mạch máu vùng mạc  
 E. tắc mạch máu vùng mạc
19. Vết dạng bụng ở vùng mạc là biểu hiện của:  
 A. xuất tiết vùng mạc  
 B. hoại tử sợi thần kinh vùng mạc  
 C. phự vùng mạc  
 D. teo thần kinh vùng mạc  
 E. thõm nhiễm vùng mạc
20. Trong dấu hiệu Salus, ở chỗ bắt chỏp động-tĩnh mạch cú:  
 A. giốn tĩnh mạch  
 B. uốn cong tĩnh mạch  
 C. co thắt tĩnh mạch  
 D. đứt quóng tĩnh mạch  
 E. tất cả các biểu hiện trên
21. Bệnh thiếu máu cú thể gỡy ra:  
 A. xuất huyết vùng mạc  
 B. co thắt mạch máu vùng mạc  
 C. đục thể thủy tinh  
 D. phự gai thị  
 E. xuất huyết dịch kính
22. Tổn thương cú thể gặp trong bệnh hồng cầu hỡnh liềm là:  
 A. Phự vùng mạc  
 B. Tổn mạch vùng mạc  
 C. Phự gai thị  
 D. Teo gai thị  
 E. Tĩnh mạch ngoằn ngoổo.
23. Bệnh bạch cầu cú thể gỡy ra:  
 A. cương tụ kết mạc  
 B. viêm vùng mạc sắc tố  
 C. xuất huyết dịch kính  
 D. viêm quanh tĩnh mạch vùng mạc  
 E. xuất huyết vùng mạc
24. Tổn thương đõy mắt trong bệnh bạch cầu là:  
 A. xuất tiết vùng mạc  
 B. teo hắc vùng mạc  
 C. xuất huyết vùng mạc cú tốm màu trắng  
 D. teo thị thần kinh  
 E. tĩnh mạch ngoằn ngoổo
25. Tổn thương đõy mắt trong hội chứng tăng độ quỏnh của máu là:  
 A. thiếu máu vùng mạc  
 B. co mạch vùng mạc  
 C. giốn mạch vùng mạc  
 D. teo gai thị  
 E. phự gai thị
26. Bệnh đỏi thỏo đường thường gỡy tổn hại ở:  
 A. gióc mạc  
 B. thể thủy tinh  
 C. mống mắt và đồng tử  
 D. vùng mạc  
 E. kết mạc
27. Mất thị lực đột ngột ở người đỏi thỏo đường cú thể do:  
 A. teo thị thần kinh

- B. xuất huyết dịch kính  
 C. đục thể thủy tinh  
 D. tổn mạch vùng mạc  
 E. tăng sinh vùng mạc
28. Bệnh vùng mạc đôi thỏ đường cú thể dẫn đến mù lòa do:  
 A. xuất huyết vùng mạc  
 B. xuất huyết dịch kính  
 C. bong vùng mạc do co kộ  
 D. teo gai thị  
 E. tất cả các tổn thương trên
29. Bệnh vùng mạc đôi thỏ đường cú thể điều trị sớm bằng:  
 A. phẫu thuật cắt dịch kính  
 B. thuốc corticosteroid  
 C. laser argon  
 D. thuốc không sinh  
 E. thuốc giốn mạc
30. Tổn thương trong bệnh vùng mạc đôi thỏ đường tiền tăng sinh là:  
 A. dị thường vi mạch vùng mạc  
 B. teo vùng mạc rộng  
 C. tổn mạch vùng mạc  
 D. tổn mạch ở gai thị.  
 E. tăng sinh xơ ở vùng mạc
31. Hội chứng Stevens-Johnson cú thể gõy biến chứng:  
 A. viêm giốc mạc chấm nụng  
 B. viêm màng bồ đào  
 C. dónh mi-nhón cầu  
 D. dónh mỏng mắt-giốc mạc  
 E. giảm phản xạ đồng tử
32. Bệnh mắt nào dưới đõy cú thể liờn quan với cơ địa dị ứng:  
 A. viêm kết mạc-họng-hạch  
 B. viêm kết mạc mùa xuân  
 C. viêm kết mạc cú giả mạc  
 D. viêm giốc mạc chấm nụng  
 E. viêm giốc mạc hỡnh đũa
33. Dấu hiệu thường gặp của bệnh nhược cơ là:  
 A. lỏc mắt khụng ổn định  
 B. yếu cơ vận động nhón cầu  
 C. sụp mi khụng ổn định  
 D. sụp mi bẩm sinh  
 E. giảm phản xạ đồng tử
34. Tổn thương mắt trong hội chứng Vogt-Koyanagi-Harada là:  
 A. viêm kết-giốc mạc  
 B. đục thể thủy tinh  
 C. viêm thị thần kinh  
 D. viêm vùng mạc  
 E. viêm màng bồ đào
35. Bệnh viêm khớp thường gõy ra:  
 A. viêm màng bồ đào  
 B. viêm thị thần kinh  
 C. viêm giốc mạc  
 D. viêm vùng mạc  
 E. tắc mạch vùng mạc
36. Dấu hiệu ở mắt của bệnh Behcet là:  
 A. viêm màng bồ đào u hạt  
 B. viêm hắc mạc  
 C. viêm màng bồ đào mũ tiền phũng  
 D. viêm mạch máu vùng mạc  
 E. viêm thị thần kinh
37. Bệnh thị thần kinh thường gõy:  
 A. thay đổi nhón ỏp  
 B. xuất huyết vùng mạc  
 C. xuất tiết vùng mạc  
 D. rối loạn phản xạ đồng tử  
 E. tất cả các tổn thương trên
38. Ú phự gai thường là dấu hiệu của:  
 A. viêm thị thần kinh  
 B. cao huyết ỏp  
 C. tăng ỏp lực nội sỏ  
 D. đôi thỏ đường  
 E. viêm gai thị-vùng mạc
39. Hội chứng Claude-Bernard-Horner là do tổn thương:  
 A. thần kinh phú giao cảm  
 B. thần kinh giao cảm cổ  
 C. thần kinh số III  
 D. thần kinh số VI  
 E. thần kinh số VII

## II. Câu hỏi đỳng - sai

*Khoanh trũn chữ Đ nếu ý đỳng và chữ S nếu ý sai:*

40. Hội chứng Claude-Bernard-Horner bao gồm cõc dấu hiệu:
- A. giõn òng tử một mắt Đ - S
  - B. co òng tử một mắt Đ - S
  - C. sụp mi nhẹ Đ - S
  - D. tăng tiết mồ hụi nửa mặt cứng bờn Đ - S
  - E. giảm tiết mồ hụi nửa mặt cứng bờn Đ - S
41. Trong dấu hiệu òng tử Argyll-Robertson, òng tử:
- A. mắt phản xạ với ònh sõng Đ - S
  - B. mắt phản xạ với ðiều tiết và qui tụ Đ - S
  - C. cũn phản xạ với ònh sõng Đ - S
  - D. cũn phản xạ với ðiều tiết và qui tụ Đ - S
  - E. giõn và mắt phản xạ với ònh sõng trực tiếp Đ - S
42. Bệnh giang mai cú thể gõy ra:
- A. liệt thần kinh vận nhõn Đ - S
  - B. vờm giõc mạc kẽ Đ - S
  - C. vờm màng bồ ðào Đ - S
  - D. xuất huyết dịch kớnh Đ - S
  - E. xuất huyết tiền phũng Đ - S
43. Vờm màng bồ ðào dạng u hạt cú thể do:
- A. bệnh lao Đ - S
  - B. bệnh zona Đ - S
  - C. bệnh sarcoit Đ - S
  - D. bệnh herpes Đ - S
  - E. bệnh giang mai Đ - S
44. Tổn thương thường gặp trong bệnh herpes mắt là:
- A. vờm kết mạc Đ - S
  - B. vờm loét giõc mạc hõnh cãnh cõy và hõnh bản ðỏ Đ - S
  - C. vờm giõc mạc dạng ðồng tiền Đ - S
  - D. vờm giõc mạc hõnh ðĩa Đ - S
  - S
  - E. vờm thị thần kinh Đ - S
45. Những tổn thương của bệnh vờng mạc cao huyết ỏp là:
- A. tổn mạch gai thị Đ - S
  - B. xuất tiết Đ - S
  - C. vết dạng bụng Đ - S
  - D. xuất huyết dịch kớnh Đ - S
  - E. phự gai Đ - S
46. Vết Roth gặp trong bệnh:
- A. hồng cầu hõnh liềm Đ - S
  - B. bạch cầu Đ - S
  - C. thiếu mỏ Đ - S
  - D. tăng ðộ quỏnh của mỏ Đ - S
  - E. sarcoit Đ - S
47. Bệnh mắt do Basedow cú thể cú dấu hiệu:
- A. lờ mắt Đ - S
  - B. co rýt mi Đ - S
  - C. đục thể thủy tinh Đ - S

- D. teo thị thần kinh Đ - S  
E. liệt vận nhón Đ - S
48. Viêm thị thần kinh biểu hiện bằng:
- A. cương tụ rữa Đ - S  
B. ỏm điểm trong thị trường Đ - S  
C. thị lực giảm muộn Đ - S  
D. gai thị bờ mờ Đ - S  
E. giảm phản xạ đồng tử Đ - S

## THUỐC ĐIỀU TRỊ TRONG NHÃN KHOA

### I. Câu hỏi MCQ

Khoanh tròn chữ cái đứng đầu một ý trả lời đúng nhất trong các câu dưới đây:

- Thuốc khụng cú túc dụng liệt điều tiết là:
  - homatropin
  - atropin
  - neosynephrin
  - cyclopentolat
  - tropicamit
- Thuốc tra mắt gây tở tại chỗ cú nguy cơ:
  - gõy phự kết mạc
  - gõy xuất huyết kết mạc
  - gõy cương tụ kết mạc
  - độc tónh đối với biểu mụ giỏc mạc
  - gõy phự giỏc mạc
- Thuốc pilocarpin nhỏ mắt làm hạ nhón ỏp theo cơ chế:
  - úc chế sản xuất thủy dịch
  - tăng cường lưu thụng thủy dịch
  - giảm thể tích dịch kính
  - mở rộng gúc tiền phũng
  - làm co đồng tử
- Thuốc cú túc dụng ức chế sản xuất thủy dịch là:
  - pilocarpin
  - timolol
  - acetazolamit
  - manitol
  - glycerol
- Chống chỉ định dụng corticosteroid tại mắt trong bệnh:
  - viỏm giỏc mạc kẽ do lao
  - viỏm giỏc mạc hỡnh đĩa
  - viỏm kết giỏc mạc bông
  - phự giỏc mạc sau mỏ
  - viỏm loét giỏc mạc hỡnh cành cõy
- Thuốc khỏng sinh nhỏ mắt cú nguy cơ gõy suy tủy là:
  - cephalosporin
  - fluoroquinolon
  - tetracyclin
  - chloramphenicol
  - tobramycin
- Thuốc khỏng sinh được dụng để điều trị bệnh mắt hột là:
  - cephalosporin
  - fluoroquinolon
  - tetracyclin
  - chloramphenicol
  - tobramycin
- Thuốc khỏng sinh tốt nhất trong điều trị bệnh nấm ở mắt là:
  - myconazol
  - amphotericin B
  - ketoconazol
  - natamycin
  - fluconazol
- Thuốc dụng để nhuộm phỏt hiện tổn thương nụng trờn giỏc mạc là:
  - thuốc đỏ
  - hỏng bengal
  - dicain
  - fluorescein
  - Iodua kali
- Thuốc nhỏ mắt cú nguy cơ gõy cơn glucum cấp là:
  - betoptic
  - dicain
  - corticosteroid
  - phenylephrin
  - pilocarpin
- Trong điều trị viỏm màng bồ đào, nờn dụng thuốc:
  - neosynephrin
  - atropin
  - pilocarpin
  - cyclopentolat
  - tropicamit
- Để làm giỏn đồng tử khi soi đỏi mắt, nờn chọn thuốc:
  - cyclopentolat
  - tropicamit
  - homatropin
  - atropin
  - neosynephrin
- Thuốc toàn thân cú nguy cơ gây độc thị thần kinh là:
  - ethambutol
  - chloroquin

- C. amiodaron  
D. digitalis  
E. thioridazin
14. Thuốc toàn thân nào có nguy cơ gây độc thể thủy tinh là:  
A. chloroquin  
B. ethambutol  
C. chlorpromazin  
D. thioridazin  
E. digitalis
15. Thuốc toàn thân có nguy cơ gây teo hắc vùng mạc là:  
A. chloroquin  
B. corticosteroid  
C. chlorpromazin  
D. thioridazin  
E. ethambutol
16. Thuốc nhuộm fluorescein có thể phát hiện tổn thương:  
A. viêm giác mạc hờn đĩa  
B. viêm giác mạc sùi  
C. viêm giác mạc chấm nụng  
D. viêm kết giác mạc bọt  
E. viêm giác mạc khờ
17. Để phát hiện lỗ rỗ sẹo bong sau mỗ glucum, cần dụng thuốc:  
A. corticosteroid  
B. atropin  
C. pilocarpin  
D. fluorescein  
E. hồng bengal
18. Thuốc nhỏ mắt corticosteroid cần dụng trong bệnh:  
A. viêm giác mạc sùi  
B. viêm loét giác mạc do vi khuẩn  
C. viêm hắc-vùng mạc  
D. xước giác mạc do chấn thương  
E. viêm giác mạc chấm nụng
19. Thuốc mỡ tra mắt nên dụng vào:  
A. buổi sồng khi ngủ dậy  
B. ban ngày  
C. buổi chiều  
D. buổi tối trước khi đi ngủ  
E. buổi sồng và buổi tối
20. Tìem dưới kết mạc thường dụng để điều trị cóc bệnh ở:  
A. mi mắt  
B. hắc-vùng mạc  
C. phần trước nhón cầu  
D. nội nhón  
E. tất cả cóc phần tròn
21. Điện di thường dụng để điều trị cóc bệnh ở:  
A. màng bồ đào  
B. kết-giác mạc  
C. nội nhón  
D. đờy mắt  
E. tất cả cóc bộ phận tròn
22. Phương phỏp tìem mắt để gỹ tai biến ở mắt là:  
A. tìem dưới kết mạc vụng rờ  
B. tìem ngoài mi mắt  
C. tìem dưới bao Tenon  
D. tìem cạnh nhón cầu  
E. tìem hậu nhón cầu
23. Thuốc nào khụng có tỏc dụng liệt phứ giao cảm:  
A. atropin  
B. neosynephrin  
C. homatropin  
D. tropicamid  
E. cyclopentol

## II. Cõu hỏi đỳng - sai

**Khoanh trũn chữ Đ nếu ý đỳng và chữ S nếu ý sai:**

24. Cóc thuốc thường dụng để tìem dưới kết mạc:  
A. thuốc khỏng sinh Đ - S  
B. thuốc corticosteroid Đ - S  
C. thuốc co đờng tử Đ - S  
D. thuốc gión đờng tử Đ - S  
E. thuốc gión mạch Đ - S  
S
25. Thuốc mỡ tra mắt có tỏc dụng:  
A. làm cho thuốc ngấm nhanh hơn Đ - S  
B. kộ dài tỏc dụng của thuốc Đ - S



- C. giảm cương tụ kết mạc Đ - S  
D. chống dớn mi nhón cầu Đ - S  
E. giảm phụ kết giốc mạc Đ - S
26. Thuốc tra mắt nào cú tọc dụng đối với vi rýt:
- A. natamycin Đ - S  
B. acyclovir Đ - S  
C. idoxuridin Đ - S  
D. tetracyclin Đ - S  
E. trifluridin Đ - S
27. Cỏ thuốc nhỏ mắt corticosteroid cú nguy cơ gổy:
- A. phụ giốc mạc Đ - S  
B. tăng nhón ỏp Đ - S  
C. đợng sắc tổ giốc mạc Đ - S  
D. loét giốc mạc Đ - S  
E. đực thể thủy tinh Đ - S

## BỆNH MẮT TRẺ EM

### I. Câu hỏi MCQ

*Khoanh tròn chữ cái đứng đầu một ý trả lời đúng nhất trong các câu dưới đây:*

- Triệu chứng điển hình của glôcôm bẩm sinh là:
  - đau đầu
  - nhức mắt
  - sợ ánh sáng
  - nhìn một thành hai
  - tất cả các triệu chứng trên
- Dấu hiệu điển hình của glôcôm bẩm sinh là:
  - cương tụ rìa
  - giác mạc to
  - tiền phòng nông
  - thể thủy tinh đục
  - đồng tử giãn
- Chẩn đoán bệnh glôcôm bẩm sinh dựa vào:
  - đo nhãn áp
  - đo thị trường
  - thăm dò lệ đạo
  - đo thị lực
  - siêu âm nhãn cầu
- Cơ chế bệnh sinh của glôcôm bẩm sinh là:
  - đóng góc tiền phòng
  - ngheh đồng tử
  - loạn sản vùng bè
  - xơ hóa vùng bè
  - dính góc tiền phòng
- Điều trị glôcôm bẩm sinh chủ yếu bằng:
  - thuốc co đồng tử
  - thuốc ức chế tiết thủy dịch
  - phẫu thuật
  - thuốc ức chế anhydraza carbonic
  - tất cả các biện pháp trên
- Giãn lồi nhãn cầu do bệnh glôcôm bẩm sinh có thể gây ra:
  - cận thị
  - lõm gai
  - chảy nước mắt
  - tăng nhãn áp
  - tiền phòng nông
- Glôcôm bẩm sinh kèm theo lệch đồng tử và lộn màng bồ đào là dấu hiệu của:
  - hội chứng Peters
  - dị thường Axenfeld
  - dị thường Peters
  - dị thường Rieger
  - tật không móng mắt
- Dấu hiệu đặc trưng của dị thường Peters là:
  - đục giác mạc trung tâm
  - đục giác mạc ngoại vi
  - đục giác mạc toàn bộ
  - lệch đồng tử
  - đa đồng tử
- Đặc điểm của bệnh glôcôm bẩm sinh là:
  - thường có lõm teo gai thị
  - góc tiền phòng hẹp
  - tiền phòng sâu
  - giác mạc nhỏ
  - cương tụ rìa nhiều
- Bệnh ung thư võng mạc thường có dấu hiệu:
  - đồng tử giãn to
  - đồng tử màu trắng
  - đồng tử co nhỏ
  - mất phản xạ đồng tử
  - lệch đồng tử
- Ung thư võng mạc có đặc điểm:
  - thường thấy ở trẻ lớn
  - thường được phát hiện ở trẻ nhỏ
  - thường không lan rộng
  - chỉ có ở một mắt
  - không di căn toàn thân
- Chẩn đoán ung thư võng mạc đòi hỏi khám nghiệm:
  - thăm dò lệ đạo
  - cảm giác giác mạc
  - siêu âm mắt
  - thị trường
  - phản xạ đồng tử
- Dấu hiệu nào dưới đây đặc hiệu cho ung thư võng mạc
  - khối u nhiều múi, bề mặt có tân mạch
  - khối u không bao giờ có canxi hóa
  - bề mặt khối u thường nhẵn, không có tân mạch
  - khối u ít phát triển vào trong dịch kính
  - bề mặt khối u thường có xuất huyết

14. Ung thư võng mạc:
- là một u ác tính hiếm gặp ở mắt trẻ em
  - là một u ác tính thường gặp nhất ở mắt trẻ em
  - có thể dẫn đến tử vong
  - có thể di truyền
  - không thể điều trị được
15. Ung thư võng mạc có thể gây:
- viêm giác mạc
  - lệch đồng tử
  - xuất huyết dịch kính
  - hạ nhãn áp
  - teo nhãn cầu
16. Đục thể thủy tinh bẩm sinh có dấu hiệu:
- tăng nhãn áp
  - cương tụ kết mạc
  - đồng tử trắng
  - đồng tử giãn
  - lác mắt
17. Điều trị đục thể thủy tinh bẩm sinh bằng:
- phẫu thuật sớm
  - thuốc giãn đồng tử
  - laser
  - tia xạ
  - điều chỉnh kính
18. Chẩn đoán đục thể thủy tinh bẩm sinh cần khám:
- siêu âm
  - đèn khe
  - thị trường
  - nhãn áp
  - lệ đạo
19. Đục thể thủy tinh bẩm sinh có thể do:
- đẻ non và cân nặng thấp
  - nhiễm trùng trong bào thai
  - chấn thương khi sinh
  - nhiễm trùng khi sinh
  - bệnh đái đường
20. Thị lực sau mổ đục thể thủy tinh bẩm sinh có thể hạn chế do:
- không có kính điều chỉnh
  - teo thị thần kinh
  - mắt không điều tiết được
  - nhược thị
  - tất cả các nguyên nhân trên
21. ở một bệnh nhân mắt lác vào trong, nếu che mắt không lác thì mắt lác sẽ:
- Chuyển động từ trong ra
  - Chuyển động từ ngoài vào
  - Không chuyển động
  - Chuyển động từ trên xuống
  - Không có câu nào đúng
22. Khi đo độ lác bằng phương pháp Hirschberg, nếu chấm phản quang ở bờ đồng tử thì độ lác là:
- 20 độ
  - 30 độ
  - 15 độ
  - 45 độ
  - 50 độ
23. Hình thái lác phổ biến nhất ở trẻ em là:
- lác chéo
  - lác ngoài
  - lác trong
  - lác đứng
  - lác ngang
24. Điều trị đục thể thủy tinh bẩm sinh nên:
- phẫu thuật sớm
  - phẫu thuật muộn
  - dùng corticosteroid
  - mổ lấy thể thủy tinh ngoài bao
  - dùng thuốc giãn đồng tử
25. Điều trị bệnh võng mạc trẻ đẻ non bằng:
- thuốc chống viêm
  - phẫu thuật võng mạc
  - quang đông laser
  - thuốc kháng sinh
  - thuốc giãn mạch
26. Bệnh võng mạc trẻ đẻ non có nguy cơ dẫn đến mù lòa do:
- teo võng mạc
  - tăng nhãn áp
  - phù võng mạc
  - tắc động mạch võng mạc
  - bong võng mạc

## II. Câu hỏi đúng – sai

### Khoanh tròn vào chữ Đ nếu ý đúng và chữ S nếu ý sai

27. Cần phân biệt glôcôm bẩm sinh với các bệnh:

- giác mạc to bẩm sinh
- glôcôm góc đóng

Đ - S

Đ - S

- C. tắc lệ đạo bẩm sinh Đ - S  
D. đục giác mạc do chấn thương sản khoa Đ - S  
E. tất cả các bệnh trên Đ - S
- 28. Các bệnh mắt có dấu hiệu đồng tử trắng là:**
- A. đục thể thủy tinh Đ - S  
B. ung thư võng mạc Đ - S  
C. glôcôm bẩm sinh Đ - S  
D. viêm màng bồ đào Đ - S  
E. bệnh Coats Đ - S
- 29. Ung thư võng mạc có thể có các dấu hiệu:**
- A. đục thể thủy tinh Đ - S  
B. tăng nhãn áp Đ - S  
C. viêm màng bồ đào Đ - S  
D. viêm giác mạc Đ - S  
E. lác mắt Đ - S
- 30. Điều trị ung thư võng mạc bằng các biện pháp:**
- A. lạnh đông Đ - S  
B. laser Đ - S  
C. tia xạ Đ - S  
D. corticosteroid Đ - S  
E. phẫu thuật cắt bỏ nhãn cầu Đ - S
- 31. Đo khúc xạ liệt điều tiết ở bệnh nhân lác nhằm mục đích:**
- A. điều chỉnh tật khúc xạ Đ - S  
B. chẩn đoán lác do điều tiết Đ - S  
C. đánh giá tổn thương đáy mắt Đ - S  
D. đánh giá thị giác hai mắt Đ - S  
E. tất cả các mục đích trên Đ - S
- 32. Đặc điểm của lác trong vô căn ở trẻ em là:**
- A. xuất hiện sớm Đ - S  
B. tật khúc xạ không đáng kể Đ - S  
C. độ lác thường ổn định Đ - S  
D. thường có viễn thị nặng Đ - S  
E. xuất hiện muộn Đ - S
- 33. Đặc điểm của lác trong điều tiết do tật khúc xạ là:**
- A. độ lác ổn định Đ - S  
B. xuất hiện sớm Đ - S  
C. độ viễn thị thường cao Đ - S  
D. thường có cận thị Đ - S  
E. xuất hiện muộn hơn Đ - S
- 34. Điều chỉnh khúc xạ sau phẫu thuật đục thể thủy tinh trẻ em bằng:**
- A. thể thủy tinh nhân tạo Đ - S  
B. kính gọng Đ - S  
C. bịt mắt tập luyện Đ - S  
D. kính tiếp xúc Đ - S  
E. tất cả các biện pháp trên Đ - S
- 35. Bệnh võng mạc trẻ đẻ non thường gặp ở trẻ:**
- A. cân nặng khi sinh dưới 1500g Đ - S  
B. có can thiệp sản khoa Đ - S  
C. được chăm sóc sau đẻ trong lồng oxy Đ - S  
D. cân nặng khi sinh từ 1500g đến 2000g Đ - S  
E. có viêm nhiễm ở mắt sau khi sinh Đ - S

